

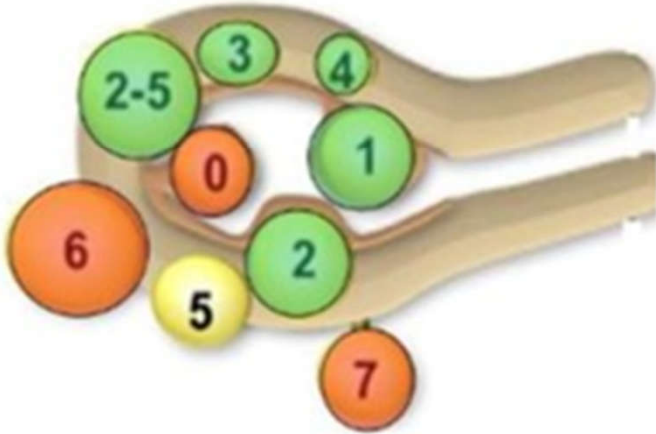


KHỐI U BUỒNG TRỨNG

BS DƯƠNG ĐĂNG NGỌC PHƯƠNG
PK PHỤ KHOA

Bảng 1. Phân loại UXCTC theo FIGO, 2011.

UXCTC	0	Có cuống, trong buồng tử cung
	1	> 50% trong buồng tử cung
	2	≤ 50% trong buồng tử cung
O – Khác	3	Dưới niêm nhưng 100% trong cơ tử cung
	4	Hoàn toàn nằm trong cơ tử cung
	5	Dưới thanh mạc, ≥ 50% trong cơ tử cung
	6	Dưới thanh mạc, < 50% trong cơ tử cung
	7	Dưới thanh mạc, có cuống
	8	Vị trí khác (cổ tử cung, các cơ quan quanh tử cung)



Nếu u xơ nằm trọn trong cơ và lồi ra dưới niêm và dưới thanh mạc, có thể có 2 số chỉ vị trí khối u, 2-5, cách nhau bằng 1 gạch nối. Theo quy ước, số đầu chỉ khối u gần niêm mạc, số sau chỉ khối u gần thanh mạc.

UXCTC (L2-5)	Dưới niêm và dưới thanh mạc (< 50% nằm trong lòng tử cung và < 50% lồi ra dưới thanh mạc, hướng vào ổ bụng).
---------------------	--------------------------------------------------------------------------------------------------------------



- U xơ cơ tử cung (leiomyoma- UXCTC) :trước đây thường được gọi theo u xơ tử cung , là khối u lành tính, do sự phát triển quá mức của sợi cơ trơn và mô liên kết tử cung (Breech và cs, 2003).
- Thường không có triệu chứng (Sciara và cs, 1986) : phát hiện tình cờ qua khám hay siêu âm .
- Một số trường hợp gây biến chứng : cường kinh gây thiếu máu, đau vùng chậu , triệu chứng chèn ép...
- **Chẩn đoán phân biệt** : Khối u buồng trứng (UXCTC dưới thanh mạc có cuống) , sarcoma tử cung (tỉ lệ : 0,26 %) , tử cung to do có thai , polyp NMTC (UXCTC dưới niêm mạc) .



TH 1 :



CÔNG TY TNHH Y TẾ HOÀ HẢO - PHÒNG KHÁM ĐA KHOA (Tên cũ : TRUNG TÂM CHẨN ĐOÁN Y KHOA MEDIC)
Địa chỉ : 254 Hòa Hảo, P.4, Q.10, TP.HCM - ĐT : 028.39270284 - 028.39272136
Email : hoahao254@medic.com.vn ; Website : www.medic.com.vn

Khoa : SIÊU ÂM 3D - Nhũ - Phòng 3D _ 1 - Máy: SAMSUNG WS80A

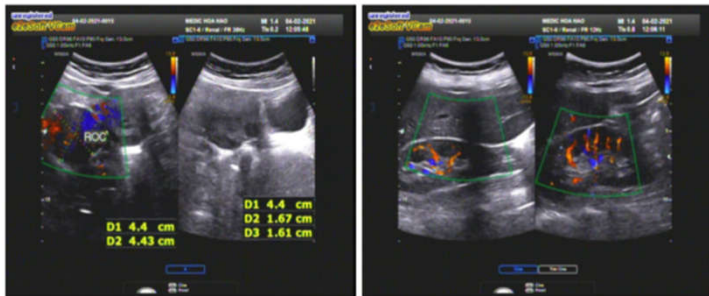
KẾT QUẢ SIÊU ÂM MÀU



ID : 1934942 Ngày ĐK: 04/02/2021 11:53
Họ và tên : 53 tuổi Nữ
Địa chỉ :
Lâm sàng : KIỂM TRA SỨC KHỎE
BS chỉ định :
BV chỉ định :

VÙNG KHẢO SÁT : SIÊU ÂM BỤNG TỔNG QUÁT MÀU

- GAN: Không to, bờ đều, cấu trúc đồng dạng, không sang thương khu trú. MẬT: túi mật không sỏi, vách mỏng. Đường mật trong gan không dẫn. Ống mật chủ không sỏi, không dẫn.
- TUY: Cấu trúc, kích thước bình thường. LÁCH: không to, đồng dạng. THẬN P + T: không sỏi, không ứ nước.
- BÀNG QUANG: không sỏi, không bứu, vách mỏng.
- TỬ CUNG: ngã sau, dạp = 44mm, nội mạc mỏng, THÀNH TRƯỚC-SAU TRONG CƠ CÓ VÀI NHẪN ECHO KÉM, KHÔNG TĂNG SINH MẠCH MÁU, D= 14->16mm. BUỒNG TRỨNG(T): không u. BUỒNG TRỨNG(P): Có nang echo kém, không chồi, không vách, không tăng sinh mạch máu, d= 44x44mm.
- Động mạch chủ bụng không phình. Ascites (-). Không hạch ổ bụng. Không tràn dịch màng phổi.



KẾT LUẬN: NHẪN XƠ TỬ CUNG. NANG LẠC NỘI MẠC BUỒNG TRỨNG PHẢI.

Đề nghị:

Tp. Hồ Chí Minh, ngày 04/02/2021 12:09
(Bác sĩ đã ký)



CÔNG TY TNHH Y TẾ HOÀ HẢO - PHÒNG KHÁM ĐA KHOA
(Tên cũ : TRUNG TÂM CHẨN ĐOÁN Y KHOA - MEDIC)
254 Hòa Hảo, P.4, Q.10, TP. Hồ Chí Minh
ĐT: 028.39270284 - 028.39272136, Mail: hoahao254@medic.com.vn

Đăng ký khám trực tuyến :
http://medicnhsoft.vn
Hoặc app: Medic Hoa Hảo



Qr code kết quả chữa bệnh án của quý khách. Medic không chịu trách nhiệm nếu quý khách cung cấp cho người khác.



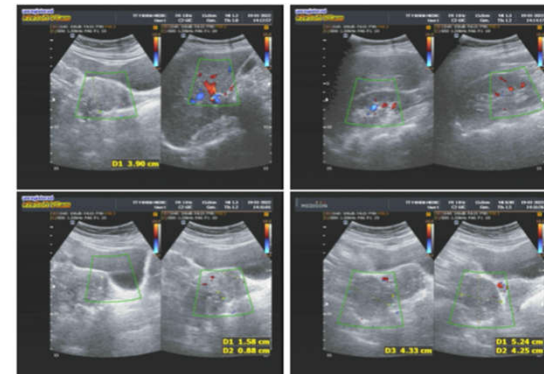
Khoa : SIÊU ÂM 3D - Nhũ - Phòng 3D _ 2
Máy: ACCUVIX-XG

KẾT QUẢ SIÊU ÂM MÀU

ID : 1934942 Ngày ĐK: 19/01/2022 14:03
Họ và tên : 54 tuổi Nữ
Địa chỉ :
Lâm sàng : KIỂM TRA SỨC KHỎE
BS chỉ định :
BV chỉ định : MEDIC

VÙNG KHẢO SÁT : SIÊU ÂM BỤNG TỔNG QUÁT MÀU

- GAN: Không to, bờ đều, cấu trúc đồng dạng, không sang thương khu trú.
- MẬT: túi mật không sỏi, vách mỏng. Đường mật trong gan không dẫn. Ống mật chủ không sỏi, không dẫn.
- TUY: Cấu trúc, kích thước bình thường. LÁCH: không to, đồng dạng.
- THẬN P: không sỏi, không ứ nước. THẬN T: không sỏi, không ứ nước.
- BÀNG QUANG: không sỏi, không bứu, vách mỏng.
- TỬ CUNG: ngã trước, dạp = 39mm, nội mạc mỏng, THÀNH TRƯỚC, SAU VÀ DƯỚI THANH MẠC TỬ CUNG CÓ VÀI NHẪN ECHO KÉM, KHÔNG TĂNG SINH MẠCH MÁU, D= 9mm -> 52x42mm. BUỒNG TRỨNG(P)(T): không u.
- Động mạch chủ bụng không phình. Ascites (-). Không hạch ổ bụng. Không tràn dịch màng phổi.



KẾT LUẬN: ĐA NHẪN XƠ TỬ CUNG (L4-5 THEO FIGO)

Đề nghị:

Tp. Hồ Chí Minh, ngày 19/01/2022 14:11
(Bác sĩ đã ký)



Y TẾ HÒA HẢO - PHÒNG KHÁM ĐA KHOA
TÂM CHẨN ĐOÁN Y KHOA - MEDIC
1, Q.10, TP. Hồ Chí Minh
Số 4 - 028.39272136, Mail: hoahao254@medic.com.vn

Đăng ký khám trực tuyến :
http://medic.hnsoft.vn
Hoặc app: Medic Hoa Hao



là chữa bệnh án của quý khách. Medic không chịu trách nhiệm nếu quý khách cung cấp cho người khác.



1934942

Khoa : SIÊU ÂM 3D - Nữ - Phòng 3D _1

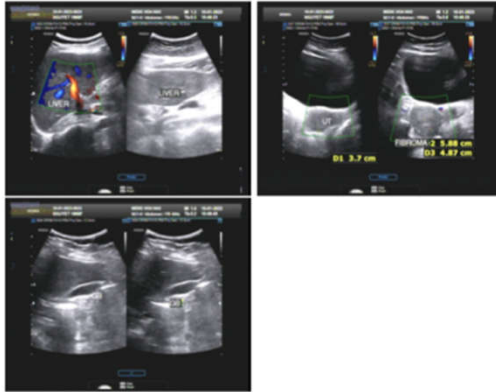
Máy: SAMSUNG WS80A

KẾT QUẢ SIÊU ÂM MÀU

ID : 10/01/2023 10:17
Họ và tên : 55 tuổi Nữ
Địa chỉ :
Lâm sàng : KIỂM TRA SỨC KHỎE
BS chỉ định : BV chỉ định : MEDIC

VÙNG KHẢO SÁT : SIÊU ÂM BỤNG TỔNG QUÁT MÀU

- GAN: Không to, bờ đều, cấu trúc đồng dạng, không sang thương khu trú.
- MẬT: túi mật không sỏi, vách mỏng. Đường mật trong gan không giãn. Ống mật chủ không sỏi, không giãn.
- TUY: Cấu trúc, kích thước bình thường. LÁCH: không to, đồng dạng.
- THẬN P: không sỏi, không ứ nước. THẬN T: không sỏi, không ứ nước.
- BÀNG QUANG: không sỏi, không bướu, vách mỏng.
- TỬ CUNG: ngã trước, dap = 37mm, nội mạc = mỏng. Vùng đáy lạch phải dưới thanh mạc có nhân echo kém, d=48x58mm, không tăng sinh mạch máu. BUÔNG TRỨNG (P)(T): không u
- Động mạch chủ bụng không phình.
- Ascites (-). Không hạch ổ bụng.
- Không tràn dịch màng phổi.



KẾT LUẬN : NHÂN XƠ TỬ CUNG, PHÂN LOẠI L6 THEO FIGO.

Đề nghị :

Tp. Hồ Chí Minh, ngày 10/01/2023 10:57
(Bác sĩ đã ký)



CÔNG TY TNHH Y TẾ HÒA HẢO - PHÒNG KHÁM ĐA KHOA
(Tên cũ: TRUNG TÂM CHẨN ĐOÁN Y KHOA - MEDIC)
254 Hòa Hảo, P.4, Q.10, TP. Hồ Chí Minh
ĐT: 028.39270284 - 028.39272136, Mail: hoahao254@medic.com.vn

Tìm và tải app "Medic Hoa Hao"
để đăng kí khám và xem kết quả
khám nhanh hơn

QRCode kết quả

(QR code kết quả chứa bệnh án của quý khách. Medic không chịu trách nhiệm nếu quý khách cung cấp cho người khác.)



1934942

Khoa : SIÊU ÂM 3D - Nữ - Phòng Nữ _2

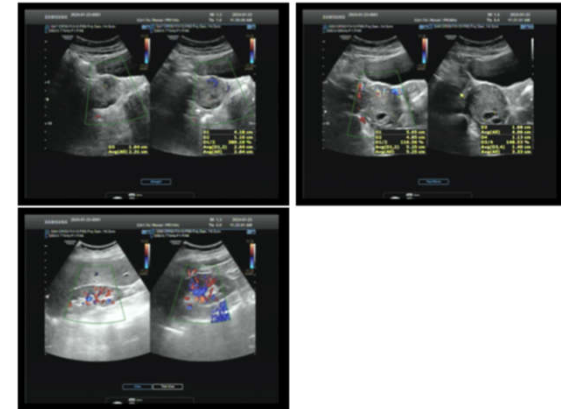
Máy: Samsung RS80A

KẾT QUẢ SIÊU ÂM MÀU

ID : 1934942 Ngày ĐK: 23/01/2024 11:11
Họ và tên : 56 tuổi Nữ
Địa chỉ :
Chẩn đoán sơ bộ : KIỂM TRA SỨC KHỎE
BS chỉ định : BV chỉ định : MEDIC

VÙNG KHẢO SÁT : SIÊU ÂM BỤNG TỔNG QUÁT MÀU

- GAN: Không to, bờ đều, cấu trúc đồng dạng, không sang thương khu trú.
- MẬT: túi mật không sỏi, vách mỏng. Đường mật trong gan không giãn. Ống mật chủ không sỏi, không giãn.
- TUY: Cấu trúc, kích thước bình thường. LÁCH: không to, đồng dạng.
- THẬN P: không sỏi, không ứ nước. THẬN T: không sỏi, không ứ nước.
- BÀNG QUANG: không sỏi, không bướu, vách mỏng.
- TỬ CUNG: ngã sau, dap = 42mm, nội mạc mỏng, thành trước - sau trong cơ có vài nhân echo kém, không tăng sinh mạch máu d= 11->16mm, thành sau dưới thanh mạc có nhân echo kém, không tăng sinh mạch máu d= 57x49mm, có vôi, bên trong có tạo nang d= 11mm, 17mm. BUÔNG TRỨNG (P)(T): không u.
- Động mạch chủ bụng không phình. Ascites (-). Không hạch ổ bụng. Không tràn dịch màng phổi.



KẾT LUẬN : ĐA NHÂN XƠ TỬ CUNG (L4 - L6 THEO FIGO)

Đề nghị :

Tp. Hồ Chí Minh, ngày 23/01/2024 11:21
(Bác sĩ đã ký)



CÔNG TY TNHH Y TẾ HÒA HẢO - PHÒNG KHÁM ĐA KHOA
(Tên cũ: TRUNG TÂM CHẨN ĐOÁN Y KHOA - MEDIC)
254 Hòa Hảo, P.4, Q.10, TP. Hồ Chí Minh
ĐT: 028.39270284 - 028.39272136, Mail: hoahao254@medic.com.vn
QR code chứa bệnh án của quý khách. Medic không chịu trách nhiệm nếu quý khách cung cấp QR code cho người khác.

Tìm và tải app "Medic Hoa Hao"
để đăng kí khám nhanh hơn

kết quả

PHIẾU KHÁM BỆNH
PHÒNG KHÁM TIÊU HÓA - PHÒNG: 2



1934942

Họ tên
Địa chỉ
Nghề nghiệp:

Năm sinh: **1968 - Nữ**
ĐT:
Số thẻ BHYT:

Huyết áp - Mạch: **109/72-93** Cao: **168** cm; Nặng: **65** kg; Nhiệt độ: **37°C**

Lý do đi khám: Rối loạn tiêu hóa

Lâm sàng: .

- BỆNH N1, đau quanh rốn TỪNG CƠN, cầu lỏng TOÀN NƯỚC, ÓI NƯỚC 1 LẦN, không sốt
- TS:
- KHÁM: Tĩnh, Bụng mềm
- CQ KHÁC chưa phát hiện bất thường

CHỈ ĐỊNH:

SA Bụng Tổng Quát Màu

CHỈ ĐỊNH BỔ SUNG:

(Hoá đơn điện tử phát hành tự động. Có sau 5 ngày. Tra cứu trên web hoặc app Medic)

Ngày 15 tháng 12 năm 2024 - 10:03
Bác sĩ

ĐD. NGÔ MỸ NGA

4. Chẩn đoán ban đầu:

5. Đã xử lý (thuốc, chăm sóc): Gồm 3 loại thuốc

- Banitase** (Trimebutine 100mg, Acid dehydrochloric, Pancreatin, Bromelain) **10 viên**
Ngày uống **03** lần, lần **01** viên (**sáng + trưa + chiều , trước ăn**)
- Baci-subti** (Bacilus, Fructose 500mg) **10 Viên nang**
Ngày uống **03** lần, lần **01** viên (**sáng + trưa + chiều, sau ăn**)
- Smecta** (dioctahedral smectite) **006 Gói**
Ngày uống **02** lần, lần **01** gói (**trưa + chiều , sau ăn 60'**)

6. Chẩn đoán khi ra viện: Rối loạn tiêu hóa

Mã

7. Điều trị ngoại trú từ ngày 15/12/2024 đến ngày 15/12/2024

Giám đốc bệnh viện

Ngày 15 tháng 12 năm 2024
Bác sĩ khám bệnh



(TNHH Y TẾ HÒA HẢO - PHÒNG KHÁM ĐA KHOA
TRUNG TÂM CHẨN ĐOÁN Y KHOA - MEDIC)
Hào, P.4, Q.10, TP. Hồ Chí Minh
39270284 - 028.39272136, Mail: hoahao254@medic.com.vn

Tìm và tải app "Medic Hoa Hao"
để đăng ký khám và xem kết quả
khám nhanh hơn

QRCode kết quả

na bệnh án của quý khách. Medic không chịu trách nhiệm nếu quý khách cung cấp cho người khác.)



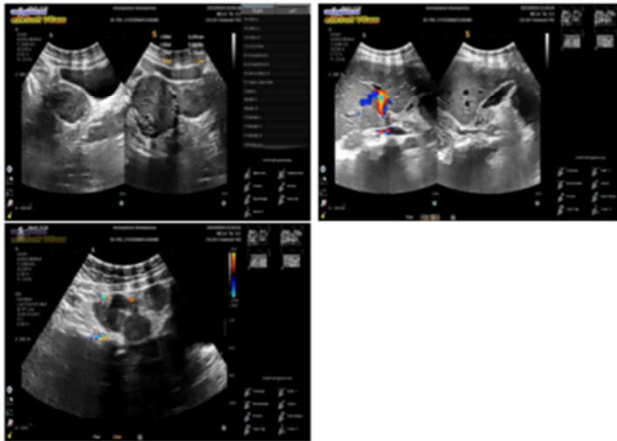
1934942

ID : **1934942** Ngày ĐK: 15/12/2024 10:11
Họ và tên : **56 tuổi Nữ**
Địa chỉ :
Chẩn đoán sơ bộ :
BS chỉ định : NV BV chỉ định : MEDIC

Khoa : **SIÊU ÂM 3D - Nhũ - Phòng 3D_3**
Máy: **Supersonic Mach30**
KẾT QUẢ SIÊU ÂM MÀU

VÙNG KHẢO SÁT : SIÊU ÂM BỤNG TỔNG QUÁT MÀU

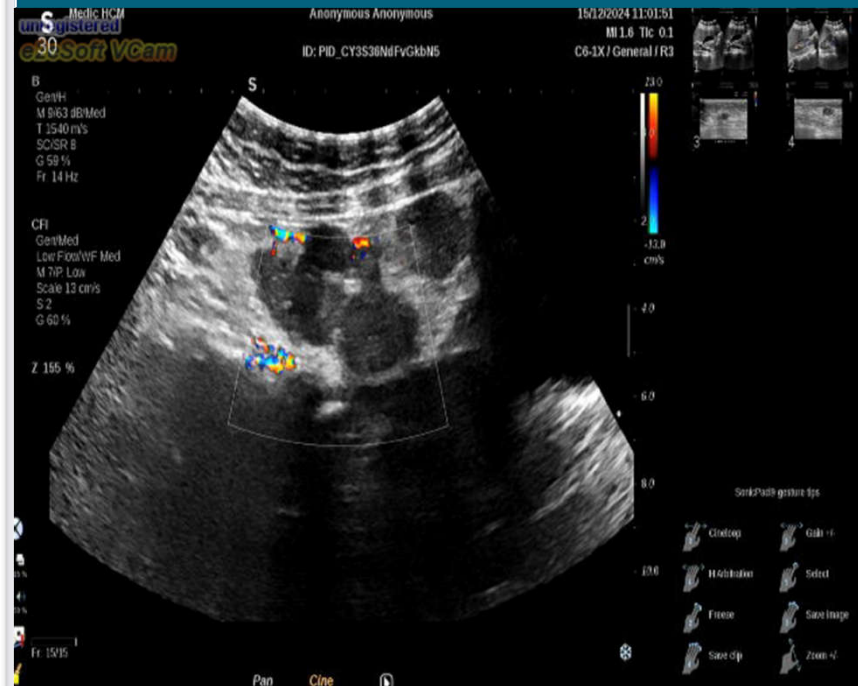
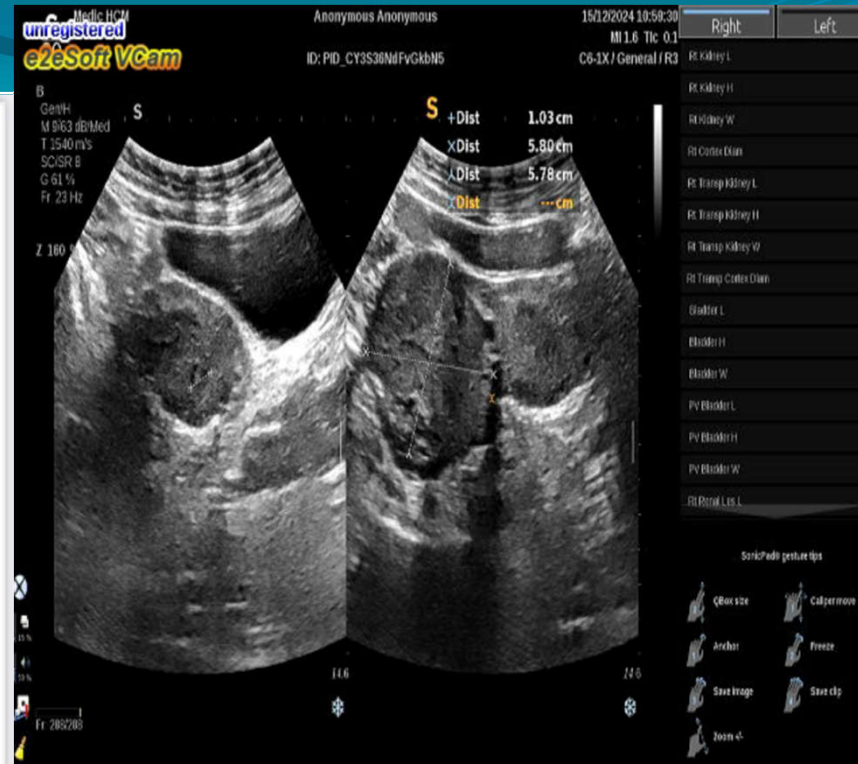
- GAN: Không to, bờ đều, cấu trúc đồng dạng, không sang thương khu trú.
- MẬT: túi mật không sỏi, vách mỏng. Đường mật trong gan không giãn. Ống mật chủ không sỏi, không giãn.
- TỤY: Cấu trúc, kích thước bình thường. LÁCH: không to, đồng dạng.
- THẬN P: không sỏi, không ứ nước. THẬN T: không sỏi, không ứ nước.
- BÀNG QUANG: không sỏi, không bướu, vách mỏng.
- TỬ CUNG: ngã trước; dap= 57mm; nội mạc mỏng, thành trước, sau thân tử cung trong cơ và dưới thanh mạc có vài nhân echo kém d= 10mm -> 58mm, không tăng sinh mạch máu. BUỒNG TRỨNG (P)(T): không u.
- Động mạch chủ bụng không phình. Ascites (-). Không hạch ổ bụng. Không tràn dịch màng phổi.
- CÁC QUAI RUỘT NON DẪN, Ứ DỊCH TĂNG NHU ĐỘNG.



KẾT LUẬN : THEO DÕI CÁC QUAI RUỘT NON DẪN, Ứ DỊCH TĂNG NHU ĐỘNG.
ĐA NHÂN XƠ TỬ CUNG (L4, L6 THEO FIGO).

Đề nghị :

Tp. Hồ Chí Minh, ngày 15/12/2024 10:53
(Bác sĩ đã ký)





MEDIC
www.medic.com.vn

Y TẾ HÒA HẢO - PHÒNG KHÁM ĐA KHOA
TÂM CHẨN ĐOÁN Y KHOA - MEDIC)
1, Q.10, TP. Hồ Chí Minh
14 - 028.39272136, Mail: hoahao254@medic.com.vn

Tìm và tải app "Medic Hoa Hao"
để đăng kí khám và xem kết quả
khám nhanh hơn

QRCode kết quả

(Qr code kết quả chứa bệnh án của quý khách. Medic không chịu trách nhiệm nếu quý khách cung cấp cho người khác.)



1934942

Khoa : **Siêu Âm Gan - Mạch Máu D4** - Phòng Gan 3

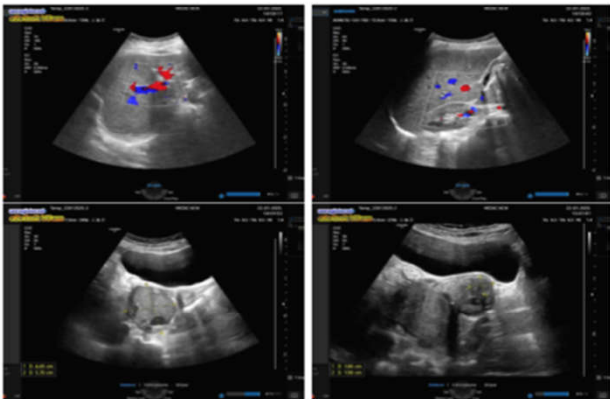
Máy: **Samsung V7**

KẾT QUẢ SIÊU ÂM MÀU

ID : **1934942** Ngày ĐK: 22/01/2025 14:47
Họ và tên : 57 tuổi Nữ
Địa chỉ :
Chẩn đoán sơ bộ : KIỂM TRA SỨC KHỎE
BS chỉ định : BV chỉ định : MEDIC

VÙNG KHẢO SÁT : SIÊU ÂM BỤNG TỔNG QUÁT MÀU

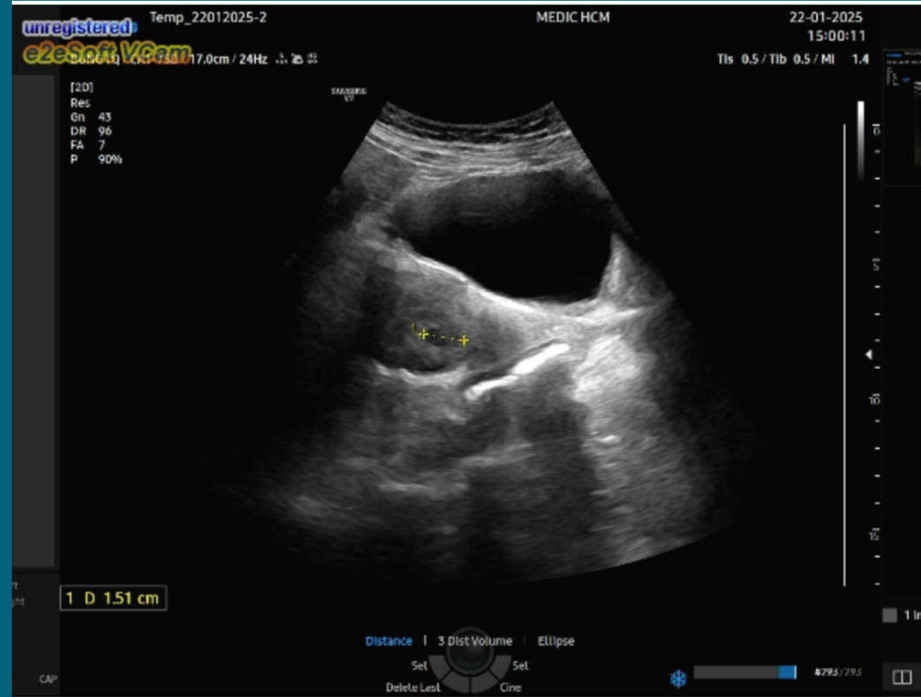
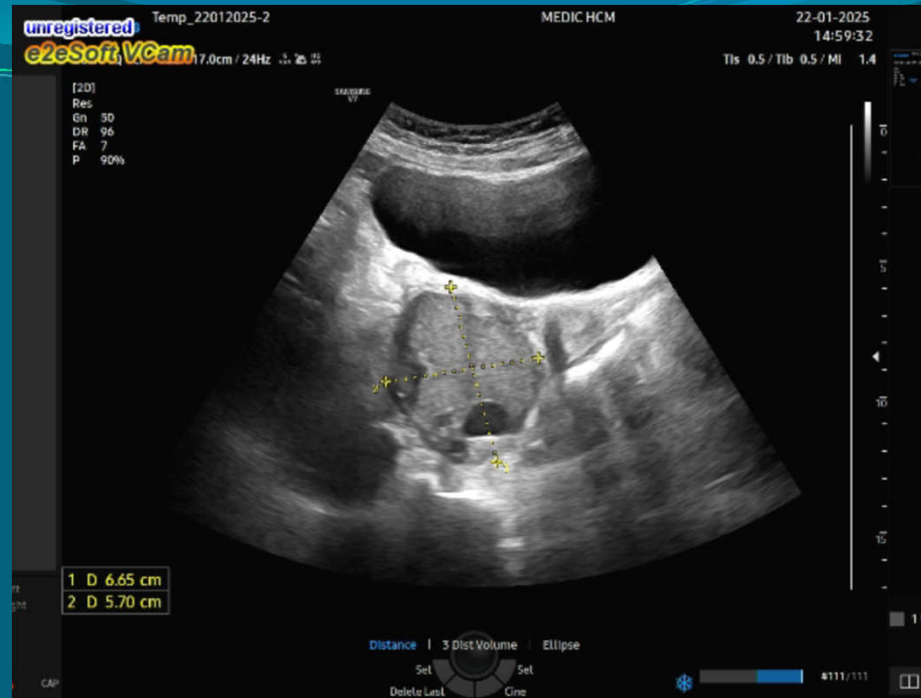
- GAN: Không to, bờ đều, cấu trúc đồng dạng, không sang thương khu trú.
- MẬT: túi mật co nhỏ hạn chế khảo sát. Đường mật trong gan không giãn. Ống mật chủ không sỏi, không giãn.
- TUY: Cấu trúc, kích thước bình thường. LÁCH: không to, đồng dạng.
- THẬN P: không sỏi, không ứ nước. THẬN T: không sỏi, không ứ nước.
- BÀNG QUANG: không sỏi, không bướu, vách mỏng.
- TỬ CUNG: thành sau và trước thân tử cung có hai nhân echo kém, đồng nhất, giới hạn rõ, bờ đều, không tăng sinh mạch máu, kt # 15 x 10 - 18 x 16 mm. Phần phụ trái: không u. Buồng trứng phải có cấu trúc dạng nang # 66 x 57 mm, echo dày, không đồng nhất, thành mỏng, không chồi, không vách, bờ đều, không vôi hóa, không tăng sinh mạch máu, vôi hóa viền
- Động mạch chủ bụng không phình.
- Ascites (-). Không hạch ổ bụng.
- Không tràn dịch màng phổi.



KẾT LUẬN: NHÂN XƠ TỬ CUNG NHỎ - TD. TERATOMA BUỒNG TRỨNG PHẢI

Đề nghị: CT scan bụng có CE

Tp. Hồ Chí Minh, ngày 22/01/2025 14:51
(Bác sĩ đã ký)





CÔNG TY TNHH Y TẾ HÒA HẢO
PHÒNG KHÁM ĐA KHOA
KHOA XÉT NGHIỆM (MEDIC - LAB)
Hotline: (028) 3834 9593 - 1900 6497
254 Hòa Hảo - P.4 - Q.10 - TP.HCM
Tel: (028) 3927 0284 - (028) 3927 1224
Email: admin@medic-lab.com
www.medic-lab.com/www.medic-lab.com.vn

PID: **1934942** S.T.T.: **160003**

Ngày giờ đăng ký: **14:12:16 24/01/2025**

Ngày giờ lấy mẫu: **14:20:00 24/01/2025**

Ngày giờ nhận mẫu: **14:22:00 24/01/2025**

PHIẾU KẾT QUẢ XÉT NGHIỆM

(BM.TTXN.XN.02.1 - Ngày áp dụng: 01/03/2016 - Phiên bản: 1.2)

Họ tên:
Ngày tháng năm sinh: **1968**
Số CCCD/Hộ chiếu:
Địa chỉ:
Đơn vị:
Nơi lấy mẫu: **t4-vpk**
Loại mẫu: **Máu**

Phái: **Nữ**
Quốc tịch:
ĐT:

BS yêu cầu:
Tình trạng mẫu: **Đạt**

TÊN XÉT NGHIỆM KẾT QUẢ KHOẢNG THAM CHIẾU MÃ QT
I. MIỀN DỊCH - IMMUNOLOGY

A.F.P¹	2.26	(< 20 ng/mL)	QTMD006
BetaHCG/Blood ²	4.24	(< 5 mIU/mL)	QTMD129
* ROMA TEST :	*		QTMD181
HE 4 :	.		
Pre menopause	.	pmol/L	
Post menopause	44.90	pmol/L	
CA 125 (O.M Cancer) ²	87.10 H	(≤ 35 U/mL)	
ROMA value:	.	(Pre: Low < 7.4% ; High ≥ 7.4%)	
	High Risk 29.7%	(Post: Low < 25.3%; High ≥ 25.3%)	

Thời gian duyệt: 15:09:11 24/01/2025
Người duyệt: DS.Trần Hoàng Nguyễn

In lần 1: 15:09:14 24/01/2025
Trưởng khoa xét nghiệm


ThS. Bs. Nguyễn Bảo Toàn



CÔNG TY TNHH Y TẾ HÒA HẢO - PHÒNG KHÁM ĐA KHOA
(Tên cũ: TRUNG TÂM CHẨN ĐOÁN Y KHOA - MEDIC)
254 Hòa Hảo, P.4, Q.10, TP. Hồ Chí Minh
ĐT: 028.39270284 - 028.39272136, Mail: hoahao254@medic.com.vn

Tìm và tải app "Medic Hoa Hao"
để đăng kí khám và xem kết quả
khám nhanh hơn

(QR code kết quả chứa bệnh án của quý khách. Medic không chịu trách nhiệm nếu quý khách cung cấp QR code cho người khác.)



**PHIẾU XÉT NGHIỆM TẾ BÀO CỔ TỬ CUNG
(PAP TEST)**

MS : **TB2025003090**

Bệnh nhân (Patient) : **1934942**

1968 Nữ

Địa chỉ (Address)

Chẩn đoán sơ bộ (clinical features):

Bác sĩ (Physician) :

Bệnh viện (Hospital) : CTTNHHYT HÒA HẢO/ PHỤ KHOA

Ngày nhận mẫu : 23/01/2025 Ngày trả KQ: 25/01/2025

PARA :

KẾT QUẢ TẾ BÀO HỌC CỔ TỬ CUNG (INTERPRETATION):

LOẠI BỆNH PHẨM Phết nhúng dịch (Liquid-based preparation) Phết thường quy (Conventional smear)
 Phết nhúng dịch (80) Phết thường quy (150)

KẾT QUẢ

BIẾN ĐỔI TẾ BÀO DO VI SINH (Changes due to Organisms)

- Trichomonas vaginalis*
- Candida spp.*
- Tập trùng (Shift in flora, bacterial vaginosis)
- Actinomyces spp.*
- Herpes simplex Virus (Herpes simplex Virus)*
- Human papilloma Virus (Human papilloma Virus)*

BIẾN ĐỔI TẾ BÀO KHÁC (Other non neoplastic findings)

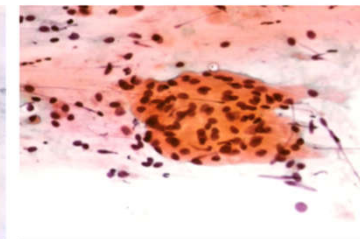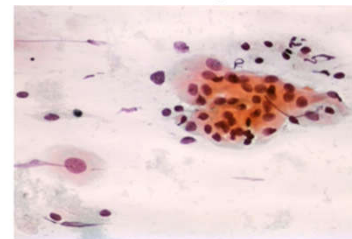
- Tế bào biến đổi do viêm (Inflammation)
- Tế bào biến đổi do xạ trị (Radiation)
- Tế bào biến đổi do vòng tránh thai (with IUD)
- Tế bào biểu mô teo (Atrophy)
- Tế bào tuyến sau cắt tử cung (Glandular cells status post hysterectomy)
- Tế bào nội mạc tử cung ở phụ nữ >=45 tuổi (Endometrial cells in women >=45 years old)

TẾ BÀO GAI (SQUAMOUS CELLS)

- Tế bào gai không điển hình ý nghĩa không xác định (ASC-US)
- Tế bào gai không điển hình, chưa loại trừ HSIL (ASC-H)
- Tổn thương trong biểu mô gai grade thấp (LSIL)
- Tổn thương trong biểu mô gai grade thấp (LSIL)+HPV
- Tổn thương trong biểu mô gai grade cao (HSIL)
- Carcinôm tế bào gai (Squamous cell carcinoma)

TẾ BÀO TUYẾN (GLANDULAR CELLS)

- AGC (Atypical endocervical cells)
- AGC, hướng về K tuyến (Glandular cells, favor neoplastic)
- Carcinôm tuyến tại chỗ (Endocervical adenocarcinoma in situ)
- Carcinôm tuyến cổ trong CTC (Endocervical adenocarcinoma)
- Carcinôm tuyến nội mạc tử cung (Endometrial adenocarcinoma)
- Carcinôm tuyến loại không đặc hiệu (Adenocarcinoma, NOS)
- Carcinôm tuyến ngoài tử cung (Adenocarcinoma, extruterine)



KẾT LUẬN (RESULT):

Thay đổi tế bào do teo dính (Atrophic epithelial cells): gồm các tế bào cổ ngoài và cổ trong, phần lớn có ít bào tương, tế bào dẹt.

TP. Hồ Chí Minh, ngày 24/01/2025

GS BS. Hứa Thị Ngọc Hà



CÔNG TY TNHH Y TẾ HÒA HẢO - PHÒNG KHÁM ĐA KHOA
(Tên cũ: TRUNG TÂM CHẨN ĐOÁN Y KHOA - MEDIC)
254 Hòa Hảo, P.4, Q.10, TP. Hồ Chí Minh
ĐT: 028.39270284 - 028.39272136, Mail: hoahao254@medic.com.vn

Tìm và tải app "Medic Hoa Hao"
để đăng kí khám và xem kết quả
khám nhanh hơn

QRCode kết quả

(QR code kết quả chứa bệnh án của quý khách. Medic không chịu trách nhiệm nếu quý khách cung cấp QR code cho người khác.)



1934942

MEDIC MRI REPORT

STT : 250124042 Ngày ĐK : 24/01/2025 14:19
Bệnh nhân : Tuổi : 57 Nữ - ĐT : 0934123149
Địa chỉ :
BS chỉ định : BV : MEDIC Khoa : PK
Chẩn đoán sơ bộ : KT / TD TERATOMA BUỒNG TRÚNG PHẢI
Vùng : MRI BỤNG Máy : 3 _ SIEMEN AVANTO Tiêm chất tương phản
Kết quả : KỸ THUẬT

Hình chụp vùng bụng chậu với máy cộng hưởng từ 1,5tesla có tiêm thuốc tương phản Gadolinium, liều 5ml, các thông số kỹ thuật được in ở góc trái mỗi hình

MÔ TẢ

Khối choán chỗ cạnh phải tử cung d# 50x54x70mm (cao x ngang x trước sau), có vỏ bao dày, ít vách mỏng, có thành phần chủ yếu của dịch và ít mô đặc kích thước 10x10mm, mô đặc có hạn chế khuếch tán trên DWI và bắt thuốc mạnh hơn cơ tử cung ở thì động mạch.

Tử cung trung gian, dAP# 41mm. Vài thương tổn trong cơ, dưới thanh mạc thân tử cung, dmin# 3mm - dmax# 15x12mm, có cùng tính chất: giới hạn rõ, trên T2WI có tín hiệu tương đối đồng nhất thấp hơn tín hiệu cơ tử cung, ngang tín hiệu các cơ vùng chậu, trên T1WI có tín hiệu ngang bằng tín hiệu cơ tử cung, sau khi tiêm thuốc tương phản thì bắt thuốc ít hơn cơ tử cung ở các thì.

Bàng quang không thấy thương tổn hay tín hiệu bất thường

Không hạch chậu và bẹn hai bên.

Không thấy tràn dịch ổ bụng và vùng chậu

Không thấy thay đổi tín hiệu bất thường các xương vùng chậu

Không thấy thương tổn gan.

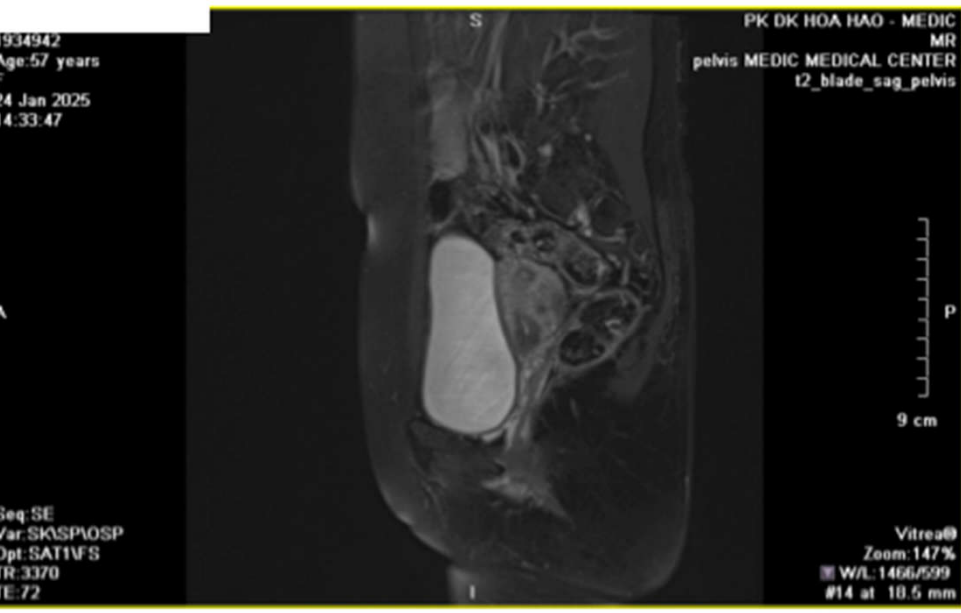
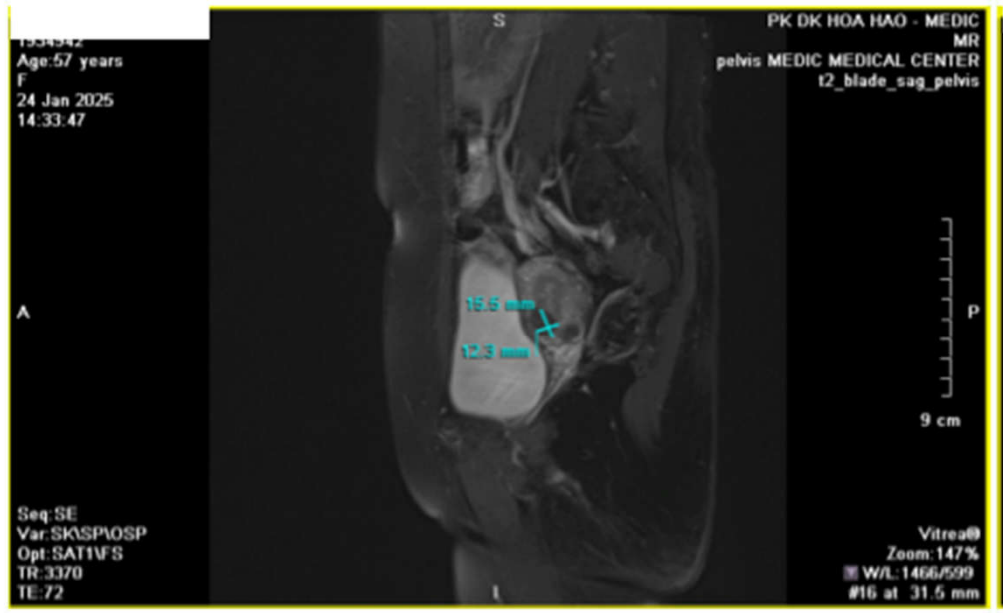
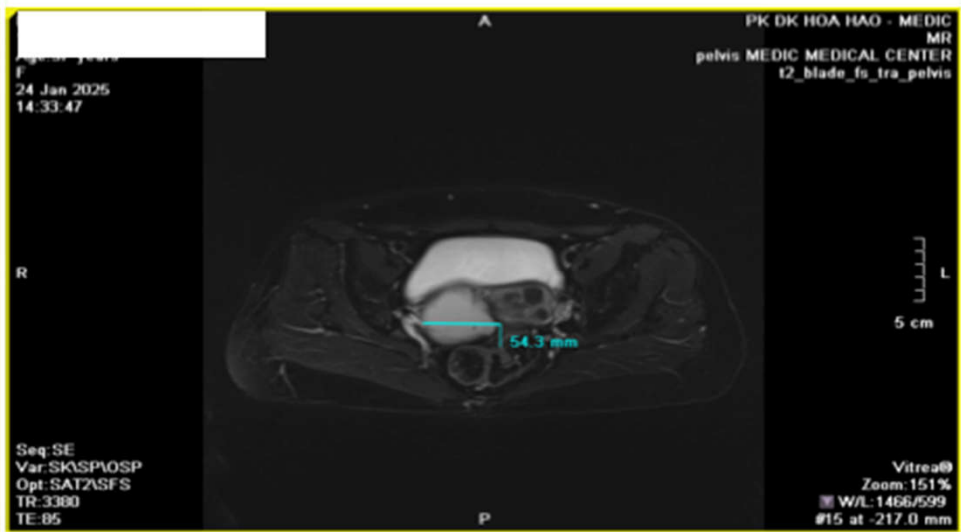
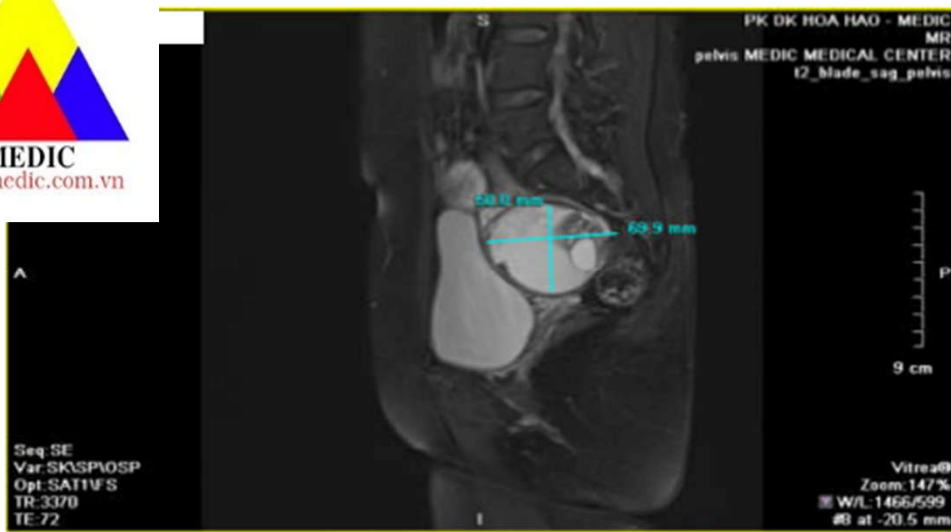*** KẾT LUẬN:

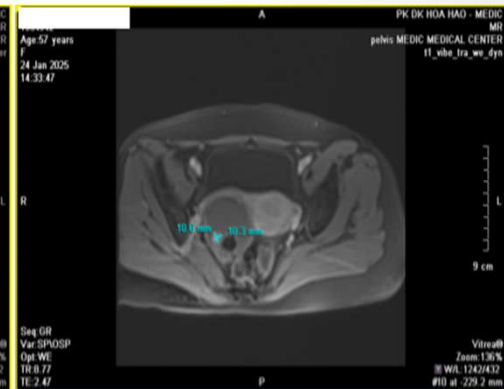
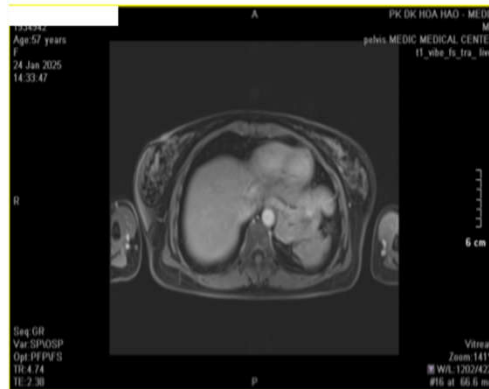
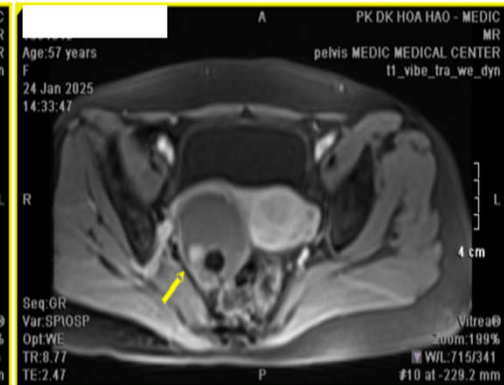
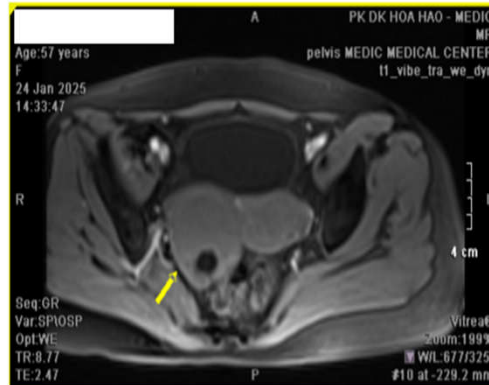
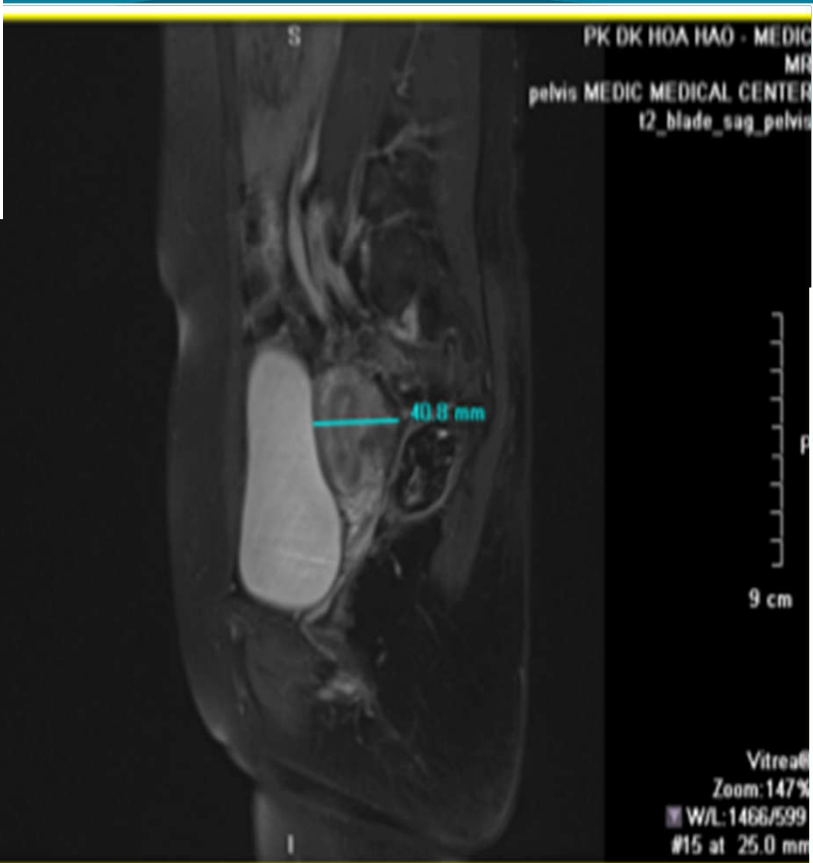Theo dõi U buồng trứng phải nguy cơ cao - ORADS 5.

Đa nhân xơ tử cung.

Tp. Hồ Chí Minh, ngày 24/01/2025 15:47

(Bác sĩ đã ký)







SỞ Y TẾ TP. HCM
BỆNH VIỆN TỬ DŨ
KHOA PHỤ

CỘNG HÒA XÃ HỘI CHỦ NGHĨA VIỆT NAM
Độc lập - Tự do - Hạnh phúc



2500025596

MS: 01/BV-01

Số lưu trữ: 2500007953

Mã y tế: / /

GIẤY RA VIỆN

Họ tên người bệnh: [REDACTED]
Ngày/ tháng/ năm sinh: [REDACTED] 1968 (Tuổi : 57) Nam/ Nữ : Nữ
Dân tộc: Kinh Nghề nghiệp: Nhân viên

Mã số BHXH/Thẻ BHYT số: [REDACTED]
Địa chỉ: [REDACTED] TP. Hồ Chí Minh

Vào viện lúc: 07 giờ 25 phút Ngày 06 tháng 02 năm 2025

Ra viện lúc: 12 giờ 00 phút Ngày 14 tháng 02 năm 2025

Chẩn đoán: **Hậu phẫu mở bụng cắt ung thư buồng trứng kèm cắt tử cung hoàn toàn + 2 phần phụ + mạc nối lớn + xếp giai đoạn/Ung thư buồng trứng giai đoạn IIB (C56.11).**

Phương pháp điều trị: Lúc 11:10 ngày 10/02/2025 : Phẫu thuật mở bụng cắt ung thư buồng trứng kèm cắt tử cung hoàn toàn + 2 phần phụ + mạc nối lớn + xếp giai đoạn

Ghi chú:
- Hậu phẫu ổn.
- Cắt chỉ ngày 19/02/2025 tại Trạm Y tế địa phương.
- Tái khám 1 tháng sau (ngày 14/03/2025) hoặc khi có gì lạ tại phòng khám phụ khoa.
- Hẹn 20 ngày lấy Giải Phẫu Bệnh tại phòng trực KHOA PHỤ - KHU B - LẦU 8, trong giờ hành chính từ thứ 2 đến thứ 6.
Nghỉ hưởng BHXH: 30 ngày, Từ ngày 14/02/2025 đến ngày 15/03/2025

Ngày 14 tháng 02 năm 2025

TL. **Chủ** trưởng đơn vị



BS CKII Nguyễn Văn Hưng

Ngày 14 tháng 02 năm 2025

KT Trưởng khoa

BS CKII Tô Thị Thục Trang



19/2

VIỆN TƯ DŨ **KHOA GIẢI PHẪU BỆNH** Mã số GPB : 25-05977
 4 Công Quỳnh, Q1, TP.HCM KHU G LẦU 3 DT nội bộ: 236, 237, 368
 128 54042829 ĐT nội bộ: 236, 237, 368

PHIẾU XÉT NGHIỆM MÔ BỆNH HỌC

Họ và tên : [redacted] Năm sinh: 1968 SNV : 0007953
 Địa chỉ : [redacted] PHỐ CHÍ MINH Điện thoại : [redacted] Giới tính : Nữ
 Nơi gửi mẫu : GẦY MÈ HỒI SỨC Số mẫu gửi : 3 PARA: 1001

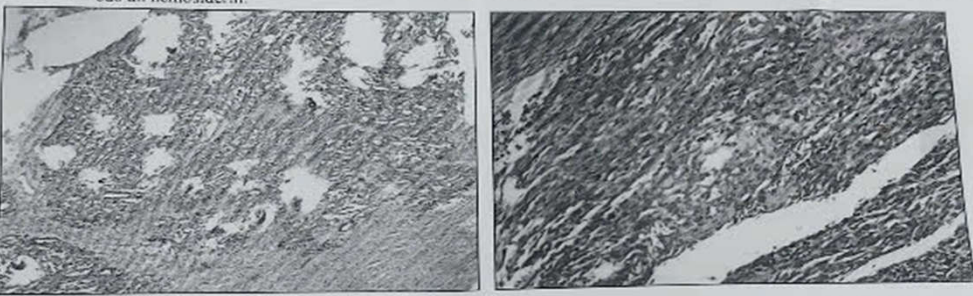
Chẩn đoán lâm sàng : Ung thư buồng trứng giai đoạn IIB (C56.11)
 Chất bệnh phẩm : vôi trứng, buồng trứng
 Ngày lấy mẫu : 10/02/2025
 Ngày nhận mẫu : 10/02/2025
 Ngày phân tích : 11/02/2025
 Ngày làm tiêu bản : 12/02/2025
 Phương pháp nhuộm : Nhuộm hai màu Hematoxyline - Eosin
 Quy trình thực hiện : QTXN-GPB-02, QTXN-GPB-03, QTXN-GPB-06, HDVH-GPB-01, HDVH-GPB-02

KẾT QUẢ

Xét nghiệm mô bệnh học thường quy cố định, chuyển, đúc, cắt, nhuộm... các bệnh phẩm sinh thiết

Đại thể: 5A: PP (P) có Ống dẫn trứng # 4x1x1cm nâu dai, đỉnh khối u # 6x5x5cm dạng nang, vách nang dày nâu, nhám, dai
 2B: PP (T) có Ống dẫn trứng # 5x1x1cm nâu dai, có nốt tạo nang # 1,5cm nâu dai
 Ngày 13/2/2025 cắt lọc thêm: A6-12

Vi thể: - A2,12: Cấu trúc gồm các tế bào rời rạc và các đám tuyến nhỏ hình dạng không đều, xâm lấn mô đệm, tế bào không điển hình nhẹ đến vừa.
 - A còn lại, B1: Lớp niêm mạc ống dẫn trứng được lót bởi biểu mô trụ đơn gồm các tế bào có lông chuyển lạnh. Bên ngoài các tế bào cơ trơn xếp theo hướng vòng lớp trong và hướng dọc lớp ngoài.
 - B2: Nang lót bởi biểu mô nội mạc đi kèm với mô đệm nội mạc. Mô đệm nội mạc có nhiều mạch máu nhỏ, có xuất huyết và đại bào ăn hemosiderin.



KẾT LUẬN:
 - CARCINÔM TUYẾN DỊCH TRONG ĐỘ THẤP CỦA BUỒNG TRỨNG (LOW-GRADE SEROUS CARCINOMA) - ICD 8460/3 BÊN PHẢI
 - NANG LẠC NỘI MẠC TỬ CUNG LẠNH CỦA BUỒNG TRỨNG TRÁI (ENDOMETRIOTIC CYST)

Sự phù hợp với chẩn đoán lâm sàng : PHÙ HỢP

Đề nghị: Hồ 18 giờ 00 phút, ngày 25 tháng 2 năm 2025 Hồi 15 giờ 48 phút ngày 19 tháng 02 năm 2025

BS. ĐỌC KẾT QUẢ BS. GIẢI PHẪU BỆNH

Signature Valid
 Ký bởi: NGÔ QUANG ĐẠC
 Ngày ký: 19/02/2025 15:48:46

SỞ Y TẾ TP. HCM BỆNH VIỆN TƯ DŨ CỘNG HÒA XÃ HỘI CHỦ NGHĨA VIỆT NAM
 Độc lập - Tự do - Hạnh phúc

KHOA: UNG BƯỚU PHỤ KHOA

2500025596
 MS: 01/BV-01

GIẤY RA VIỆN

Số lưu trữ: 2500014536
 Mã y tế: / /

Họ tên người bệnh: [redacted] Tuổi: 57 Nam/ Nữ: Nữ
 Ngày/ tháng/ năm sinh: [redacted]
 Dân tộc: Kinh Nghề nghiệp: [redacted]
 Mã số BHXH/Thẻ BHYT số: [redacted]
 Địa chỉ: [redacted] TP. Hồ Chí Minh

Vào viện lúc: 08 giờ 59 phút Ngày 04 tháng 03 năm 2025
 Ra viện lúc: 16 giờ 30 phút Ngày 06 tháng 03 năm 2025

Chẩn đoán: **UNG THƯ BUỒNG TRỨNG GIAI ĐOẠN IIB (C56.11) ĐANG ĐIỀU TRỊ**

Phương pháp điều trị: Hóa trị Paclitaxel- Carboplatin chu kỳ 1+ theo dõi CA125

Ghi chú:

Hẹn 6 giờ 00 ngày 26/3/2025 tại khoa Ung Bướu phụ khoa lầu 3 khu E, nhận đối để xét nghiệm máu và làm thủ tục nhập viện để hóa trị.
 Nghỉ hưởng BHXH: 20 ngày, Từ ngày 06/03/2025 đến ngày 25/03/2025

Ngày 06 tháng 03 năm 2025 Ngày 06 tháng 03 năm 2025
 TL. Thủ trưởng đơn vị KT. Trưởng khoa

BỆNH VIỆN TƯ DŨ

TH 2 :

Ngày 13/01/2020 Xem KQ XN

STT	Thời gian	Khoa	BS Thực Hiện	Chỉ Định	Thông tin khám	Kết Luận
1	Đăng ký: 13/01/2020 14:48 Thực hiện: 13/01/2020 17:36	GPB	GS BS. Hứa Thị Ngọc Hà			Vùng: Phết Tế Bào Phụ Khoa PAP KL: Có tế bào biểu mô gai thay đổi do Tổn thương trong biểu mô gai grad cao (HSIL: High-grade Squamous Intraepithelial Lesion), hay Di sản nặng (severe dysplasia), hay Carcinom tại chỗ (CIS: Carcinoma In Situ). Đề nghị sinh thiết cổ tử cung dưới máy soi.
2	Đăng ký: 15/01/2020 15:36 Thực hiện: 16/01/2020 10:45	GPB	GS BS. Nguyễn Sào Trung			Vùng: Giải phẫu bệnh Đặc Biệt KL: 1/ CARCINÔM TẠI CHỖ CỦA CỔ TỬ CUNG. (D.06) 2/ VIÊM MẠN TÍNH CỔ TỬ CUNG. (N72)

[Xem hình](#)



3	Đăng ký: 28/07/2021 08:33 Thực hiện: 28/07/2021 08:33	Siêu Âm 3D - Nhũ	Bs. CKI. Trầm Thị Tú Hương			Vùng: SA BỤNG 3 CHIỀU (YÊU CẦU) KL: SỎI THẬN HAI BÊN (P>T). THEO DÕI NANG ĐA THỤY ĐẶC BUỒNG TRỨNG TRÁI (ORADS 4)
4	Đăng ký: 28/07/2021 07:36	Nội Soi Phụ Khoa	Bs. CKI. Dương Đăng Ngọc Phương			Vùng: NS CỔ TỬ CUNG KL: DIỆN SOI MỖM CẮT ÂM ĐẠO CHƯA THẤY BẤT THƯỜNG

Ngày 28/07/2021 (Đã đủ kết quả)

TÊN XÉT NGHIỆM	KẾT QUẢ	KHOẢNG THAM CHIẾU	MÃ QT
I. MIỄN DỊCH - IMMUNOLOGY			
A.F.P¹	1.76	(< 20 ng/ml)	QTMD006
BetaHCG/Blood ²	<0.200	(< 5 mIU/mL)	QTMD129
* ROMA TEST :	*		QTMD181
HE 4 :	.		
Pre menopause	16.20	pmol/L	
Post menopause	.	pmol/L	
CA 125 (O.M Cancer) ²	7.00	(≤ 35 U/mL)	
ROMA value:	0.500% LOW RISK	(Pre: Low < 7.4% ; High ≥ 7.4%)	
	.	(Post:Low< 25.3%;High ≥ 25.3%)	



2	Đăng ký: 28/07/2021 09:53 Thực hiện: 28/07/2021 11:22	MRI	Bs. CKII. Nguyễn Thành Đăng		Chẩn đoán sơ bộ: Đã cắt tử cung do K cổ TC	Vùng: MRI Chậu KL: U NANG BUỒNG TRỨNG TRÁI, KÍCH THƯỚC KHOẢNG 46 X 38MM - PHÂN LOẠI O-RADS 4.
---	----------------------------------------------------------------------------------------	-----	--------------------------------	--	---------------------------------------------------	----------------------------------------------------------------------------------------------------------------



Ngày 16/08/2021

STT	Thời gian	Khoa	BS Thực Hiện	Chỉ Định	Thông tin khám	Kết Luận	
1	Đăng ký: 16/08/2021 10:26 Thực hiện: 16/08/2021 10:32	Siêu Âm 3D - Nữ	Bs. CKII. Thanh Xuân			Vùng: SA TVS MÀU KL: SIÊU ÂM VÙNG CHẬU CHƯA THẤY BẤT THƯỜNG / ĐÃ MỎ CẮT TỬ CUNG .	Xem hình

2	Đăng ký: 09/05/2022 07:30 Thực	Siêu Âm 3D - Nữ	Bs. CKII. Thanh Xuân			Vùng: SA BỤNG 3 CHIỀU (YÊU CẦU) KL: SỎI NHỎ HAI THẬN	
---	-----------------------------------------------------------	--------------------	----------------------	--	--	-----------------------------------------------------------------------	--

3	Đăng ký: 14/01/2023 08:22 Thực hiện: 14/01/2023 09:08	Siêu Âm Chương Trình	Bs. Lê Thanh Tuyền			Vùng: SA BỤNG TỔNG QUÁT MÀU KL: SỎI THẬN HAI BÊN.	
---	----------------------------------------------------------------------------------------	-------------------------	--------------------	--	--	--------------------------------------------------------------------	--



4	Đăng ký: 22/01/2024 08:38	Siêu Âm Chương Trình	Bs. CKI. Huỳnh Thúy Hoa			Vùng: SA BỤNG TỔNG QUÁT MÀU KL: SỎI NHỎ HAI THẬN - NANG CƠ NĂNG BƯỚNG TRỨNG PHẢI Dmax= 38mm.
	Thực hiện: 22/01/2024 09:21					



CÔNG TY TNHH Y TẾ HÒA HẢO - PHÒNG KHÁM ĐA KHOA
(Tên cũ: TRUNG TÂM CHẨN ĐOÁN Y KHOA - MEDIC)
254 Hòa Hảo, P.4, Q.10, TP. Hồ Chí Minh
ĐT: 028.39270284 - 028.39272136, Mail: hoahao254@medic.com.vn

Tìm và tải app "Medic Hoa Hảo"
để đăng kí khám và xem kết quả
khám nhanh hơn

QRCode kết quả

(QR code kết quả chứa bệnh án của quý khách. Medic không chịu trách nhiệm nếu quý khách cung cấp cho người khác.)



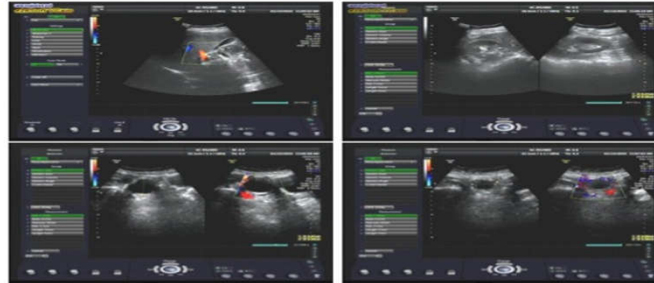Khoa : **SIÊU ÂM CHƯƠNG TRÌNH** - Phòng 3
Máy: **GE Voluson S6**

KẾT QUẢ SIÊU ÂM MÀU

ID :
Họ và tên :
Địa chỉ :
Chẩn đoán sơ bộ : KIỂM TRA SỨC KHỎE
BS chỉ định :
Ngày ĐK: 13/01/2025 08:32
42 tuổi Nữ
BV chỉ định : MEDIC

VÙNG KHẢO SÁT : SIÊU ÂM BỤNG TỔNG QUÁT MÀU

- GAN: Không to, bờ đều, cấu trúc đồng dạng, không sang thương khu trú.
- MẬT: túi mật không sỏi, vách mỏng. Đường mật trong gan không giãn. Ống mật chủ không sỏi, không giãn.
- TUY: Cấu trúc, kích thước bình thường. LÁCH: không to, đồng dạng.
- THẬN P: có sỏi d= 3mm, không ứ nước. THẬN T: có sỏi d= 4mm, không ứ nước.
- BANG QUANG: không sỏi, không bướu, vách mỏng.
- TỬ CUNG: Đã cắt.
- BƯỚNG TRỨNG (P): Có nang echo trống đơn thùy d= 34x35mm, vách mỏng, không chồi, Doppler (-).
- BƯỚNG TRỨNG (T): Có nang echo trống đơn thùy d= 24x27mm, vách mỏng, không chồi, Doppler (-).
- Động mạch chủ bụng không phình. Ascites (-). Không hạch ổ bụng. Không tràn dịch màng phổi.



KẾT LUẬN : SỎI HAI THẬN - NANG ĐƠN THÙY BƯỚNG TRỨNG HAI BÊN.

Đề nghị : SIÊU ÂM KIỂM TRA SAU 6 THÁNG.

Tp. Hồ Chí Minh, ngày 13/01/2025 10:48
(Bác sĩ đã ký)



TY TNHH Y TẾ HÒA HẢO - PHÒNG KHÁM ĐA KHOA
Ủ: TRUNG TÂM CHẨN ĐOÁN Y KHOA - MEDIC)
Đa Hảo, KP11, P.Vườn Lài, TP. Hồ Chí Minh
Số: 8.39270284 - 028.39272136, Mail: hoahao254@medic.com.vn

Tìm và tải app "Medic Hoa Hao"
để đăng kí khám và xem kết quả
khám nhanh hơn

QRCode kết quả

hứa bệnh án của quý khách. Medic không chịu trách nhiệm nếu quý khách cung cấp cho người khác.)



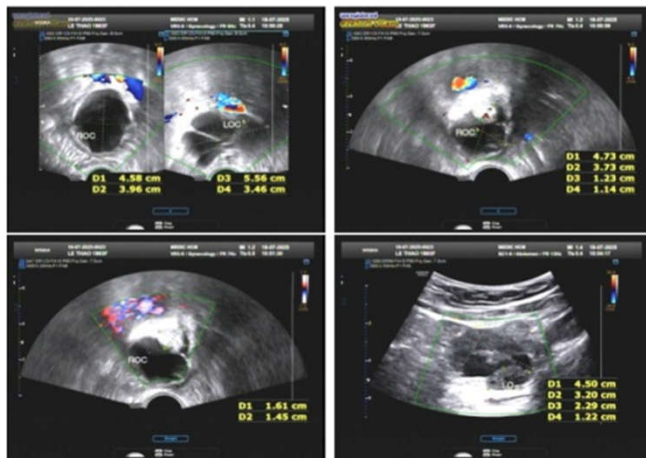
Khoa : SIÊU ÂM 3D - Nhũ - Phòng 3D _ 1
Máy: SAMSUNG WS80A

KẾT QUẢ SIÊU ÂM MÀU

ID :
Họ và tên :
Địa chỉ :
Chẩn đoán sơ bộ : KT U BT HAI BÊN
BS chỉ định : BS PHƯƠNG
Ngày ĐK: 19/07/2025 10:35
42 tuổi Nữ
BV chỉ định : MEDIC

VÙNG KHẢO SÁT : SIÊU ÂM TVS MÀU

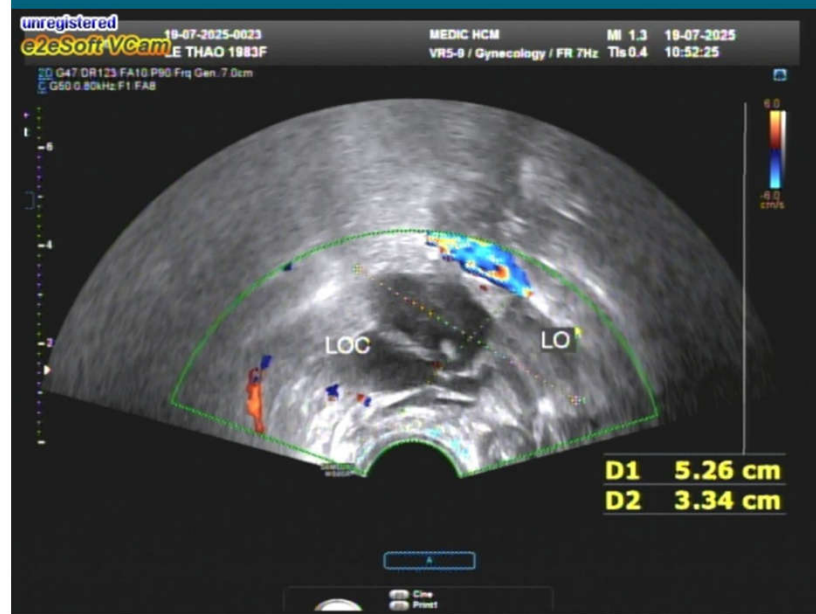
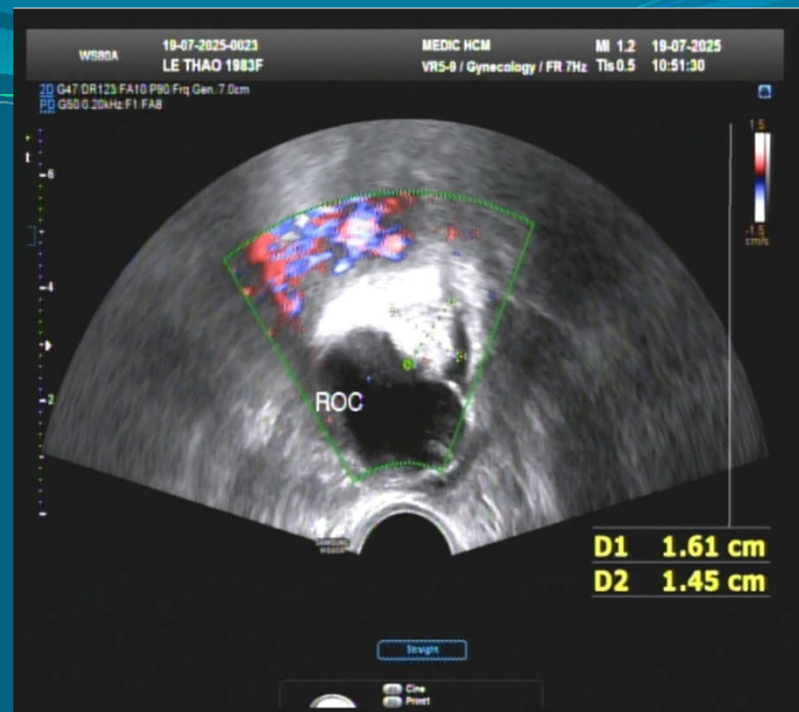- TỬ CUNG : ĐÃ MỔ CẮT.
- Buồng trứng Phải: có nang echo trống, vỏ bao dày, bên trong có vách ngăn mỏng, d= 37x47mm, thành trong nang có chổi echo dày, d = 14x16mm, có mạch máu chổi.
- Buồng trứng Trái: d=36x53mm, có cấu trúc dạng nang echo kém, không chổi, bên trong có vách ngăn mỏng, d # 33x52mm, không tăng sinh mạch máu. Ghi nhận còn thấy mật phần mô buồng trứng tar1i bình thường.
- Túi cùng Douglas : không dịch.



KẾT LUẬN: NANG ĐA THỦY ĐẶC BUỒNG TRỨNG PHẢI (IOTA).
NANG ĐA THỦY BUỒNG TRỨNG TRÁI (IOTA)/ TỬ CUNG ĐÃ MỔ CẮT.

Đề nghị: ROMA TEST

Tp. Hồ Chí Minh, ngày 19/07/2025 10:47
(Bác sĩ đã ký)





CÔNG TY TNHH Y TẾ HOA HẢO
PHÒNG KHÁM ĐA KHOA
KHOA XÉT NGHIỆM (MEDIC - LAB)
Hotline: (028) 3834 9593
254 Hòa Hảo - P.4 - Q.10 - TP.HCM
Tel: (028) 3927 0284 (Ext:1134)
Email: hoa hao254@gmail.com
www.medic-lab.com / www.medic.com.vn



PID:
Ngày giờ đăng ký: 12:46:24 19/07/2025
Ngày giờ lấy mẫu: 12:51:00 19/07/2025
Ngày giờ nhận mẫu: 12:54:00 19/07/2025

PHIẾU KẾT QUẢ XÉT NGHIỆM
(BM.KQ.22.1 - Ngày ban hành BM: 01/05/2024 - Phiên bản: 1.0)

Họ tên:
Ngày th
Số CCCD/Hộ chiếu:
Địa chỉ: NHÂN VIÊN MEDIC
Đơn vị: MEDIC MF
Nơi lấy mẫu: HỒ QUANG NHỰT
Loại mẫu: Máu

Phái: **Nữ**
Quốc tịch:
ĐT:
BS yêu cầu: BS. CKI. DƯƠNG ĐĂNG NGỌC PHƯƠNG
Tình trạng mẫu: **Đạt**

TÊN XÉT NGHIỆM	KẾT QUẢ	KHOẢNG THAM CHIẾU	MÃ QT
I. MIỄN DỊCH - IMMUNOLOGY			
A.F.P¹	<2.00	(< 20 ng/mL)	QTMD006
BetaHCG/Blood ²	<0.200	(< 5 mIU/mL)	QTMD129
* ROMA TEST :	*		QTMD181
HE 4 :	.		
Pre menopause	.	pmol/L	
Post menopause	26.90	pmol/L	
CA 125 (O.M Cancer) ²	9.20	(≤ 35 U/mL)	
ROMA value:	.	(Pre: Low < 7.4% ; High ≥ 7.4%)	
	Low Risk 4.6%	(Post:Low< 25.3%;High ≥ 25.3%)	

Thời gian duyệt: 13:42:00 19/07/2025
Người duyệt: DS.Phan Thị Thu Hồng

In lần 1: 13:42:04 19/07/2025
Trưởng khoa xét nghiệm

Tran
ThS. Bs. Nguyễn Bảo Toàn

1/1

NG TY TNHH Y TẾ HOA HẢO - PHÒNG KHÁM ĐA KHOA
n cũ: TRUNG TÂM CHẨN ĐOÁN Y KHOA - MEDIC)
Hòa Hảo, KP11, P.Vườn Lài, TP. Hồ Chí Minh
: 028.39270284 - 028.39272136, Mail: hoa hao254@medic.com.vn

Tìm và tải app "Medic Hoa Hảo"
để đăng kí khám và xem kết quả
khám nhanh hơn

QRCode kết quả

(QR code kết quả chứa bệnh án của quý khách. Medic không chịu trách nhiệm nếu quý khách cung cấp QR code cho người khác.)



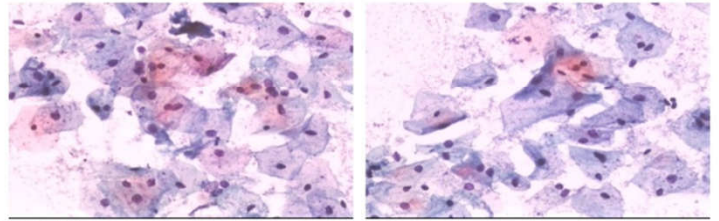
**PHIẾU XÉT NGHIỆM TẾ BÀO CỔ TỬ CUNG
(PAP TEST)**

MS : **TB2025001634**

Bệnh nhân (Patient) : **1983 Nữ**
Địa chỉ (Address) :
Chẩn đoán sơ bộ (clinical features): KIỂM TRA / K CTC GD1
Bác sĩ (Physician) : BS CKI DƯƠNG ĐĂNG NGỌC PHƯƠNG Bệnh viện (Hospital) : CTNNHHTT HOA HẢO/ PHỤ KHOA
Ngày nhận mẫu : 13/01/2025 Ngày trả KQ: 15/01/2025 PARA :

KẾT QUẢ TẾ BÀO CỔ TỬ CUNG (INTERPRETATION):
LOẠI BỆNH PHẨM Phết nhúng dịch (Liquid-based preparation) Phết thường quy (Conventional smear)
 Phết nhúng dịch (80) Phết thường quy (150)

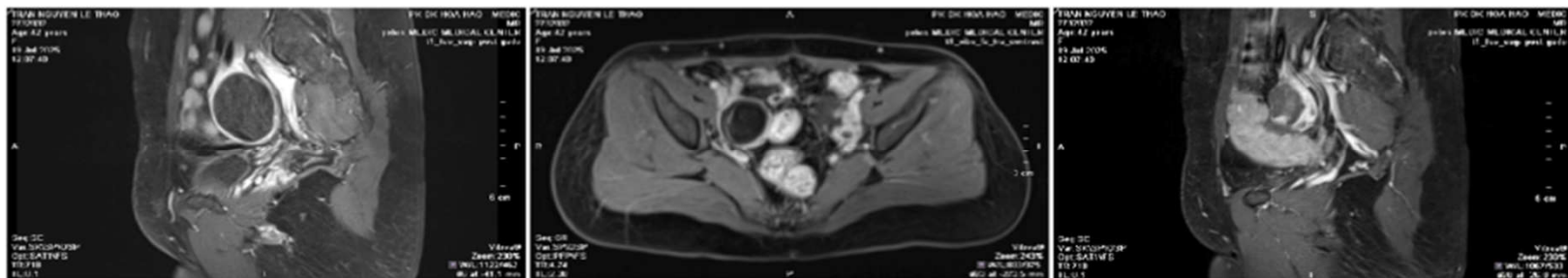
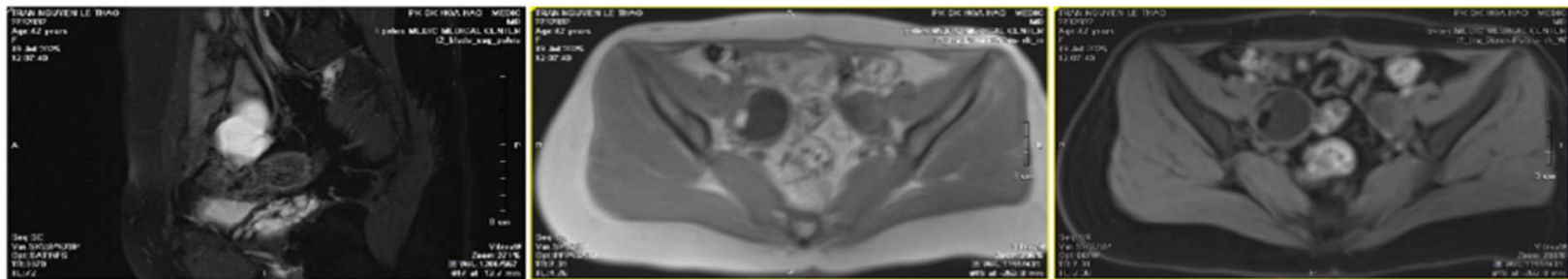
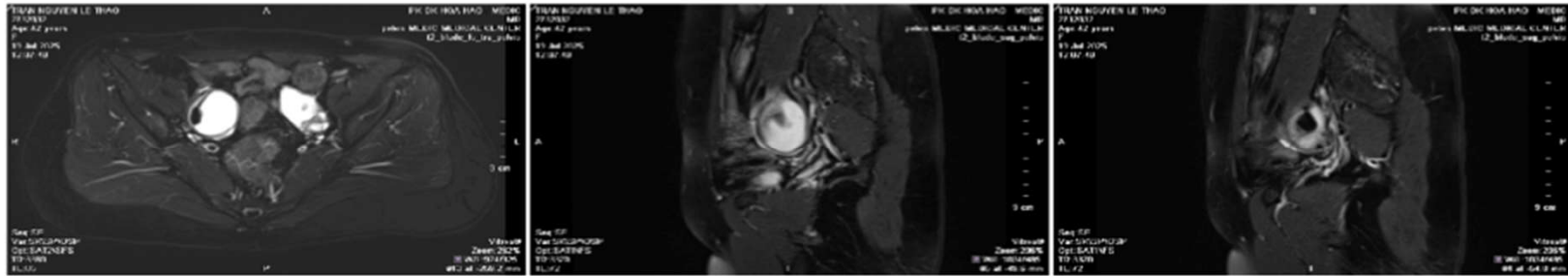
- KẾT QUẢ**
- BIẾN ĐỔI TẾ BÀO DO VI SINH (Changes due to Organisms)**
- Trichomonas vaginalis
 - Candida spp.
 - Tạp trùng (Shift in flora, bacterial vaginosis)
 - Actinomyces spp.
 - Herpes simplex Virus (Herpes simplex Virus)
 - Human papilloma Virus (Human papilloma Virus)
- BIẾN ĐỔI TẾ BÀO KHÁC (Other non neoplastic findings)**
- Tế bào biến đổi do viêm (Inflammation)
 - Tế bào biến đổi do xạ trị (Radiation)
 - Tế bào biến đổi do vòng tránh thai (with IUD)
 - Tế bào biểu mô teo (Atrophy)
 - Tế bào tuyến sau cắt tử cung (Glandular cells status post hysterectomy)
 - Tế bào nội mạc tử cung ở phụ nữ >=45 tuổi (Endometrial cells in women >=45 years old)
- TẾ BÀO GAI (SQUAMOUS CELLS)**
- Tế bào gai không điển hình ý nghĩa không xác định (ASC-US)
 - Tế bào gai không điển hình, chưa loại trừ HSIL (ASC-H)
 - Tổn thương trong biểu mô gai grade thấp (LSIL)
 - Tổn thương trong biểu mô gai grade thấp (LSIL)+HPV
 - Tổn thương trong biểu mô gai grade cao (HSIL)
 - Carcinôm tế bào gai (Squamous cell carcinoma)
- TẾ BÀO TUYẾN (GLANDULAR CELLS)**
- AGC (Atypical endocervical cells)
 - AGC, hướng về K tuyến (Glandular cells, favor neoplastic)
 - Carcinôm tuyến tại chỗ (Endocervical adenocarcinoma in situ)
 - Carcinôm tuyến cổ trong CTC (Endocervical adenocarcinoma)
 - Carcinôm tuyến nội mạc tử cung (Endometrial adenocarcinoma)
 - Carcinôm tuyến loại không đặc hiệu (Adenocarcinoma, NOS)
 - Carcinôm tuyến ngoài tử cung (Adenocarcinoma, extrauterine)



KẾT LUẬN (RESULT):
Mẫu thử có các tế bào biểu mô gai bé mặt bình thường kèm tế bào viêm. Không có bất thường do tân sản hoặc ác tính (Negative for Intraepithelial Lesion or Malignancy: NILM)

TP. Hồ Chí Minh, ngày 06/09/2025

Hứa Thị Ngọc Hà
GS BS. Hứa Thị Ngọc Hà



Enter the general comments here.

1/1

CÔNG TY TNHH Y TẾ HÒA HẢO - PHÒNG KHÁM ĐA KHOA
cũ: TRUNG TÂM CHẨN ĐOÁN Y KHOA - MEDIC
Hòa Hảo, KP11, P.Vườn Lài, TP. Hồ Chí Minh
ĐT: 28.39270284 - 028.39272136, Mail: hoahao254@medic.com.vn

Tìm và tải app "Medic Hoa Hao"
để đăng kí khám và xem kết quả
khám nhanh hơn

QRCode kết quả

(QR code kết quả chứa bệnh án của quý khách. Medic không chịu trách nhiệm nếu quý khách cung cấp cho người khác.)



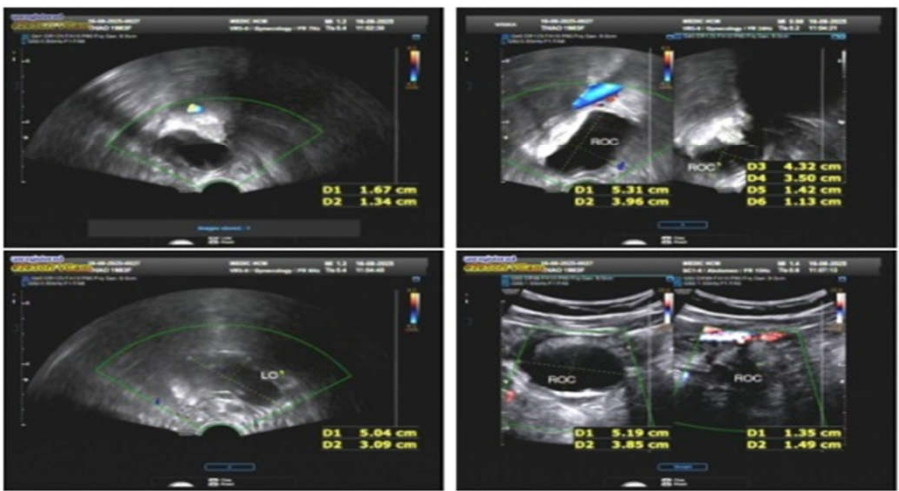
Khoa : **SIÊU ÂM 3D - Nhũ - Phòng 3D _ 1**
Máy: **SAMSUNG WS80A**

KẾT QUẢ SIÊU ÂM MÀU

ID : Ngày ĐK: 16/08/2025 11:05
Họ và tên : 42 tuổi Nữ
Địa chỉ :
Chẩn đoán sơ bộ : HỘ CHẨN NANG ĐA THỦY ĐẶC BUỒNG TRỨNG PHẢI/ ĐÃ CẮT TỬ CUNG.
BS chỉ định : BS PHƯƠNG BV chỉ định : MEDIC

VÙNG KHẢO SÁT : SIÊU ÂM TVS MÀU

- TỬ CUNG : ĐÃ MỔ CẮT.
- Buồng trứng Phải: có nang echo trống, vỏ bao dày, bên trong có vách ngăn mỏng, d= 40X55mm, thành trong nang có chổi echo dày, d = 13x16mm, có mạch máu chổi.
- Buồng trứng Trái: có cấu trúc dạng nang echo kém, không chổi, bên trong có vách ngăn mỏng, d # 30X50mm, không tăng sinh mạch máu. Ghi nhận còn thấy một phần mô buồng trứng trái bình thường.
- Túi cùng Douglas : không dịch.



KẾT LUẬN : NANG ĐA THỦY ĐẶC BUỒNG TRỨNG PHẢI (IOTA).
NANG ĐA THỦY BUỒNG TRỨNG TRÁI (IOTA)/ TỬ CUNG ĐÃ MỔ CẮT.

Đề nghị :

Tp. Hồ Chí Minh, ngày 16/08/2025 11:06
(Bác sĩ đã ký)



TP. HCM CỘNG HÒA XÃ HỘI CHỦ NGHĨA VIỆT NAM
Độc lập - Tự do - Hạnh phúc



Số:...../NỘI SOI

GIẤY RA VIỆN

Số h

Họ tên người bệnh: [Redacted]
Ngày/ tháng/ năm sinh : **1983** (Tuổi : 43) Nam/ Nữ : **Nữ**
Dân tộc: **Kinh** Nghề nghiệp: [Redacted]
Căn cước công dân: [Redacted] Ngày cấp: 25/09/2023
Mã số BHXH/Thẻ BHYT số : [Redacted]
Địa chỉ: [Redacted] P. An Nhơn - TP.Hồ Chí Minh

Vào viện lúc: 06 giờ 52 phút Ngày 25 tháng 01 năm 2026
Ra viện lúc: 16 giờ 00 phút Ngày 30 tháng 01 năm 2026
Chẩn đoán: HP Nội soi gỡ dính, cắt u nang buồng trứng 2 bên, sinh thiết lạnh/ U bi
buồng trứng (Phải) (D39.1.5) U đơn thùy buồng trứng (Trái) (D39.1.1), nang
già dính hồ chậu (Trái)/ VMC cắt tử cung toàn phần chưa 2 buồng trứng +
nạo hạch chậu do K CTC IB1, Bệnh tim thiếu máu cục bộ mạn (I25),
Phương pháp điều trị: **Phẫu thuật nội soi gỡ dính, cắt u nang buồng trứng 2 bên,
sinh thiết lạnh**
Phẫu thuật viên: **BS Nguyễn Việt Hùng**

Ghi chú: - Vết mổ khô
- Cắt chỉ sau mổ 07 ngày tại địa phương
- 15 ngày sau xuất viện lấy kết quả giải phẫu bệnh tại khoa Nội soi
Lâu 6 - Khu B (Từ thứ 2 đến thứ 6, giờ hành chính)
- Tái khám 01 tháng sau xuất viện hoặc ngay khi có gì lạ tại phòng
khám phụ khoa Khu N hoặc khu M - Bệnh viện Từ Dũ (trong giờ
hành chính, tại Khoa Cấp Cứu nếu ngoài giờ hành chính)
Nghỉ hưởng BHXH : 10 ngày, Từ ngày 30/01/2026 đến ngày
08/02/2026

Ngày 30 tháng 01 năm 2026



Người hành nghề khám bệnh,
chữa bệnh

BS. CKII Phạm Nguyễn Ngọc Quang

BS. PHẠM NGỌC BẢO TRẦN

Cộng hòa Xã hội Chủ nghĩa Việt Nam
Độc lập - Tự do - Hạnh phúc


MS : 04/ BV - 01
Số lưu trữ : 005986

GIẤY CHỨNG NHẬN PHẪU THUẬT

BỆNH VIỆN TỪ DŨ
Chứng nhận Bà : [Redacted]
Địa chỉ : [Redacted] 104A - KHU THO
AN NHƠN - TP.HỒ CHÍ MINH

Ngày vào viện : 06 giờ 52 phút Ngày 25 tháng 01 năm 2026
Ngày ra viện : Ngày 30 tháng 01 năm 2026
Khoa ra viện : Nội soi
Đã phẫu thuật :

**Phẫu thuật nội soi gỡ dính, cắt u nang buồng
trứng 2 bên, sinh thiết lạnh**



MEDIC
www.medic.com.vn



BỆNH VIỆN TỬ ĐU

ĐC: 284 Công Quỳnh, Q1, TPHCM
ĐT: +84 28 54042829

KHOA GIẢI PHẪU BỆNH

KHU G LẦU 3
ĐT nội bộ: 236, 237, 368

Mã số GPB : 26-05901



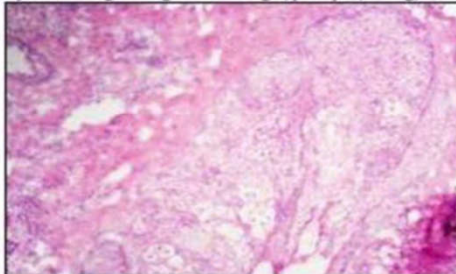
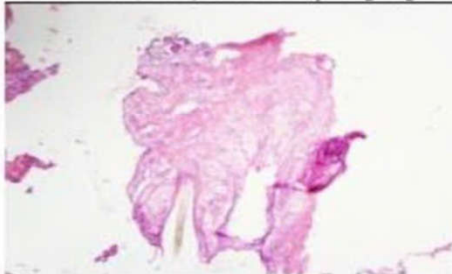PHIẾU XÉT NGHIỆM MÔ BỆNH HỌC

Họ và tên : P. AN NHON - **Năm sinh:** 1983
Địa chỉ : TP.HỒ CHÍ MINH **Giới tính :** Nữ
Nơi gửi mẫu : GẦY MỀ HỜI SỨC **Số mẫu gửi:** 1 **PARA:** 2032
Chẩn đoán lâm sàng : U buồng trứng 2 bên (D39.1.2)
Chất bệnh phẩm : Xét nghiệm sinh thiết tức thì bằng cắt lạnh
Ngày lấy mẫu : 27/01/2026 **Vị trí lấy mẫu :**
Ngày nhận mẫu : 27/01/2026 **Người lấy mẫu :**
Ngày phân tích : 27/01/2026 **Người nhận mẫu :**
Ngày làm tiêu bản : 28/01/2026 **Người phân tích :**
Phương pháp nhuộm : Nhuộm hai màu Hematoxyline - Eosin **Số mảnh :** 5
Người làm tiêu bản
Quy trình thực hiện : QTXN-GPB-02, QTXN-GPB-03, QTXN-GPB-06, HDVH-GPB-01, HDVH-GPB-02

KẾT QUẢ

Sinh thiết tức thì bằng cắt lạnh

Đại thể: Sinh thiết lạnh: (26-05902: sinh thiết thường quy)
3A: Lo ghi u BT (P) mô dạng nang # 4cm trắng, láng, dai có nơi chứa bã tóc
2B: Lo ghi u BT (T) mô vụn # 2,5cm nâu dai (h)
Vi thể: - Cắt lạnh: 3A,2B: U là hỗn hợp không đồng nhất các yếu tố trưởng thành gồm biểu mô gai, phần phụ, xương, sun...



KẾT LUẬN:
- U QUÁI TRƯỞNG THÀNH LÀNH CỦA HAI BUỒNG TRỨNG (MATURE TERATOMA) – ICD 908

Sự phù hợp với chẩn đoán lâm sàng : PHÙ HỢP

Dề nghị:

Hỏi.....giờ.....phút, ngày.....tháng.....năm....

Hỏi 14 giờ 36 phút ngày 28 tháng 01 năm 2026

BS. ĐỌC KẾT QUẢ

BS. GIẢI PHẪU BỆNH

Signature Valid
Ký bởi: NGÔ QUANG ĐẠO
Ngày ký: 28-Jan-26 2:35:52 PM



BỆNH VIỆN TỬ ĐU

ĐC: 284 Công Quỳnh, Q1, TPHCM
ĐT: +84 28 54042829

KHOA GIẢI PHẪU BỆNH

KHU G LẦU 3
ĐT nội bộ: 236, 237, 368

Mã số GPB : 26-05902



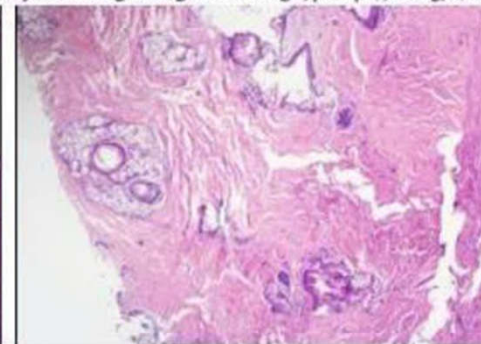
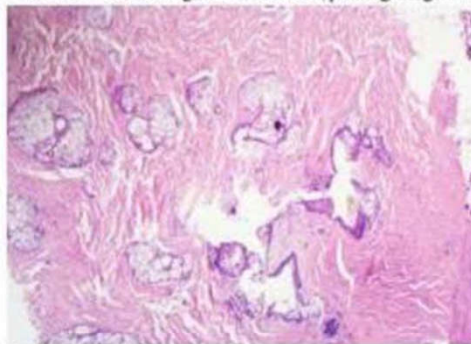
PHIẾU XÉT NGHIỆM MÔ BỆNH HỌC

Họ và tên : P. AN NHON - **Năm sinh:** 1983
Địa chỉ : TP.HỒ CHÍ MINH **Giới tính :** Nữ
Nơi gửi mẫu : GẦY MỀ HỜI SỨC **Số mẫu gửi:** 1 **PARA:** 2032
Chẩn đoán lâm sàng : U buồng trứng 2 bên (D39.1.2)
Chất bệnh phẩm : Nhuộm hai màu Hematoxyline- Eosin [vôi trứng, buồng trứng]
Vị trí lấy mẫu : - Khác
Ngày lấy mẫu : 27/01/2026 **Người lấy mẫu :**
Ngày nhận mẫu : 27/01/2026 **Người nhận mẫu :**
Ngày phân tích : 27/01/2026 **Người phân tích :**
Ngày làm tiêu bản : 28/01/2026 **Người làm tiêu bản**
Phương pháp nhuộm : Nhuộm hai màu Hematoxyline - Eosin **Số mảnh :** 4
Quy trình thực hiện : QTXN-GPB-02, QTXN-GPB-03, QTXN-GPB-06, HDVH-GPB-01, HDVH-GPB-02

KẾT QUẢ

Xét nghiệm mô bệnh học thường quy cố định, chuyển, đúc, cắt, nhuộm...các bệnh phẩm sinh thiết

Đại thể: Sinh thiết lạnh: (26-05902: sinh thiết thường quy)
2A: Lo ghi u BT (P) mô dạng nang # 4cm trắng, láng, dai có nơi chứa bã tóc (h)
Rã đông (2B) sinh thiết lạnh làm thường quy: Lo ghi u BT (T) mô vụn # 2,5cm nâu dai (h)
Vi thể: - Cắt thường: 2A: U là hỗn hợp không đồng nhất các yếu tố trưởng thành gồm biểu mô gai, phần phụ, xương, sun...



KẾT LUẬN:
- 2A + KẾT HỢP RÃ ĐÔNG: U QUÁI TRƯỞNG THÀNH LÀNH CỦA HAI BUỒNG TRỨNG (MATURE TERATOMA) – ICD 9080/0

Sự phù hợp với chẩn đoán lâm sàng : PHÙ HỢP

Dề nghị:

Hỏi.....giờ.....phút, ngày.....tháng.....năm....

Hỏi 14 giờ 36 phút ngày 28 tháng 01 năm 2026

BS. ĐỌC KẾT QUẢ

BS. GIẢI PHẪU BỆNH



CÔNG TY TNHH Y TẾ HÒA HẢO - PHÒNG KHÁM ĐA KHOA
(Tên cũ: TRUNG TÂM CHẨN ĐOÁN Y KHOA - MEDIC)
254 Hòa Hảo, P.Vườn Lài, TP. Hồ Chí Minh
ĐT: 028.39270284 - 028.39272136, Mail: hoahao254@medic.com.vn

Tìm và tải app "Medic Hoa Hao"
để đăng kí khám và xem kết quả
khám nhanh hơn

QRCode kết quả

(Qr code kết quả chứa bệnh án của quý khách. Medic không chịu trách nhiệm nếu quý khách cung cấp cho người khác.)



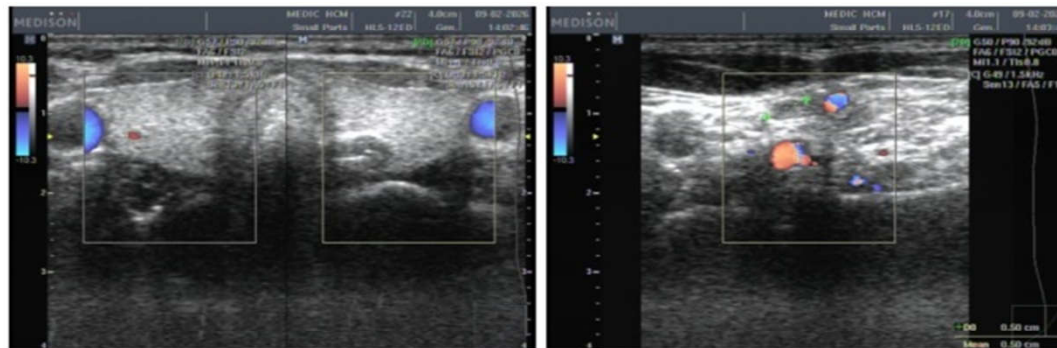
Khoa : SIÊU ÂM CHƯƠNG TRÌNH - Phòng 5
Máy: **Medison Sonoace X6**

KẾT QUẢ SIÊU ÂM MÀU

ID : **2732032** Ngày ĐK: 09/02/2026 13:28
Họ và tên : **43 tuổi Nữ**
Địa chỉ :
Chẩn đoán sơ bộ : KIEM TRA SUC KHOE
BS chỉ định : BV chỉ định : MEDIC

VÙNG KHẢO SÁT : SIÊU ÂM BỤNG TỔNG QUÁT MÀU

- GAN: Không to, bờ đều, cấu trúc đồng dạng, không sang thương khu trú.
 - MẬT: túi mật không sỏi, vách mỏng. Đường mật trong gan không giãn. Ống mật chủ không sỏi, không giãn.
 - TỤY: Cấu trúc, kích thước bình thường. LÁCH: không to, đồng dạng.
 - THẬN P: không sỏi, không ứ nước. THẬN T: có 2 sỏi 3-4mm, không ứ nước.
 - BÀNG QUANG: không sỏi, không bứu, vách mỏng.
 - TỬ CUNG : đã cắt
 - BUỒNG TRỨNG (P)(T) : Không u.
 - Động mạch chủ bụng không phình.
 - Ascites (-). Không hạch ổ bụng.
 - Không tràn dịch màng phổi.
- TUYẾN GIÁP BÌNH THƯỜNG, có 1 hạch trên đòn trái 5mm dạng viêm mạn



KẾT LUẬN : SỎI THẬN TRÁI / HẠCH NHỎ VÙNG TRÊN ĐÒN TRÁI DẠNG VIÊM MẠN

Đề nghị :

Tp. Hồ Chí Minh, ngày 09/02/2026 14:06
(Bác sĩ đã ký)



BÀN LUẬN :

- **SIÊU ÂM** : Có vai trò rất quan trọng trong phân loại UXCTC : dựa vào **vị trí UXCTC theo FIGO 2011** -> giúp bs lâm sàng có định hướng theo dõi và điều trị tốt hơn .
- TH 1: Khi chẩn đoán UXCTC dưới thanh mạc có cuống : **cần loại trừ đó có phải là khối u của buồng trứng** , trong các TH lâm sàng khó chẩn đoán với siêu âm cần hỗ trợ thêm : **MSCT / MRI vùng bụng chậu** để xác định rõ vị trí và bản chất của khối u (tránh bỏ sót các u buồng trứng ác tính) .
- TH 2 :BN **bị K CTC đã cắt TC chưa 2PP**, khi có u buồng trứng với hình ảnh siêu âm chưa loại trừ K BT -> sẽ rất khó đưa ra hướng xử trí theo dõi tiếp hay phẫu thuật cắt bỏ sớm , và khi mổ có nên cắt bỏ u chưa 2 buồng trứng hay không vì còn liên quan nội tiết BT lâu dài của bệnh nhân khi tuổi còn trẻ -> nhờ có sự hội chẩn các bs và kết hợp thêm các CLS (xét nghiệm máu, MRI bụng chậu) và theo dõi sát -> phẫu thuật an toàn và bn vẫn còn được chưa 2 buồng trứng .



TÀI LIỆU THAM KHẢO :

- <http://benhuxo.vn/phac-do-dieu-tri-u-xo-tu-cung-chi-tiet-4656/>
- <https://luatvietnam.vn/y-te/quyet-dinh-3780-qd-byt-2019-tai-lieu-huong-dan-lam-sang-xu-tri-u-xo-co-tu-cung-176363-d1.html>
- <http://hosrem.org.vn/detailNews/thuvien/huong-dan-lam-sang-xu-tri-u-xo-co-tu-cung-2019-5248>
- Quản lý nào cho u – xơ cơ tử cung : nội hay ngoại khoa , tháng 9/2019 , Đại học Y Dược TP HCM.

CẢM ƠN SỰ CHÚ Ý LẮNG NGHE CỦA
QUÝ THẦY CÔ VÀ CÁC ANH CHỊ.