

XỬ TRÍ KHI PAP BẤT THƯỜNG VÀ HPV ÂM

BS NGUYỄN THỊ XUÂN HOA
PHÒNG KHÁM PHỤ KHOA

CÁC TRƯỜNG HỢP LÂM SÀNG

• TH 1

1 of 1 CÔNG TY TNHH Y TẾ HOÀ HẢO - PHÒNG KHÁM ĐA KHOA
TRUNG TÂM CHẨN ĐOÁN Y KHOA - MEDIC
Hoà Hảo, P.4, Q.10, TP. Hồ Chí Minh
ĐT: 028.39270284 - 028.39272136, Mail: hoahao254@medic.com.vn
QRCode kết quả
Tìm và tải app "Medic Hoa Hao" để đăng kí khám và xem kết quả khám nhanh hơn
(QR code kết quả chứa bệnh án của quý khách. Medic không chịu trách nhiệm nếu quý khách cung cấp QR code cho người khác.)

PHIẾU XÉT NGHIỆM TẾ BÀO CỔ TỬ CUNG (PAP TEST)

MS: TB20240
Bệnh nhân (Patient): **PHẠM THỊ** 1985 Nữ
Địa chỉ (Address): H. Châu Thành, T. Trà Vinh - 0977.
Chẩn đoán số bộ (clinical features):
Bác sĩ (Physician): BS. Neang Si Phats Bệnh viện (Hospital): CTTNHHYT HOÀ HẢO/ PHỤ KHOA
Ngày nhận mẫu: 17/04/2024 Ngày trả KO: 20/04/2024 PARA .0000

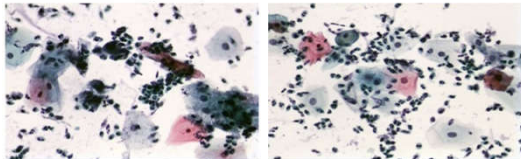
KẾT QUẢ TẾ BÀO HỌC CỔ TỬ CUNG (INTERPRETATION):
LOẠI BỆNH PHẨM Phết nhúng dịch (Liquid-based preparation) Phết thường quy (Conventional smear)
 Phết nhúng dịch (80) Phết thường quy (150)

KẾT QUẢ

BIẾN ĐỔI TẾ BÀO DO VI SINH (Changes due to Organisms)
 Trichomonas vaginalis
 Candida spp.
 Tập trùng (Shift in flora, bacterial vaginosis)
 Actinomyces spp.
 Herpes simplex Virus (Herpes simplex Virus)
 Human papilloma Virus (Human papilloma Virus)
BIẾN ĐỔI TẾ BÀO KHÁC (Other non-neoplastic findings)
 Tế bào biến đổi do viêm (Inflammation)
 Tế bào biến đổi do xạ trị (Radiation)
 Tế bào biến đổi do vòng tránh thai (with IUD)
 Tế bào biểu mô teo (Atrophy)
 Tế bào tuyến sau cắt tử cung (Glandular cells status post hysterectomy)
 Tế bào nội mạc tử cung ở phụ nữ >=45 tuổi (Endometrial cells in women >=45 years old)

TẾ BÀO GAI (SQUAMOUS CELLS)
 Tế bào gai không điển hình ý nghĩa không xác định (ASC-US)
 Tế bào gai không điển hình, chưa loại trừ HSIL (ASC-H)
 Tổn thương trong biểu mô gai grade thấp (LSIL)
 Tổn thương trong biểu mô gai grade thấp (LSIL)+HPV
 Tổn thương trong biểu mô gai grade cao (HSIL)
 Carcinôm tế bào gai (Squamous cell carcinoma)

TẾ BÀO TUYẾN (GLANDULAR CELLS)
 AGC (Atypical endocervical cells)
 AGC, hướng về K tuyến (Glandular cells, favor neoplastic)
 Carcinôm tuyến tại chỗ (Endocervical adenocarcinoma in situ)
 Carcinôm tuyến cổ trong CTC (Endocervical adenocarcinoma)
 Carcinôm tuyến nội mạc tử cung (Endometrial adenocarcinoma)
 Carcinôm tuyến loại không đặc hiệu (Adenocarcinoma, NOS)
 Carcinôm tuyến ngoài tử cung (Adenocarcinoma, extrauterine)



KẾT LUẬN (RESULT):
Mẫu thử có các tế bào biểu mô cổ tử cung (cổ ngoài và tuyến cổ trong) bình thường, một số tế bào thay đổi phản ứng kèm tế bào viêm. Thay đổi do viêm nhiễm không đặc hiệu. (Reactive cellular changes associated with inflammation)

TP. Hồ Chí Minh, ngày 19/04/2024

GS BS. Nguyễn Sào Trung

Họ tên: **PHẠM THỊ**
Ngày tháng năm sinh: **1985**
Số CCCD/Hộ chiếu:
Địa chỉ: **H. CHÂU THÀNH, T. TRÀ VINH**
Đơn vị: **Medic**
Nơi lấy mẫu: **Lâu 4**
Loại mẫu: **Khác**

(BM.TTXN.XN.02.1- Ngày áp dụng: 01/03/2016 - Phiên bản: 1.2)

Phái: **Nữ**
Quốc tịch:
ĐT: **09774**

H. CHÂU THÀNH, T. TRÀ VINH

BS yêu cầu: **BS. CKI. NEANG SIPHATS**

Tình trạng mẫu: **Đạt**

TÊN XÉT NGHIỆM KẾT QUẢ KHOẢNG THAM CHIẾU MÃ

I. SINH HỌC PHÂN TỬ - MOLECULAR BIOLOGY

*HPV Screening 16 Genotypes *

HPV 18	Âm tính	Âm tính
HPV 16	Âm tính	Âm tính
HPV 6	Âm tính	Âm tính
HPV 11	Âm tính	Âm tính
Other HR HPV (31,33,35,39,45,51 52,56,58,59,66,68)	Âm tính	Âm tính

Thời gian duyệt: 21:09:49 16/04/2024

In lần 1: 21:10:31 16/04/2024

CÁC TRƯỜNG HỢP LÂM SÀNG

• TH1



CÔNG TY TNHH Y TẾ HOA HẢO - PHÒNG KHÁM ĐA KHOA
(Tên cũ: TRUNG TÂM CHẨN ĐOÁN Y KHOA - MEDIC)
254 Hoa Hào, P.4, Q.10, TP. Hồ Chí Minh
ĐT: 028.39270284 - 028.39272136, Mail: hoahao254@medic.com.vn

Tìm và tải app "Medic Hoa Hao"
để đăng kí khám và xem kết quả
khám nhanh hơn

QRCode kết quả



(QR code kết quả chỉm bệnh án của quý khách. Medic không chịu trách nhiệm nếu quý khách cung cấp QR code cho người khác.)

»HIẾU XÉT NGHIỆM TẾ BÀO CỔ TỬ CUNG (PAP TEST)

MS : **TB20251**

Bệnh nhân (Patient) : **725€** | **PHẠM THỊ T** | 1985 Nữ

Địa chỉ (Address) : / H. Châu Thành, T. Trà Vinh -- 0977493726

Chẩn đoán sơ bộ (clinical features): VIÊM ÂM ĐẠO - CTC

Bác sĩ (Physician) : BS CKI NGUYỄN THỊ XUÂN HOA

Bệnh viện (Hospital) : CTTNHHYT HOA HẢO/ PHỤ KHOA

Ngày nhận mẫu : 23/04/2025 Ngày trả KQ: 25/04/2025 PARA :0000

KẾT QUẢ TẾ BÀO HỌC CỔ TỬ CUNG (INTERPRETATION):

LOẠI BỆNH PHẨM Phết nhúng dịch (Liquid-based preparation) Phết thường quy (Conventional smear)
 Phết nhúng dịch-(80) Phết thường quy-(150)

KẾT QUẢ

BIẾN ĐỔI TẾ BÀO DO VI SINH (Changes due to Organisms)

- Trichomonas vaginalis*
- Candida spp.*
- Tập trùng (Shift in flora, bacterial vaginosis)
- Actinomyces spp.*
- Herpes simplex Virus (Herpes simplex Virus)*
- Human papilloma Virus (Human papilloma Virus)*

BIẾN ĐỔI TẾ BÀO KHÁC (Other non neoplastic findings)

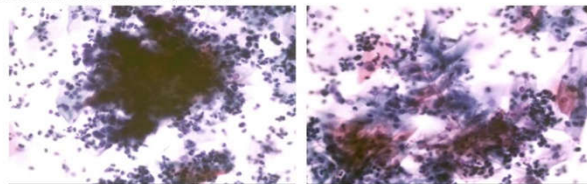
- Tế bào biến đổi do viêm (Inflammation)
- Tế bào biến đổi do xạ trị (Radiation)
- Tế bào biến đổi do vòng tránh thai (with IUD)
- Tế bào biểu mô teo (Atrophy)
- Tế bào tuyến sau cắt tử cung
(Glandular cells status post hysterectomy)
- Tế bào nội mạc tử cung ở phụ nữ ≥ 45 tuổi
(Endometrial cells in women ≥ 45 years old)

TẾ BÀO GAI (SQUAMOUS CELLS)

- Tế bào gai không điển hình ý nghĩa không xác định (ASC-US)
- Tế bào gai không điển hình, chưa loại trừ HSIL (ASC-H)
- Tổn thương trong biểu mô gai grade thấp (LSIL)
- Tổn thương trong biểu mô gai grade thấp (LSIL)+HPV
- Tổn thương trong biểu mô gai grade cao (HSIL)
- Carcinôm tế bào gai (Squamous cell carcinoma)

TẾ BÀO TUYẾN (GLANDULAR CELLS)

- AGC (Atypical endocervical cells)
- AGC, hướng về K tuyến (Glandular cells, favor neoplastic)
- Carcinôm tuyến tại chỗ (Endocervical adenocarcinoma in situ)
- Carcinôm tuyến cổ trong CTC (Endocervical adenocarcinoma)
- Carcinôm tuyến nội mạc tử cung (Endometrial adenocarcinoma)
- Carcinôm tuyến loại không đặc hiệu (Adenocarcinoma, NOS)
- Carcinôm tuyến ngoài tử cung (Adenocarcinoma, extrauterine)



KẾT LUẬN (RESULT):

Mẫu thử có các tế bào biểu mô cổ tử cung (cổ ngoài và tuyến cổ trong) bình thường, một số tế bào thay đổi phản ứng trên nền nhiều lymphô bào và bạch cầu đa nhân (Reactive cellular changes associated with inflammation) do nhiễm nấm *Candida* (due to *Candida spp*) kèm tế bào biểu mô tuyến thay đổi không điển hình (AGUS: Atypical Glandular Cells of Undetermined Significance), có thể do viêm.

TP. Hồ Chí Minh, ngày 24/04/2025

CÁC TRƯỜNG HỢP LÂM SÀNG

• TH 1

CÔNG TY TNHH Y TẾ HOÀ HẢO - PHÒNG KHÁM ĐA KHOA
(Tên cũ: TRUNG TÂM CHẨN ĐOÁN Y KHOA - MEDIC)
254 Hòa Hảo, P.4, Q.10, TP. Hồ Chí Minh
ĐT: 028.39270284 - 028.39272136, Mail: hoahao254@medic.com.vn

Tim và tải app "Medic Hoa Hao"
để đăng kí khám và xem kết quả
khám nhanh hơn

QRCode kết quả

(QR code kết quả chứa bệnh án của quý khách. Medic không chịu trách nhiệm nếu quý khách cung cấp QR code cho người khác.)

Khoa: NỘI SOI PHỤ KHOA
Máy: Dio Lite

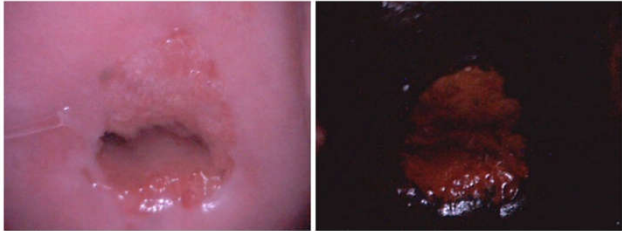
KẾT QUẢ NỘI SOI

ID :
Họ và tên : PHAM THI 40 tuổi Nữ
Địa chỉ : H. Châu Thành, T. Trà Vinh -- 0977
Chẩn đoán sơ bộ :
bộ
PARA : 0000
Bác sĩ chỉ định : BS XUÂN HOA BV chỉ định : MEDIC

Ngày ĐK: 12/05/2025

VÙNG KHẢO SÁT : NS CỔ TỬ CUNG

- ÂĐ : NHIỀU DỊCH ĐỤC
- CTC ĐK 3 CM : BIỂU MÔ LÁT CỎ VÀI CỬA TUYẾN + NANG NABOTH, MÔ ĐỆM SUNG HUYẾT
- SAU ACID : VẾT TRẮNG VỊ TRÍ 6H SÁT KÊNH , 12H
- JUNCTION : LỖ NGOÀI
- LUGOL : ẨM VẾT TRẮNG



KẾT LUẬN : VẾT TRẮNG + CỔ TỬ CUNG VIÊM TÁI TẠO
Đề nghị : SINH THIẾT 6H , 12H , NẠO KÊNH

Tp. Hồ Chí Minh, ngày 12/05/2025
(Bác sĩ đã ký)

CÔNG TY TNHH Y TẾ HOÀ HẢO - PHÒNG KHÁM ĐA KHOA
(Tên cũ: TRUNG TÂM CHẨN ĐOÁN Y KHOA - MEDIC)
254 Hòa Hảo, P.4, Q.10, TP. Hồ Chí Minh
ĐT: 028.39270284 - 028.39272136, Mail: hoahao254@medic.com.vn

Tim và tải app "Medic Hoa Hao"
để đăng kí khám và xem kết quả
khám nhanh hơn

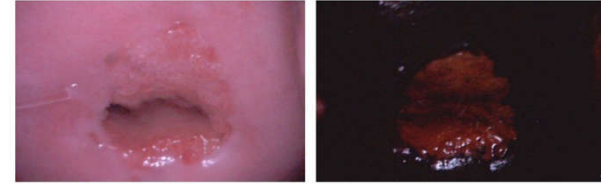QRCode kết quả

(QR code kết quả chứa bệnh án của quý khách. Medic không chịu trách nhiệm nếu quý khách cung cấp QR code cho người khác.)

PHIẾU CHẨN ĐOÁN GIẢI PHẪU BỆNH

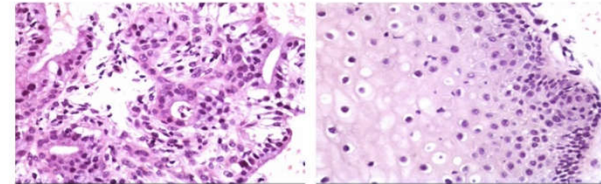
MS : H2025

Bệnh nhân (Patient) : 725 1 PHẠM THỊ 1 1985 Nữ
Địa chỉ (Address) : H. Châu Thành, T. Trà Vinh -- 0977
Bác sĩ (Physician) : Bs. CKI. Nguyễn Thị Xuân Hoa Bệnh viện (Hospital) : CTTNHHYT HOÀ HẢO/ PHỤ KHOA
Chẩn đoán sơ bộ : VẾT TRẮNG + CỔ TỬ CUNG VIÊM TÁI TẠO + LBC (AGUS) + SINH THIẾT CTC
Ngày nhận mẫu : 12/05/2025 Ngày trả KQ: 13/05/2025
GPB ĐẠI THỂ : 1/ Nạo kênh: Mô nhầy; 2/ Sinh thiết cổ tử cung vị trí 6h: 2 Mô 0.5 cm; 2/ Sinh thiết vị trí 12h: 3 Mô 0.5-0.7 cm



GPB Vi Thể :

- Nạo kênh: Mẫu thử có lớp biểu mô cổ trong tầng sản lạnh tinh. Bên dưới là mô liên kết sợi có các vi mạch và tế bào viêm mạn tính.
- Cổ tử cung vị trí 6h và 12h: Mẫu thử có lớp biểu mô cổ ngoài cổ tử cung tầng sản lạnh tinh với mô đệm sợi có nhiều tế bào viêm mạn tính. Một vài tuyến cổ trong có chuyển sản gai. Không có hình ảnh ác tính trong mẫu thử này.
- Vị trí 12h:



KẾT LUẬN : - VIÊM MẠN TÍNH KÊNH CỔ TỬ CUNG.
- (6H) VÀ (12H): VIÊM MẠN TÍNH CỔ TỬ CUNG KEM HIỆN TƯỢNG CHUYỂN SẢN GAI.
(N72)

Tp. Hồ Chí Minh, ngày 13/05/2025

CÁC TRƯỜNG HỢP LÂM SÀNG



CÔNG TY TNHH Y TẾ HÒA HẢO - PHÒNG KHÁM ĐA KHOA
(Tên cũ: TRUNG TÂM CHẨN ĐOÁN Y KHOA - MEDIC)
254 Hòa Hảo, P. Vườn Lài, TP. Hồ Chí Minh
ĐT: 028.39270284 - 028.39272136, Mail: hoahao254@medic.com.vn

Tìm và tải app "Medic Hoa Hao"
để đăng kí khám và xem kết quả
khám nhanh hơn



(QR code kết quả chứa bệnh án của quý khách. Medic không chịu trách nhiệm nếu quý khách cung cấp QR code cho người khác.)



PHIẾU XÉT NGHIỆM TẾ BÀO CỔ TỬ CUNG (PAP TEST)

MS : TB202!

Bệnh nhân (Patient) : 7; PHẠM THỊ 1985 Nữ
Địa chỉ (Address) : H. Châu Thành, T. Trà Vinh -- 0977
Chẩn đoán sơ bộ (clinical features): VẾT TRẮNG CTC/ VIÊM CTC

Bác sĩ (Physician) : BS CKI NGUYỄN THỊ XUÂN HOA Bệnh viện (Hospital) : CTTNHHYT HÒA HẢO/ PHỤ KHOA
Ngày nhận mẫu : 18/11/2025 Ngày trả KQ: 20/11/2025 PARA :0000

KẾT QUẢ TẾ BÀO HỌC CỔ TỬ CUNG (INTERPRETATION):

LOẠI BỆNH PHẨM Phết nhúng dịch (Liquid-based preparation) Phết thường quy (Conventional smear)
 Phết nhúng dịch (80) Phết thường quy (150)

KẾT QUẢ

BIẾN ĐỔI TẾ BÀO DO VI SINH (Changes due to Organisms)

- Trichomonas vaginalis
 Candida spp.
 Tập trùng (Shift in flora, bacterial vaginosis)
 Actinomyces spp.
 Herpes simplex Virus (Herpes simplex Virus)
 Human papilloma Virus (Human papilloma Virus)

BIẾN ĐỔI TẾ BÀO KHÁC (Other non neoplastic findings)

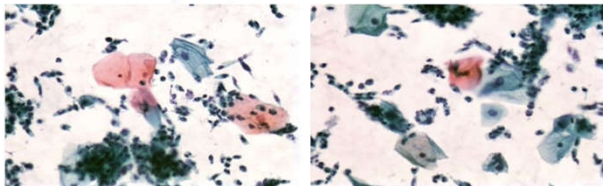
- Tế bào biến đổi do viêm (Inflammation)
 Tế bào biến đổi do xạ trị (Radiation)
 Tế bào biến đổi do vòng tránh thai (with IUD)
 Tế bào biểu mô teo (Atrophy)
 Tế bào tuyến sau cắt tử cung
(Glandular cells status post hysterectomy)
 Tế bào nội mạc tử cung ở phụ nữ >=45 tuổi
(Endometrial cells in women >=45 years old)

TẾ BÀO GAI (SQUAMOUS CELLS)

- Tế bào gai không điển hình ý nghĩa không xác định (ASC-US)
 Tế bào gai không điển hình, chưa loại trừ HSIL (ASC-H)
 Tổn thương trong biểu mô gai grade thấp (LSIL)
 Tổn thương trong biểu mô gai grade thấp (LSIL)+HPV
 Tổn thương trong biểu mô gai grade cao (HSIL)
 Carcinôm tế bào gai (Squamous cell carcinoma)

TẾ BÀO TUYẾN (GLANDULAR CELLS)

- AGC (Atypical endocervical cells)
 AGC, hướng về K tuyến (Glandular cells, favor neoplastic)
 Carcinôm tuyến tại chỗ (Endocervical adenocarcinoma in situ)
 Carcinôm tuyến cổ trong CTC (Endocervical adenocarcinoma)
 Carcinôm tuyến nội mạc tử cung (Endometrial adenocarcinoma)
 Carcinôm tuyến loại không đặc hiệu (Adenocarcinoma, NOS)
 Carcinôm tuyến ngoài tử cung (Adenocarcinoma, extrauterine)



KẾT LUẬN (RESULT):

Mẫu thử có các tế bào biểu mô cổ tử cung (cổ ngoài và tuyến cổ trong) bình thường, một số tế bào thay đổi phản ứng kèm tế bào viêm. Thay đổi do viêm nhiễm không đặc hiệu. (Reactive cellular changes associated with inflammation)

TP. Hồ Chí Minh, ngày 19/11/2025



CÔNG TY TNHH Y TẾ HÒA HẢO - PHÒNG KHÁM ĐA KHOA
(Tên cũ: TRUNG TÂM CHẨN ĐOÁN Y KHOA - MEDIC)
254 Hòa Hảo, P. Vườn Lài, TP. Hồ Chí Minh
ĐT: 028.39270284 - 028.39272136, Mail: hoahao254@medic.com.vn

Tìm và tải app "Medic Hoa Hao"
để đăng kí khám và xem kết quả
khám nhanh hơn

QRCode kết quả



(QR code kết quả chứa bệnh án của quý khách. Medic không chịu trách nhiệm nếu quý khách cung cấp QR code cho người khác.)



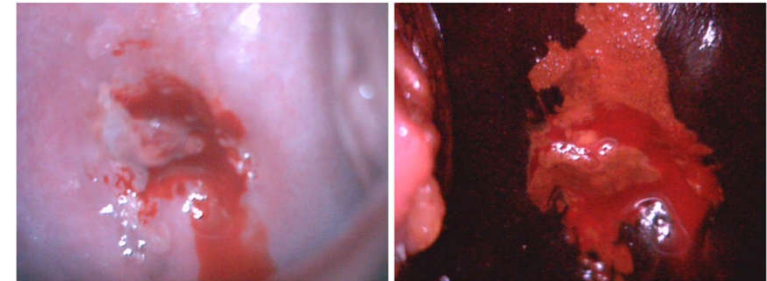
Khoa: NỘI SOI PHỤ KHOA
Máy: Dio Lite

KẾT QUẢ NỘI SOI

ID : 72! Ngày ĐK: 17/11/2025
Họ và tên : PHẠM THỊ 40 tuổi Nữ
Địa chỉ : H. Châu Thành, T. Trà Vinh -- 0977
Chẩn đoán sơ :
bộ
PARA : 0000
Bác sĩ chỉ định : BS XUÂN HOA BV chỉ định : MEDIC

VÙNG KHẢO SÁT : SOI CỔ TỬ CUNG

- ÂĐ : NHIỀU DỊCH ĐỤC
- CTC ĐK 3 CM : BIỂU MÓ LÁT CÓ VÀI CỬA TUYẾN + NANG NABOTH , KÊNH CÓ POLYP D # 0,2 CM , MỠ ĐỆM SUNG HUYẾT
- SAU ACID : VẾT TRẮNG VỊ TRÍ 12H , 6H SÁT KÊNH
- JUNCTION : LỖ NGOÀI
- LUGOL : ẨM VẾT TRẮNG



KẾT LUẬN : VẾT TRẮNG + CỔ TỬ CUNG VIÊM TÀI TẠO

Tp. Hồ Chí Minh, ngày 17/11/2025
(Bác sĩ đã ký)

CÁC TRƯỜNG HỢP LÂM SÀNG

• TH 2

CÔNG TY TNHH Y TẾ HOÀ HẢO - PHÒNG KHÁM ĐA KHOA
(Tên cũ: TRUNG TÂM CHẨN ĐOÁN Y KHOA - MEDIC)
254 Hòa Hảo, P.4, Q.10, TP. Hồ Chí Minh
ĐT: 028.39270284 - 028.39272136, Mail: hoahao254@medic.com.vn

Tim và tải app "Medic Hoa Hảo"
để đăng kí khám và xem kết quả
khám nhanh hơn

QRCode kết quả

(QR code kết quả chứa bệnh án của quý khách. Medic không chịu trách nhiệm nếu quý khách cung cấp QR code cho người khác.)

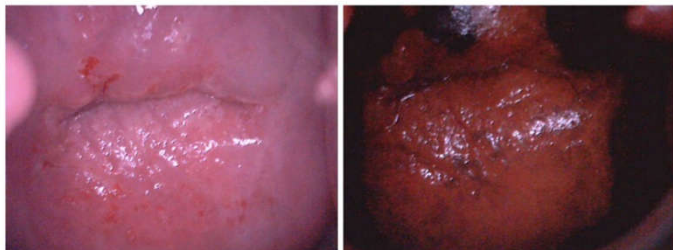

Khoa: **NỘI SOI PHỤ KHOA**
Máy: **Dio Lite**
KẾT QUẢ NỘI SOI

ID : Ngày ĐK: 12/05/2025
Họ và tên : **LÊ** 39 tuổi Nữ
Địa chỉ : Q. Tân Phú Tp. HCM -- 039
Chẩn đoán sơ bộ : LBC (TB RỎNG) + HPV (ÂM) (09/04/2025)
bộ
PARA : 2002
Bác sĩ chỉ định : BS XUÂN HOA BV chỉ định : MEDIC

VÙNG KHẢO SÁT : NS CỔ TỬ CUNG

- ẨM : NHIỀU DỊCH ĐỤC
- CTC DK 3 CM : BIỂU MÔ LÁT CỎ VÀI CỬA TUYẾN + NANG NABOTH, BIỂU MÔ TRỤ LỘ TUYẾN 1 CM , MÔ ĐỆM SUNG HUYẾT
- SAU ACID : VẾT TRẮNG VỊ TRÍ 12H , 6H
- JUNCTION : LỖ NGOÀI
- LUGOL : ẨM VẾT TRẮNG + LỘ TUYẾN



KẾT LUẬN : VẾT TRẮNG + CỎ TỬ CUNG VIÊM LỘ TUYẾN TÁI TẠO
Đề nghị : SINH THIẾT (6H , 12H) + NẠO KÈNH CTC

Tp. Hồ Chí Minh, ngày 12/05/2025
(Bác sĩ đã ký)

CÔNG TY TNHH Y TẾ HOÀ HẢO - PHÒNG KHÁM ĐA KHOA
(Tên cũ: TRUNG TÂM CHẨN ĐOÁN Y KHOA - MEDIC)
254 Hòa Hảo, P.4, Q.10, TP. Hồ Chí Minh
ĐT: 028.39270284 - 028.39272136, Mail: hoahao254@medic.com.vn

Tim và tải app "Medic Hoa Hảo"
để đăng kí khám và xem kết quả
khám nhanh hơn

QRCode kết quả

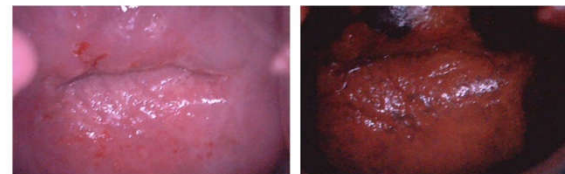(QR code kết quả chứa bệnh án của quý khách. Medic không chịu trách nhiệm nếu quý khách cung cấp QR code cho người khác.)



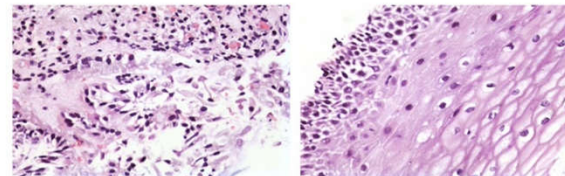
PHIẾU CHẨN ĐOÁN GIẢI PHẪU BỆNH

MS : **H2025C**

Bệnh nhân (Patient) : **458 0 LÊ T 1986 Nữ**
Địa chỉ (Address) : Q. Tân Phú Tp. HCM -- 0393
Bác sĩ (Physician) : Bs. CKI. Nguyễn Thị Xuân Hoa Bệnh viện (Hospital) : CTTNHHYT HOÀ HẢO/ PHỤ KHOA
Chẩn đoán sơ bộ : VẾT TRẮNG + CỎ TỬ CUNG VIÊM LỘ TUYẾN TÁI TẠO + LBC (TB RỎNG) + HPV (ÂM) (09/04/2025).
Ngày nhận mẫu : 12/05/2025 Ngày trả KQ: 13/05/2025
GPB ĐẠI THỂ : 1/ Nạo kênh: Mô nhầy; 2/ Sinh thiết cổ tử cung vị trí 6h: 3 Mô 0.5-0.7 cm; 3/ Sinh thiết vị trí 12h: 2 Mô 0.7 cm



GPB Vi Thể :
- Nạo kênh: Mẫu thủ có lớp biểu mô cổ trong tầng sản lạnh tinh. Bên dưới là mô liên kết sợi có các vi mạch và tế bào viêm mạn tính.
- Cổ tử cung vị trí 6h và 12h: Mẫu thủ có lớp biểu mô cổ ngoài cổ tử cung tầng sản lạnh tinh với mô đệm sợi có nhiều tế bào viêm mạn tính. Không có hình ảnh ác tính trong mẫu thủ này.



KẾT LUẬN : - VIÊM MẠN TÍNH KÈNH CỔ TỬ CUNG.
- (6H) VÀ (12H): VIÊM MẠN TÍNH CỔ TỬ CUNG. (N72)

Tp. Hồ Chí Minh, ngày 13/05/2025

GS BS. Hứa Thị Ngọc Hà

CÁC TRƯỜNG HỢP LÂM SÀNG

• TH 3



CÔNG TY TNHH Y TẾ HÒA HẢO - PHÒNG KHÁM ĐA KHOA
(Tên cũ: TRUNG TÂM CHẨN ĐOÁN Y KHOA - MEDIC)
254 Hòa Hảo, P.4, Q.10, TP. Hồ Chí Minh
ĐT: 028.39270284 - 028.39272136, Mail: hoahao254@medic.com.vn

Tìm và tải app "Medic Hoa Hao"
để đăng kí khám và xem kết quả
khám nhanh hơn

QRCode kết quả



(QR code kết quả chứa bệnh án của quý khách. Medic không chịu trách nhiệm nếu quý khách cung cấp QR code cho người khác.)



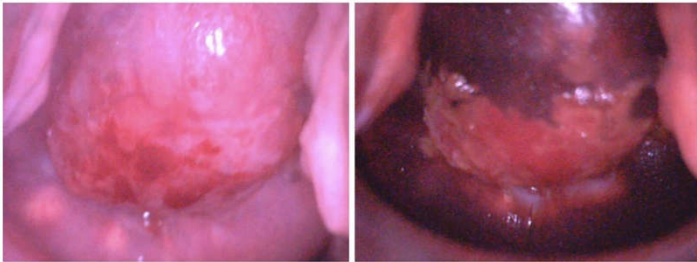
Khoa: NỘI SOI PHỤ KHOA
Máy: Dio Lite

KẾT QUẢ NỘI SOI

ID : Ngày ĐK: 03/06/2024
Họ và tên : **NGUYỄN T** 44 tuổi Nữ
Địa chỉ : TRUNG TÂM KỸ THUẬT TÀI NGUYÊN \ -- 09
Chẩn đoán sơ bộ :
bộ
PARAM : 2002
Bác sĩ chỉ định : BS SIPHATS BV chỉ định : MEDIC

VÙNG KHẢO SÁT : NS CỔ TỬ CUNG

- ẨN : NHIỀU DỊCH ĐỤC
- CTC ĐK 3 CM : BIỂU MÔ LÁT CÓ VÀI CỬA TUYẾN + NANG NABOTH, MÔ ĐỆM SUNG HUYẾT
- SAU ACID : VẾT TRẮNG VỊ TRÍ 12H
- JUNCTION : LỖ NGOÀI
- LUGOL : ẨM VẾT TRẮNG



KẾT LUẬN: VẾT TRẮNG/ CỔ TỬ CUNG VIÊM TÁI TẠO

Tp. Hồ Chí Minh, ngày 03/06/2024
(Bác sĩ đã ký)

(Signature)



CÔNG TY TNHH Y TẾ HÒA HẢO - PHÒNG KHÁM ĐA KHOA
(Tên cũ: TRUNG TÂM CHẨN ĐOÁN Y KHOA - MEDIC)
254 Hòa Hảo, P.4, Q.10, TP. Hồ Chí Minh
ĐT: 028.39270284 - 028.39272136, Mail: hoahao254@medic.com.vn

Tìm và tải app "Medic Hoa Hao"
để đăng kí khám và xem kết quả
khám nhanh hơn

QRCode kết quả

(QR code kết quả chứa bệnh án của quý khách. Medic không chịu trách nhiệm nếu quý khách cung cấp QR code cho người khác.)



PHIẾU XÉT NGHIỆM TẾ BÀO CỔ TỬ CUNG (PAP TEST)

MS : TB2024

Bệnh nhân (Patient) : 621 NGUYỄN T 1980 Nữ

Địa chỉ (Address) : Trung Tâm Kỹ Thuật Tài Nguyên V -- 090:

Chẩn đoán sơ bộ (clinical features):

Bác sĩ (Physician) : BS. Néang Sĩ Phất

Bệnh viện (Hospital) : CTTNHHYT HÒA HẢO/ PHỤ KHOA

Ngày nhận mẫu : 04/06/2024 Ngày trả KQ: 06/06/2024 PARA :2002

KẾT QUẢ TẾ BÀO HỌC CỔ TỬ CUNG (INTERPRETATION):

LOẠI BỆNH PHẨM Phết nhúng dịch (Liquid-based preparation) Phết thường quy (Conventional smear)
 Phết nhúng dịch-(80) Phết thường quy-(150)

KẾT QUẢ

BIẾN ĐỔI TẾ BÀO DO VI SINH (Changes due to Organisms)

- Trichomonas vaginalis*
- Candida spp.*
- Tập trùng (Shift in flora, bacterial vaginosis)
- Actinomyces spp.*
- Herpes simplex Virus (Herpes simplex Virus)*
- Human papilloma Virus (Human papilloma Virus)*

BIẾN ĐỔI TẾ BÀO KHÁC (Other non neoplastic findings)

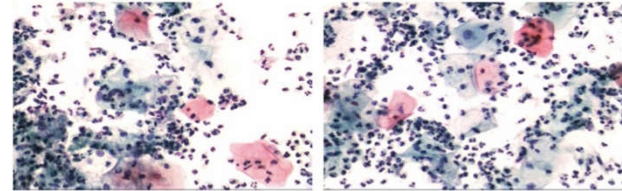
- Tế bào biến đổi do viêm (Inflammation)
- Tế bào biến đổi do xạ trị (Radiation)
- Tế bào biến đổi do vòng tránh thai (with IUD)
- Tế bào biểu mô teo (Atrophy)
- Tế bào tuyến sau cắt tử cung
(Glandular cells status post hysterectomy)
- Tế bào nội mạc tử cung ở phụ nữ >=45 tuổi
(Endometrial cells in women >=45 years old)

TẾ BÀO GAI (SQUAMOUS CELLS)

- Tế bào gai không điển hình ý nghĩa không xác định (ASC-US)
- Tế bào gai không điển hình, chưa loại trừ HSIL (ASC-H)
- Tổn thương trong biểu mô gai grade thấp (LSIL)+HPV
- Tổn thương trong biểu mô gai grade cao (HSIL)
- Carcinôm tế bào gai (Squamous cell carcinoma)

TẾ BÀO TUYẾN (GLANDULAR CELLS)

- AGC (Atypical endocervical cells)
- AGC, hướng về K tuyến (Glandular cells, favor neoplastic)
- Carcinôm tuyến tại chỗ (Endocervical adenocarcinoma in situ)
- Carcinôm tuyến cổ trong CTC (Endocervical adenocarcinoma)
- Carcinôm tuyến nội mạc tử cung (Endometrial adenocarcinoma)
- Carcinôm tuyến loại không đặc hiệu (Adenocarcinoma, NOS)
- Carcinôm tuyến ngoài tử cung (Adenocarcinoma, extrauterine)



KẾT LUẬN (RESULT):

Mẫu thử có các tế bào biểu mô cổ tử cung (cổ ngoài và tuyến cổ trong) bình thường, một số tế bào thay đổi phản ứng kèm tế bào viêm. Thay đổi do viêm nhiễm không đặc hiệu. (Reactive cellular changes associated with inflammation)

TP. Hồ Chí Minh, ngày 05/06/2024

(Signature)

CÁC TRƯỜNG HỢP LÂM SÀNG

• TH 3



CÔNG TY TNHH Y TẾ HOA HẢO
PHÒNG KHÁM ĐA KHOA
KHOA XÉT NGHIỆM (MEDIC - LAB)
Hotline: (028) 3834 9593
254 Hòa Hảo - P.4 - Q.10 - TP.HCM
Tel: (028) 39270284 - 028.39272136
Email: hoahao254@medic.com.vn
www.medic-lab.com/www.medic-lab.com.vn

PID: S.T.T.: 1
Ngày giờ đăng ký: 13:30:15 26/05/2025
Ngày giờ lấy mẫu:
Ngày giờ nhận mẫu: 14:16:00 26/05/2025

PHIẾU KẾT QUẢ XÉT NGHIỆM
(BM.KQ.22.1 - Ngày ban hành BM: 01/05/2024 - Phiên bản: 1.0)

Họ tên: NGUYỄN
Ngày tháng năm sinh: 1980
Số CCCD/Hộ chiếu:
Địa chỉ: TRUNG TÂM KỸ THUẬT TÀI NGUYÊN
Đơn vị: TT.KT TÀI NGUYÊN &
Nơi lấy mẫu: BS yêu cầu:
Loại mẫu: Máu/N.Tiểu/Khác Tình trạng mẫu: Đạt

TÊN XÉT NGHIỆM	KẾT QUẢ	KHOẢNG THAM CHIẾU	MÃ QT
Triglycerides ¹	2.96 H	(Thấp: < 1.04) (<1.70; Ngưỡng: 1.70-2.25 mmol/L)	QTS015
SGOT (AST) ¹	31.42	(Cao: 2.26 - 5.64; Rất cao ≥ 5.65)	QTS005
SGPT (ALT) ¹	36.74 H	(< 35 U/L)	QTS013
III. MIỄN DỊCH - IMMUNOLOGY			
HBsAg (Định tính, qualitative) ¹	NEG S/CO 0.342	(Index <1; S/Co <1)	QTM017
CA 72-4 (Cancer antigen 72-4)	<1.50	(<8.20 U/mL)	QTM032
IV. SINH HỌC PHÂN TỬ - MOLECULAR BIOLOGY			
*HPV Screening 16 Genotypes			
HPV 18	Âm tính	Âm tính	
HPV 16	Âm tính	Âm tính	
HPV 6	Âm tính	Âm tính	
HPV 11	Âm tính	Âm tính	
Other HR HPV	Âm tính	Âm tính	
(31,33,35,39,45,51 52,56,58,59,66,68)	.	.	

Thời gian duyệt: 16:57:06 26/05/2025
Người duyệt: Bs.Hà Thị Hồng Nhung

In lần 2: 02:38:53 27/05/2025
Trưởng khoa xét nghiệm

ThS. Bs. Nguyễn Bảo Toàn

CÔNG TY TNHH Y TẾ HOA HẢO - PHÒNG KHÁM ĐA KHOA
(Tên cũ: TRUNG TÂM CHẨN ĐOÁN Y KHOA - MEDIC)
254 Hòa Hảo, P.4, Q.10, TP. Hồ Chí Minh
ĐT: 028.39270284 - 028.39272136, Mail: hoahao254@medic.com.vn

Tim và tải app "Medic Hoa Hao" để đăng kí khám và xem kết quả khám nhanh hơn

QR code kết quả chẩn bệnh án của quý khách. Medic không chịu trách nhiệm nếu quý khách cung cấp QR code cho người khác.)

PHIẾU XÉT NGHIỆM TẾ BÀO CỔ TỬ CUNG (PAP TEST)

MS : TB202
Bệnh nhân (Patient) : 620 D NGUYỄN 1980 Nữ
Địa chỉ (Address) : Trung Tâm Kỹ Thuật Tài Nguyên V...
Chẩn đoán sơ bộ (clinical features): VẾT TRẮNG CTC/ CTC VIÊM TÀI TẠO
Bác sĩ (Physician) : BS CKI NGUYỄN THỊ XUÂN HOA Bệnh viện (Hospital) : CTTNHHYT HOA HẢO/ PHỤ KHOA
Ngày nhận mẫu : 27/05/2025 Ngày trả KQ: 29/05/2025 PARA :2002
KẾT QUẢ TẾ BÀO HỌC CỔ TỬ CUNG (INTERPRETATION):
LOẠI BỆNH PHẨM Phết nhúng dịch (Liquid-based preparation) Phết thường quy (Conventional smear)
 Phết nhúng dịch (80) Phết thường quy (150)

KẾT QUẢ

BIẾN ĐỔI TẾ BÀO DO VI SINH (Changes due to Organisms)

Trichomonas vaginalis
 Candida spp.
 Tập trùng (Shift in flora, bacterial vaginosis)
 Actinomyces spp.
 Herpes simplex Virus (Herpes simplex Virus)
 Human papilloma Virus (Human papilloma Virus)

BIẾN ĐỔI TẾ BÀO KHÁC (Other non neoplastic findings)

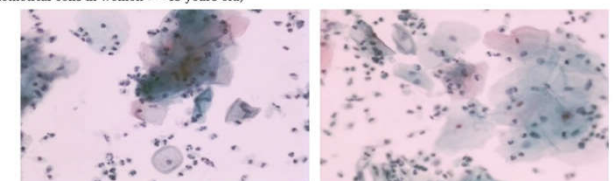
Tế bào biến đổi do viêm (Inflammation)
 Tế bào biến đổi do xạ trị (Radiation)
 Tế bào biến đổi do vòng tránh thai (with IUD)
 Tế bào biểu mô teo (Atrophy)
 Tế bào tuyến sau cắt tử cung (Glandular cells status post hysterectomy)
 Tế bào nội mạc tử cung ở phụ nữ >=45 tuổi (Endometrial cells in women >=45 years old)

TẾ BÀO GAI (SQUAMOUS CELLS)

Tế bào gai không điển hình ý nghĩa không xác định (ASC-US)
 Tế bào gai không điển hình, chưa loại trừ HSIL (ASC-H)
 Tổn thương trong biểu mô gai grade thấp (LSIL)
 Tổn thương trong biểu mô gai grade thấp (LSIL)+HPV
 Tổn thương trong biểu mô gai grade cao (HSIL)
 Carcinôm tế bào gai (Squamous cell carcinoma)

TẾ BÀO TUYẾN (GLANDULAR CELLS)

AGC (Atypical endocervical cells)
 AGC, hướng về K tuyến (Glandular cells, favor neoplastic)
 Carcinôm tuyến tại chỗ (Endocervical adenocarcinoma in situ)
 Carcinôm tuyến cổ trong CTC (Endocervical adenocarcinoma)
 Carcinôm tuyến nội mạc tử cung (Endometrial adenocarcinoma)
 Carcinôm tuyến loại không đặc hiệu (Adenocarcinoma, NOS)
 Carcinôm tuyến ngoài tử cung (Adenocarcinoma, extrauterine)



KẾT LUẬN (RESULT):
Có tế bào biểu mô gai thay đổi, có tế bào rỗng (koilocytes), có thể do nhiễm Human Papilloma Virus (HPV).
TP. Hồ Chí Minh, ngày 28/05/2025

GS BS. Nguyễn Sào Trung

CÁC TRƯỜNG HỢP LÂM SÀNG

• TH 3

1 of 1 CÔNG TY TNHH Y TẾ HOA HẢO - PHÒNG KHÁM ĐA KHOA
(Tên cũ: TRUNG TÂM CHẨN ĐOÁN Y KHOA - MEDIC)
254 Hòa Hảo, P.4, Q.10, TP. Hồ Chí Minh
ĐT: 028.39270284 - 028.39272136, Mail: hoahao254@medic.com.vn

Tim và tải app "Medic Hoa Hao" để đăng kí khám và xem kết quả khám nhanh hơn

QRCode kết quả

(QR code kết quả chừa bênh án của quý khách. Medic không chịu trách nhiệm nếu quý khách cung cấp QR code cho người khác.)


Khoa: **NỘI SOI PHỤ KHOA**
Máy: **Dio Lite**

KẾT QUẢ NỘI SOI

ID : Ngày ĐK: 09/06/2025
Họ và tên : **NGUYỄN THỊ XUÂN HOA** 45 tuổi Nữ
Địa chỉ : **TRUNG TÂM KỸ THUẬT TÀI NGUYÊN** -- 0903
Chẩn đoán sơ : **LBC: TB RỒNG + HPV : ÂM (26/05/25)**
hệ
PARA : 2002
Bác sĩ chỉ định : **BS. CKI. NGUYỄN THỊ XUÂN HOA** BV chỉ định : **MEDIC**

VÙNG KHẢO SÁT : SOI CỔ TỬ CUNG

- ÂM - NHIỀU DỊCH VÀNG
- CTC ĐK 3 CM ; BIỂU MÔ LÁT CÓ VAI CỦA TUYẾN + NANG NABOTH , MÔ ĐỆM SUNG HUYẾT
- SAU ACID : VẾT TRẮNG CTC VỊ TRÍ 11H -> 1H
- JUNCTION : LỖ NGOÀI
- LUGOL : ÂM VẾT TRẮNG



KẾT LUẬN : **VẾT TRẮNG CTC / CỔ TỬ CUNG VIÊM TAI TẠO**
Tp. Hồ Chí Minh, ngày 09/06/2025
(Bác sĩ đã ký)

CÔNG TY TNHH Y TẾ HOA HẢO - PHÒNG KHÁM ĐA KHOA
(Tên cũ: TRUNG TÂM CHẨN ĐOÁN Y KHOA - MEDIC)
254 Hòa Hảo, P.4, Q.10, TP. Hồ Chí Minh
ĐT: 028.39270284 - 028.39272136, Mail: hoahao254@medic.com.vn

Tim và tải app "Medic Hoa Hao" để đăng kí khám và xem kết quả khám nhanh hơn

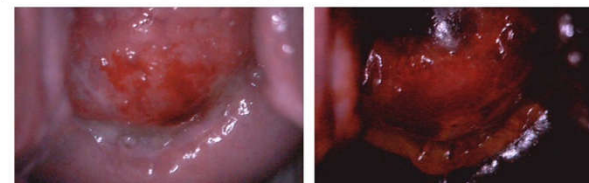QRCode kết quả

(QR code kết quả chừa bênh án của quý khách. Medic không chịu trách nhiệm nếu quý khách cung cấp QR code cho người khác.)

PHIẾU CHẨN ĐOÁN GIẢI PHẪU BỆNH

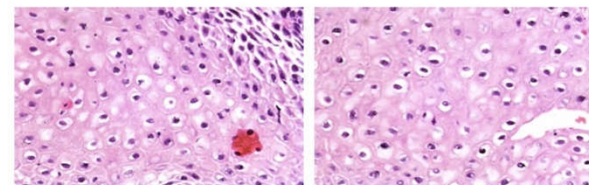
MS : **H2025**

Bệnh nhân (Patient) : () **NGUYỄN THỊ XUÂN HOA** 1980 Nữ
Địa chỉ (Address) : **Trung Tâm Kỹ Thuật Tài Nguyên** -- 090
Bác sĩ (Physician) : **Bs. CKI. Nguyễn Thị Xuân Hoa** Bệnh viện (Hospital) : **CTTNHHTT HOA HẢO/ PHỤ KHOA**
Chẩn đoán sơ bộ : **VẾT TRẮNG CTC/ CỔ TỬ CUNG VIÊM TAI TẠO + LBC: TB RỒNG + HPV : ÂM (26/05/2025) + SINH THIẾT CTC**
Ngày nhận mẫu : **09/06/2025** Ngày trả KQ: **10/06/2025**
GPB ĐẠI THỂ : **1/ Sinh thiết cổ tử cung vị trí 12h: Mô 0.8 cm; 2/ Nạo kênh: Mô nhầy**



GPB Vi Thể :

- Cổ tử cung vị trí 12h: Lớp biểu mô gai có tầng sừng, tầng gai nhưng không tạo nhú rõ rệt. Trong lớp gai có một số tế bào rồng. Mô đệm phù và thâm nhập tế bào viêm mạn tính.
- Nạo kênh: Chỉ có chất nhầy



KẾT LUẬN : **CONDYLOM PHẪNG CỦA CỔ TỬ CUNG. (A63)**

Tp. Hồ Chí Minh, ngày 10/06/2025

Ngô Thị Ngọc Hà
GS BS. Hứa Thị Ngọc Hà

CÁC TRƯỜNG HỢP LÂM SÀNG

• TH 4



CÔNG TY TNHH Y TẾ HÒA HẢO - PHÒNG KHÁM ĐA KHOA
(Tên cũ: TRUNG TÂM CHẨN ĐOÁN Y KHOA - MEDIC)
254 Hòa Hảo, P.4, Q.10, TP. Hồ Chí Minh
ĐT: 028.39270284 - 028.39272136, Mail: hoahao254@medic.com.vn

Tìm và tải app "Medic Hoa Hao"
để đăng kí khám nhanh hơn

QR code kết quả chứa bệnh án của quý khách. Medic không chịu trách nhiệm nếu quý khách cung cấp QR code cho người khác.

PHIẾU KHÁM BỆNH

PHÒNG KHÁM PHỤ - PHÒNG: 2



Họ tên: **LÊ T**
Địa chỉ: **T. BÌNH PHƯỚC**
Nghề nghiệp: **iam rượu**

Năm sinh: **1974 - Nữ**
ĐT: **03C 7740774**
Số thẻ BHYT:

Huyết áp - Mạch: **100/63-73** Cao: **156** cm; Năng: **55** kg; Nhiệt độ: **37°C**

Tiền sử bệnh: **LBC (TB RỒNG) + HPV (ÂM) + ĐA NHÂN XO CƠ TỬ CUNG (31/03/2023). PAP : TB VIÊM (7/2023)**

Lý do đi khám: **TÀI KHÁM**

Lâm sàng: **PARA: 2052, MÃN KINH 1 NĂM**

ÂM ĐẠO : **KHÍ HƯ ĐỤC, CỔ TỬ CUNG VIÊM TÀI TẠO**

Chẩn đoán sơ bộ: **CỔ TỬ CUNG VIÊM TÀI TẠO**

CHỈ ĐỊNH:

1. **SIÊU ÂM (I):** SA TVS màu

2. **NỘI SOI (I):** NS Cổ tử cung

3. **GIẢI PHẪU BỆNH (I):** Phết Tế Bào Phụ Khoa Pap _ LBC (GPB)

CHỈ ĐỊNH BỔ SUNG: (Hoà đơn điện tử phát hành tự động. Có sau 5 ngày. Tra cứu trên web hoặc app Medic)

Ngày 07 tháng 10 năm 2024 - 08:47

Bác sĩ

BS. CKI. NGUYỄN THỊ XUÂN HOA

ĐD. BUI THỊ THANH
NHÂN



CÔNG TY TNHH Y TẾ HÒA HẢO - PHÒNG KHÁM ĐA KHOA
(Tên cũ: TRUNG TÂM CHẨN ĐOÁN Y KHOA - MEDIC)
254 Hòa Hảo, P.4, Q.10, TP. Hồ Chí Minh
ĐT: 028.39270284 - 028.39272136, Mail: hoahao254@medic.com.vn

Tìm và tải app "Medic Hoa Hao"
để đăng kí khám và xem kết quả khám nhanh hơn



QR code kết quả chứa bệnh án của quý khách. Medic không chịu trách nhiệm nếu quý khách cung cấp QR code cho người khác.



PHIẾU XÉT NGHIỆM TẾ BÀO CỔ TỬ CUNG (PAP TEST)

MS : **T82024**

Bệnh nhân (Patient) : **LÊ T** 1974 Nữ
Địa chỉ (Address) : **T. Bình Phước - 03647**

Chẩn đoán sơ bộ (clinical features):
Bác sĩ (Physician) : **BS CKI NGUYỄN THỊ XUÂN HOA** Bệnh viện (Hospital) : **CTTNHHTT HÒA HẢO/ PHU KHO**
Ngày nhận mẫu : **08/10/2024** Ngày trả KQ: **10/10/2024** PARA : **2052**

KẾT QUẢ TẾ BÀO HỌC CỔ TỬ CUNG (INTERPRETATION):

LOẠI BỆNH PHẨM Phết nhúng dịch (Liquid-based preparation) Phết thường quy (Conventional smear)
 Phết nhúng dịch (80) Phết thường quy (150)

KẾT QUẢ

BIẾN ĐỔI TẾ BÀO DO VI SINH (Changes due to Organisms)

- Trichomonas vaginalis*
 Candida spp.
 Tập trùng (Shift in flora, bacterial vaginosis)
 Actinomyces spp.
 Herpes simplex Virus (Herpes simplex Virus)
 Human papilloma Virus (Human papilloma Virus)

BIẾN ĐỔI TẾ BÀO KHÁC (Other non neoplastic findings)

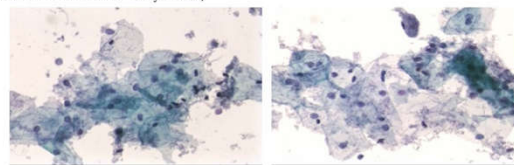
- Tế bào biến đổi do viêm (Inflammation)
 Tế bào biến đổi do xạ trị (Radiation)
 Tế bào biến đổi do vùng tránh thai (with IUD)
 Tế bào biểu mô teo (Atrophy)
 Tế bào tuyến sau cắt tử cung (Glandular cells status post hysterectomy)
 Tế bào nội mạc tử cung ở phụ nữ >=45 tuổi (Endometrial cells in women >=45 years old)

TẾ BÀO GAI (SQUAMOUS CELLS)

- Tế bào gai không điển hình ý nghĩa không xác định (ASC-US)
 Tế bào gai không điển hình, chưa loại trừ HSIL (ASC-H)
 Tổn thương trong biểu mô gai grade thấp (LSIL)
 Tổn thương trong biểu mô gai grade thấp (LSIL)+HPV
 Tổn thương trong biểu mô gai grade cao (HSIL)
 Carcinôm tế bào gai (Squamous cell carcinoma)

TẾ BÀO TUYẾN (GLANDULAR CELLS)

- AGC (Atypical endocervical cells)
 AGC, hướng về K tuyến (Glandular cells, favor neoplastic)
 Carcinôm tuyến tại chỗ (Endocervical adenocarcinoma in situ)
 Carcinôm tuyến cổ trong CTC (Endocervical adenocarcinoma)
 Carcinôm tuyến nội mạc tử cung (Endometrial adenocarcinoma)
 Carcinôm tuyến loại không đặc hiệu (Adenocarcinoma, NOS)
 Carcinôm tuyến ngoài tử cung (Adenocarcinoma, extrauterine)



KẾT LUẬN (RESULT):

Mẫu thử có các tế bào biểu mô cổ tử cung (cổ ngoài và tuyến cổ trong) bình thường, một số tế bào thay đổi phản ứng k tế bào viêm. Thay đổi do viêm nhiễm không đặc hiệu. (Reactive cellular changes associated with inflammation)

TP. Hồ Chí Minh, ngày 09/10/2024

GS BS. Nguyễn Sao Trung



CÔNG TY TNHH Y TẾ HÒA HẢO - PHÒNG KHÁM ĐA KHOA
(Tên cũ: TRUNG TÂM CHẨN ĐOÁN Y KHOA - MEDIC)
254 Hòa Hảo, P.4, Q.10, TP. Hồ Chí Minh
ĐT: 028.39270284 - 028.39272136, Mail: hoahao254@medic.com.vn

Tìm và tải app "Medic Hoa Hao"
để đăng kí khám và xem kết quả khám nhanh hơn

QR code kết quả chứa bệnh án của quý khách. Medic không chịu trách nhiệm nếu quý khách cung cấp QR code cho người khác.



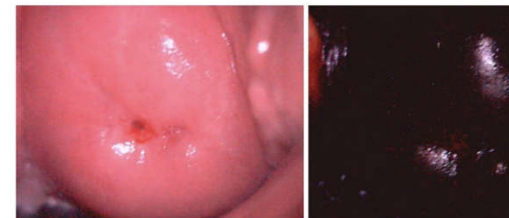
Khoa: **NỘI SOI PHỤ KHOA**
Máy: **Dio Lite**

KẾT QUẢ NỘI SOI

ID : 1; Ngày ĐK: 07/10/2024
Họ và tên : **LÊ TH**
Địa chỉ : **T. BÌNH PHƯỚC**
Chẩn đoán sơ bộ : **LBC (TB RỒNG) + HPV (ÂM) (31/03/2023). PAP : TB VIÊM (7/2023)**
PARA : 2052
Bác sĩ chỉ định : **BS. CKI. NGUYỄN THỊ XUÂN HOA** BV chỉ định : **MEDIC**

VÙNG KHẢO SÁT : NS CỔ TỬ CUNG

- ẢNH : NHIỀU DỊCH ĐỤC
- CTC ĐK 3 CM : BIỂU MÔ LÁT CỎ VÀI CỬA TUYẾN + NANG NABOTH, MÔ ĐỆM SUNG HUYẾT
- SAU ACID : KHÔNG THẤY HÌNH ẢNH BẤT THƯỜNG
- JUNCTION : LỖ NGOÀI
- LUGOL : KHÔNG ĐỀU



KẾT LUẬN : CỔ TỬ CUNG VIÊM TÀI TẠO

TP. Hồ Chí Minh, ngày 07/10/2024
(Bác sĩ đã ký)

BS. CKI. Nguyễn Thị Xuân Hoa

CÁC TRƯỜNG HỢP LÂM SÀNG

• TH 4



CÔNG TY TNHH Y TẾ HÒA HẢO - PHÒNG KHÁM ĐA KHOA
(Tên cũ: TRUNG TÂM CHẨN ĐOÁN Y KHOA - MEDIC)
254 Hòa Hảo, P.4, Q.10, TP. Hồ Chí Minh
ĐT: 028.39270284 - 028.39272136, Mail: hoahao254@medic.com.vn

Tìm và tải app "Medic Hoa Hảo"
để đăng kí khám và xem kết quả
khám nhanh hơn

QRCode kết quả



(QR code kết quả chứa bệnh án của quý khách. Medic không chịu trách nhiệm nếu quý khách cung cấp QR code cho người khác.)



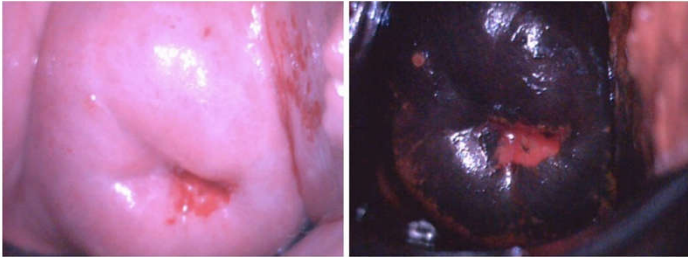
Khoa: NỘI SOI PHỤ KHOA
Máy: Dio Lite

KẾT QUẢ NỘI SOI

ID : ----- Ngày ĐK: 21/03/2025
Họ và tên : **LÊ T** 51 tuổi Nữ
Địa chỉ : T. BÌNH PHƯỚC -- 036
Chẩn đoán sơ bộ :
bộ
PARA : 2052
Bác sĩ chỉ định : BS. CKI. NGUYỄN THỊ XUÂN HOA BV chỉ định : MEDIC

VÙNG KHẢO SÁT : NS CỔ TỬ CUNG

- ÂM : NHIỀU DỊCH ĐỤC
- CTC ĐK 3 CM : BIỂU MÔ LÁT CÓ VAI CỦA TUYẾN + NANG NABOTH, MÓ ĐỆM SUNG HUYẾT
- SAU ACID : VẾT TRẮNG VỊ TRÍ 6H SÁT KỀNH
- JUNCTION : LỖ NGOÀI
- LUGOL : ẨM VẾT TRẮNG



KẾT LUẬN : VẾT TRẮNG CTC / CỔ TỬ CUNG VIÊM TÁI TẠO

Tp. Hồ Chí Minh, ngày 21/03/2025
(Bác sĩ đã ký)



CÔNG TY TNHH Y TẾ HÒA HẢO - PHÒNG KHÁM ĐA KHOA
(Tên cũ: TRUNG TÂM CHẨN ĐOÁN Y KHOA - MEDIC)
254 Hòa Hảo, P.4, Q.10, TP. Hồ Chí Minh
ĐT: 028.39270284 - 028.39272136, Mail: hoahao254@medic.com.vn

Tìm và tải app "Medic Hoa Hảo"
để đăng kí khám và xem kết quả
khám nhanh hơn



(QR code kết quả chứa bệnh án của quý khách. Medic không chịu trách nhiệm nếu quý khách cung cấp QR code cho người khác.)



PHIẾU XÉT NGHIỆM TẾ BÀO CỔ TỬ CUNG (PAP TEST)

MS : **TB202!**

Bệnh nhân (Patient) : **12**) **LÊ** 1974 Nữ
Địa chỉ (Address) : j T. Bình Phước -- 036

Chẩn đoán sơ bộ (clinical features):

Bác sĩ (Physician) : BS CKI NGUYỄN THỊ XUÂN HOA

Bệnh viện (Hospital) : CTTNHHYT HÒA HẢO/ PHỤ KHOA

Ngày nhận mẫu : 22/03/2025 Ngày trả KQ: 25/03/2025 PARA :2052

KẾT QUẢ TẾ BÀO HỌC CỔ TỬ CUNG (INTERPRETATION):

LOẠI BỆNH PHẨM Phết nhúng dịch (Liquid-based preparation) Phết thường quy (Conventional smear)
 Phết nhúng dịch (-80) Phết thường quy (-150)

KẾT QUẢ

BIẾN ĐỔI TẾ BÀO DO VI SINH (Changes due to Organisms)

- Trichomonas vaginalis
- Candida spp.
- Tập trùng (Shift in flora, bacterial vaginosis)
- Actinomyces spp.
- Herpes simplex Virus (Herpes simplex Virus)
- Human papilloma Virus (Human papilloma Virus)

BIẾN ĐỔI TẾ BÀO KHÁC (Other non neoplastic findings)

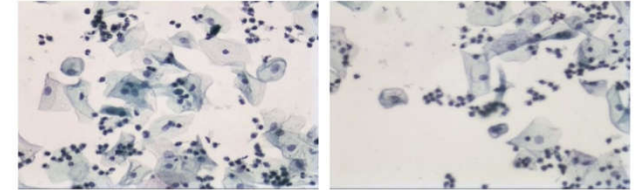
- Tế bào biến đổi do viêm (Inflammation)
- Tế bào biến đổi do xạ trị (Radiation)
- Tế bào biến đổi do vòng tránh thai (with IUD)
- Tế bào biểu mô teo (Atrophy)
- Tế bào tuyến sau cắt tử cung (Glandular cells status post hysterectomy)
- Tế bào nội mạc tử cung ở phụ nữ ≥ 45 tuổi (Endometrial cells in women ≥ 45 years old)

TẾ BÀO GAI (SQUAMOUS CELLS)

- Tế bào gai không điển hình ý nghĩa không xác định (ASC-US)
- Tế bào gai không điển hình, chưa loại trừ HSIL (ASC-H)
- Tổn thương trong biểu mô gai grade thấp (LSIL)
- Tổn thương trong biểu mô gai grade thấp (LSIL)+HPV
- Tổn thương trong biểu mô gai grade cao (HSIL)
- Carcinôm tế bào gai (Squamous cell carcinoma)

TẾ BÀO TUYẾN (GLANDULAR CELLS)

- AGC (Atypical endocervical cells)
- AGC, hướng về K tuyến (Glandular cells, favor neoplastic)
- Carcinôm tuyến tại chỗ (Endocervical adenocarcinoma in situ)
- Carcinôm tuyến cổ trong CTC (Endocervical adenocarcinoma)
- Carcinôm tuyến nội mạc tử cung (Endometrial adenocarcinoma)
- Carcinôm tuyến loại không đặc hiệu (Adenocarcinoma, NOS)
- Carcinôm tuyến ngoài tử cung (Adenocarcinoma, extrauterine)



KẾT LUẬN (RESULT):

Có tế bào biểu mô gai thay đổi, có tế bào rỗng (koilocytes), có thể do nhiễm Human Papilloma Virus (HPV).
Đề nghị: sinh thiết cổ tử cung dưới máy soi.(Suggestion: biopsy of cervix uteri under colposcopy).

TP. Hồ Chí Minh, ngày 24/03/2025

(Signature)

CÁC TRƯỜNG HỢP LÂM SÀNG

• TH 4



CÔNG TY TNHH Y TẾ HÒA HẢO - PHÒNG KHÁM ĐA KHOA
(Tên cũ: TRUNG TÂM CHẨN ĐOÁN Y KHOA - MEDIC)
254 Hòa Hảo, P.4, Q.10, TP. Hồ Chí Minh
ĐT: 028.39270284 - 028.39272136, Mail: hoahao254@medic.com.vn

Tìm và tải app "Medic Hoa Hao"
để đăng kí khám và xem kết quả
khám nhanh hơn

QRCode kết quả



(QR code kết quả chứa bệnh án của quý khách. Medic không chịu trách nhiệm nếu quý khách cung cấp QR code cho người khác.)

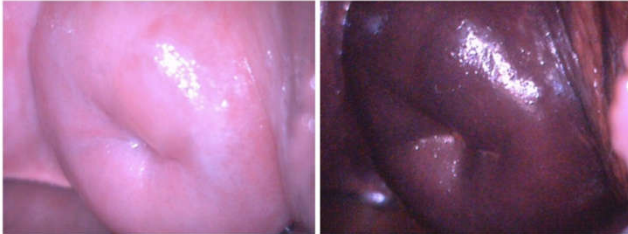

Khoa: NỘI SOI PHỤ KHOA
Máy: Dio Lite
KẾT QUẢ NỘI SOI

ID : 1200220 Ngày ĐK: 02/05/2025
Họ và tên : LÊ H 51 tuổi Nữ
Địa chỉ : T. BÌNH PHƯỚC -- 03
Chẩn đoán sơ bộ : LBC (TB RỒNG) (03/2025)
bộ
PARA : 2062
Bác sĩ chỉ định : BS. CKI. NGUYỄN THỊ XUÂN HOA BV chỉ định : MEDIC

VÙNG KHẢO SÁT : NS CỔ TỬ CUNG

- ÂM : NHIỀU DỊCH ĐỤC
- CTC ĐK 3 CM : BIỂU MÔ LÁT CÓ VÀI CỤA TUYẾN + NANG NABOTH , MÔ ĐỆM SUNG HUYẾT
- SAU ACID : KHÔNG THẤY HÌNH ẢNH BẤT THƯỜNG
- JUNCTION : LỖ NGOÀI
- LUGOL : KHÔNG ĐỀU



KẾT LUẬN: CỔ TỬ CUNG VIÊM TÀI TẠO
Đề nghị: NẠO KÍNH CTC

Tp. Hồ Chí Minh, ngày 02/05/2025
(Bác sĩ đã ký)



CÔNG TY TNHH Y TẾ HÒA HẢO - PHÒNG KHÁM ĐA KHOA
(Tên cũ: TRUNG TÂM CHẨN ĐOÁN Y KHOA - MEDIC)
254 Hòa Hảo, P.4, Q.10, TP. Hồ Chí Minh
ĐT: 028.39270284 - 028.39272136, Mail: hoahao254@medic.com.vn

(QR code kết quả chứa bệnh án của quý khách. Medic không chịu trách nhiệm nếu quý khách cung cấp QR code cho người khác.)



Tìm và tải app "Medic Hoa Hao"
để đăng kí khám và xem kết quả
khám nhanh hơn

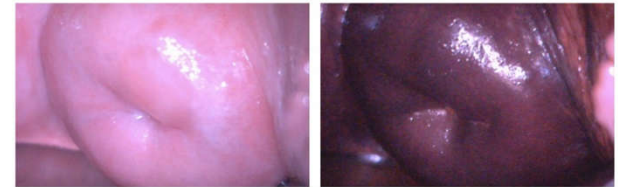QRCode kết quả



PHIẾU CHẨN ĐOÁN GIẢI PHẪU BỆNH

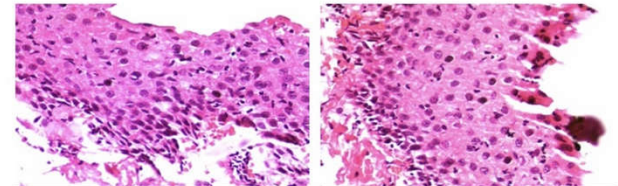
MS : H202

Bệnh nhân (Patient) : LÊ T 1974 Nữ
Địa chỉ (Address) : T. Bình Phước -- 03
Bác sĩ (Physician) : BS CKI NGUYỄN THỊ XUÂN HOA Bệnh viện (Hospital) : CTTNHHYT HÒA HẢO/ PHỤ KHOA
Chẩn đoán sơ bộ : Cổ tử cung viêm tái tạo
PAP TẾ BÀO RỒNG (3/2025)
NẠO KÍNH CỔ TỬ CUNG
Ngày nhận mẫu : 02/05/2025 Ngày trả KQ: 03/05/2025
GPB ĐẠI THỂ : Mô nhầy



GPB Vi Thể :

Mẫu thử có lớp biểu mô gai có tầng gai nhưng không tạo nhú rõ rệt. Trong lớp gai có một số tế bào rỗng. Một số nơi có các tế bào có nhân bất thường với nhân tăng sắc, chất nhiễm sắc thô, màng nhân không đều, hạt nhân không rõ, tỷ lệ nhân/bào tương tăng với nhân chia bất thường trong ít nhất 1/3 dưới của biểu mô. Tế bào ở vùng 2/3 trên vẫn còn tế bào trưởng thành.



KẾT LUẬN : CONDYLOM PHẪNG CỦA CỔ TỬ CUNG.(A63) KÈM TỖN THƯƠNG TRONG BIỂU MÔ ĐỘ THẤP (LSIL) HAY TÀN SINH TRONG BIỂU MÔ ĐỘ 1, CỦA CỔ TỬ CUNG. (N87.0)

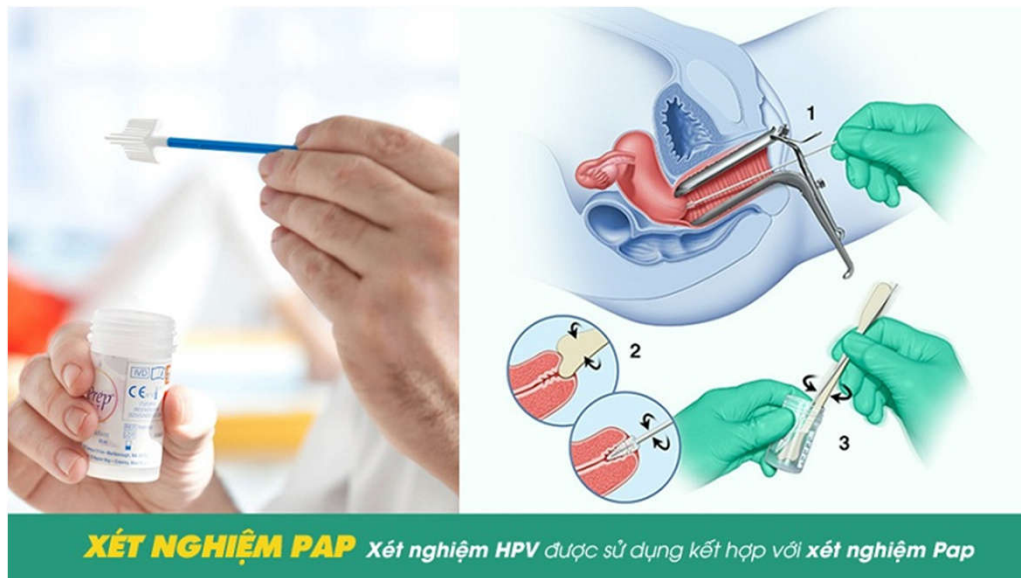
Tp. Hồ Chí Minh, ngày 05/05/2025

TỔNG QUAN

- [HPV](#) (Human Papillomavirus) là virus lây truyền qua đường tình dục phổ biến nhất, với hơn 100 chủng loại, trong đó khoảng 40 chủng ảnh hưởng đến cơ quan sinh dục. Hầu hết các ca nhiễm tự khỏi, nhưng các chủng nguy cơ cao (như 16, 18) có thể gây ung thư cổ tử cung, hậu môn, và các loại ung thư khác, trong khi chủng nguy cơ thấp (như 6, 11) gây sùi mào gà.
- Xét nghiệm HPV là phương pháp tầm soát và phát hiện HPV trong tế bào cổ tử cung. Phương pháp xét nghiệm HPV có thể được sử dụng trong lâm sàng như một phương pháp xét nghiệm sàng lọc sơ cấp riêng biệt hay phối hợp cùng phương pháp khác (như xét nghiệm tế bào cổ tử cung – Pap).

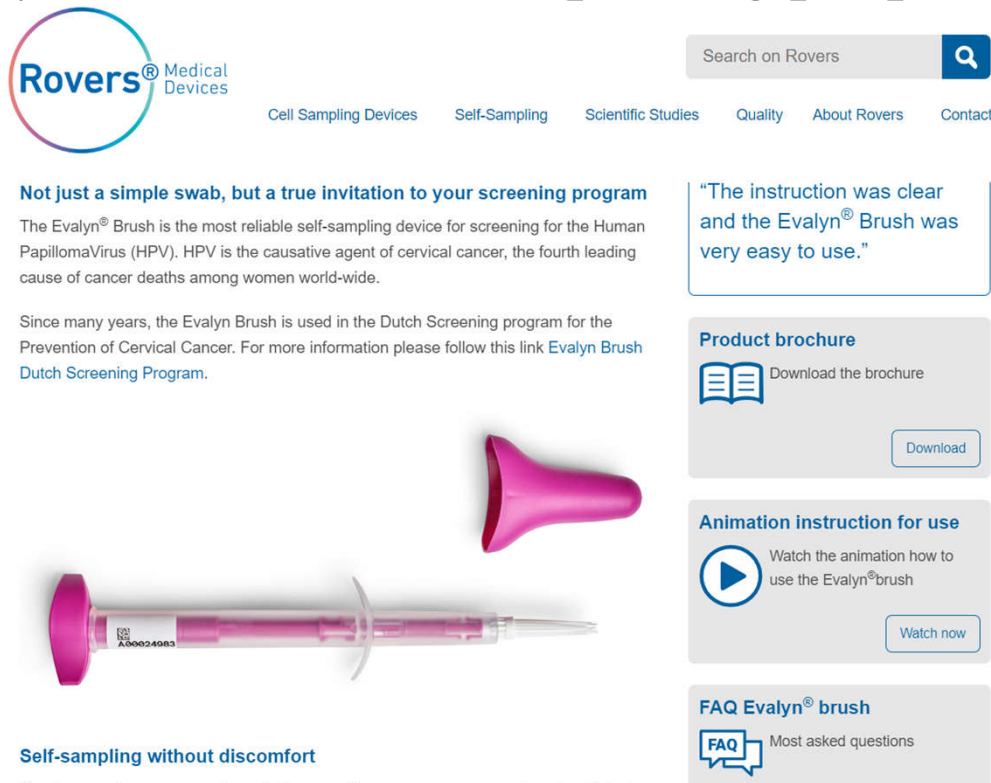
CÁC PHƯƠNG PHÁP XÉT NGHIỆM HPV

- Lấy mẫu tại cơ sở y tế (bác sĩ thực hiện):
mẫu pap smear/LBC (tế bào học nhúng dịch)/ HPV



CÁC PHƯƠNG PHÁP XÉT NGHIỆM HPV

- Lấy mẫu HPV tại nhà (phương pháp mới) (bn tự lấy)



Rovers® Medical Devices

Cell Sampling Devices Self-Sampling Scientific Studies Quality About Rovers Contact

Search on Rovers

Not just a simple swab, but a true invitation to your screening program

The Evalyn® Brush is the most reliable self-sampling device for screening for the Human PapillomaVirus (HPV). HPV is the causative agent of cervical cancer, the fourth leading cause of cancer deaths among women world-wide.

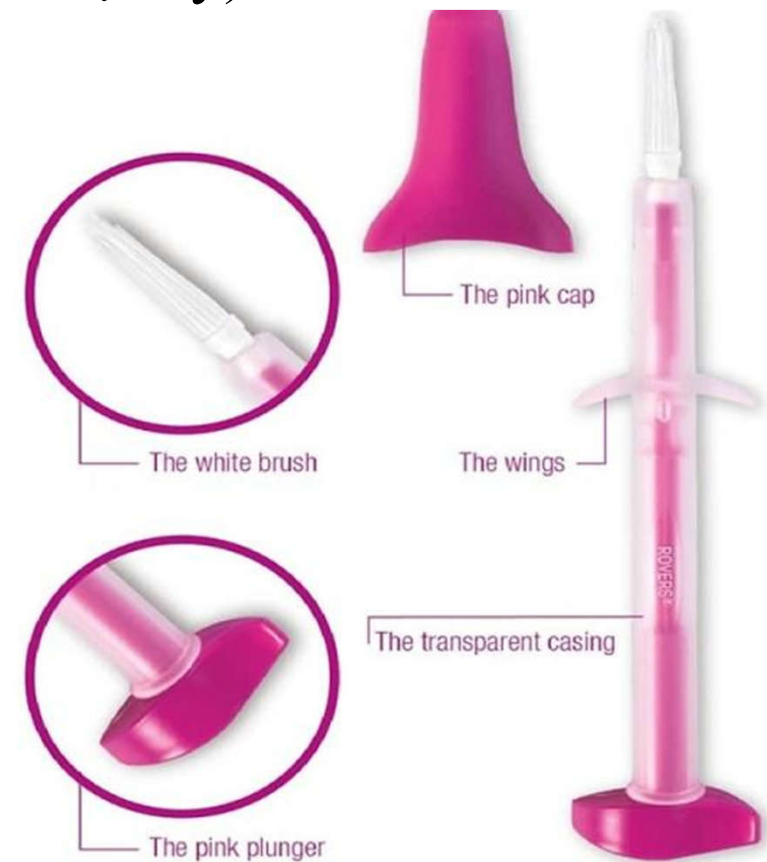
Since many years, the Evalyn Brush is used in the Dutch Screening program for the Prevention of Cervical Cancer. For more information please follow this link [Evalyn Brush Dutch Screening Program](#).

Product brochure
Download the brochure
[Download](#)

Animation instruction for use
Watch the animation how to use the Evalyn® brush
[Watch now](#)

FAQ Evalyn® brush
Most asked questions
[FAQ](#)

Self-sampling without discomfort

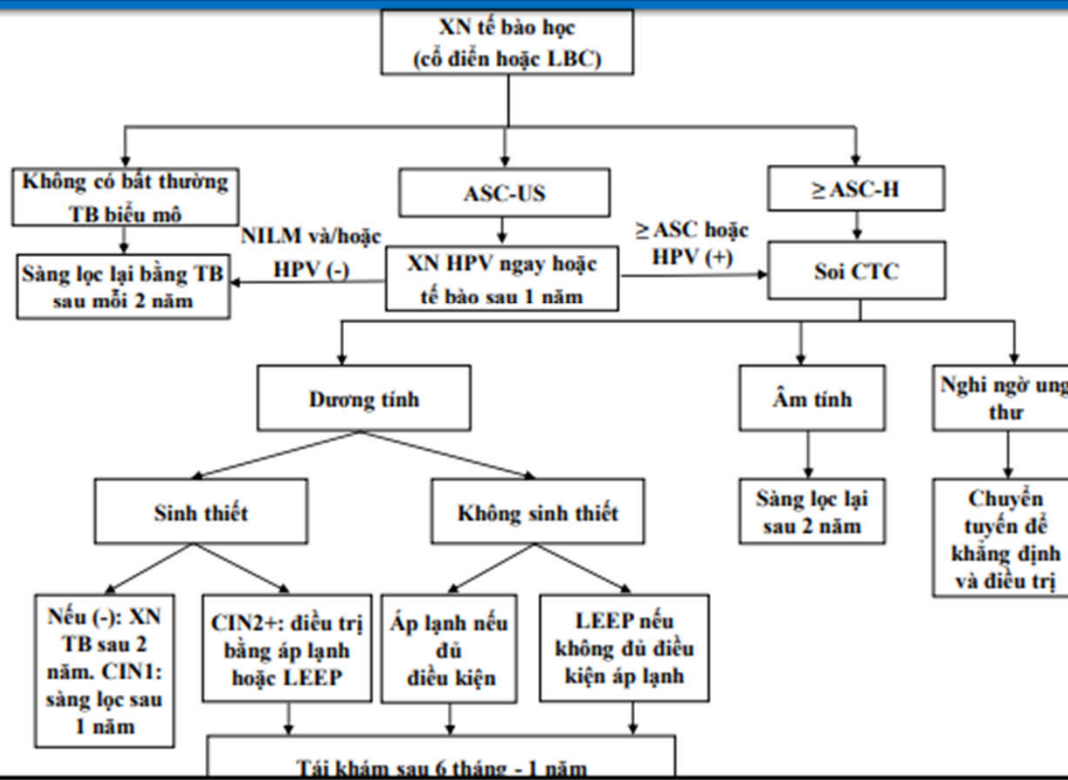


CÁC PHƯƠNG PHÁP XÉT NGHIỆM HPV

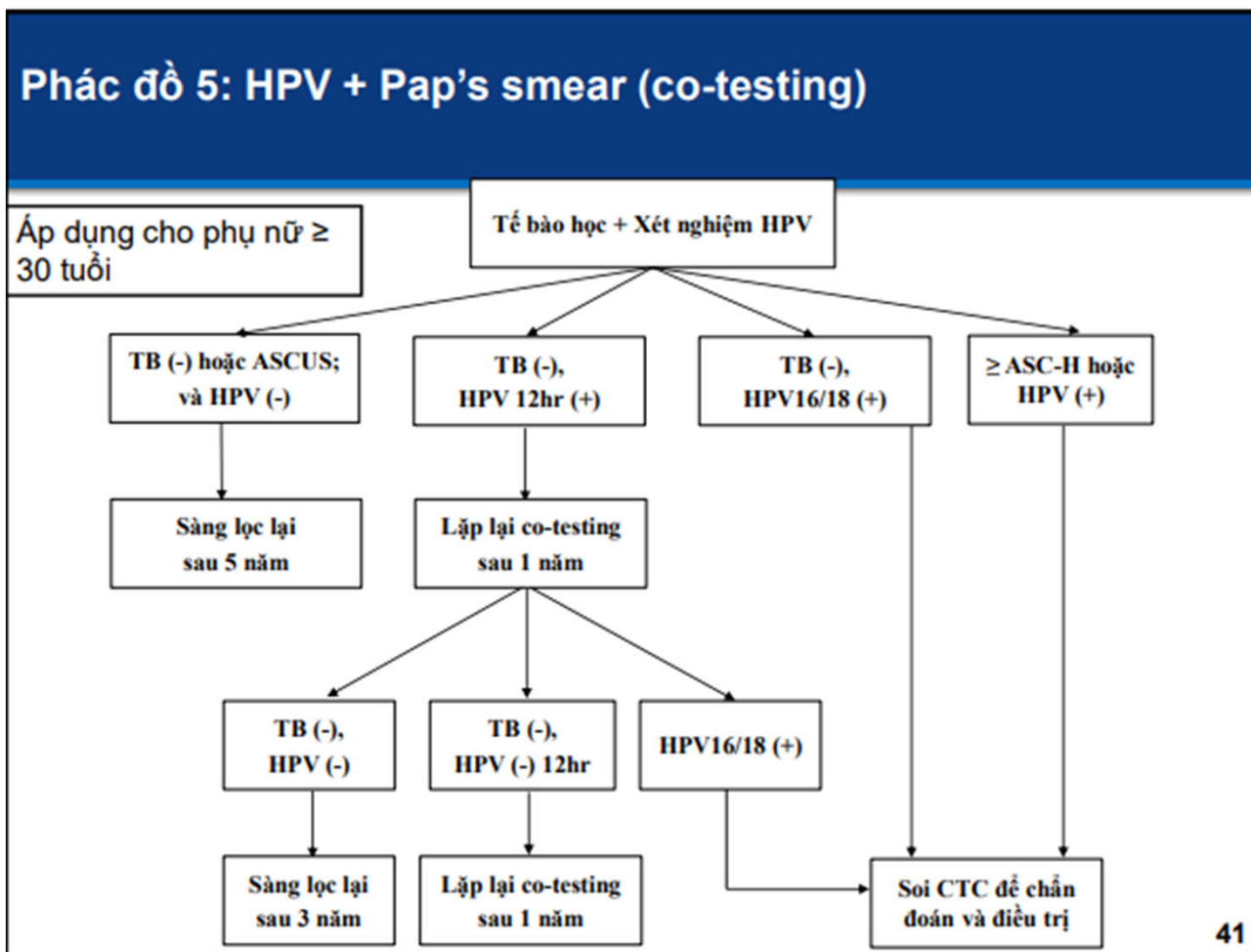
- Xét nghiệm HPV cho nam giới: không được chú trọng và thực hiện phổ biến như ở nữ.
- Xét nghiệm HPV nước tiểu: thuận tiện, không xâm lấn, phù hợp cho những người ngại thăm khám phụ khoa. Chưa được FDA chấp thuận.

Cập nhật các
phác đồ sàng lọc
của Việt Nam:
Kế hoạch hành
động quốc gia
2016- 2025, Bộ Y
tế ban hành
23/9/2016

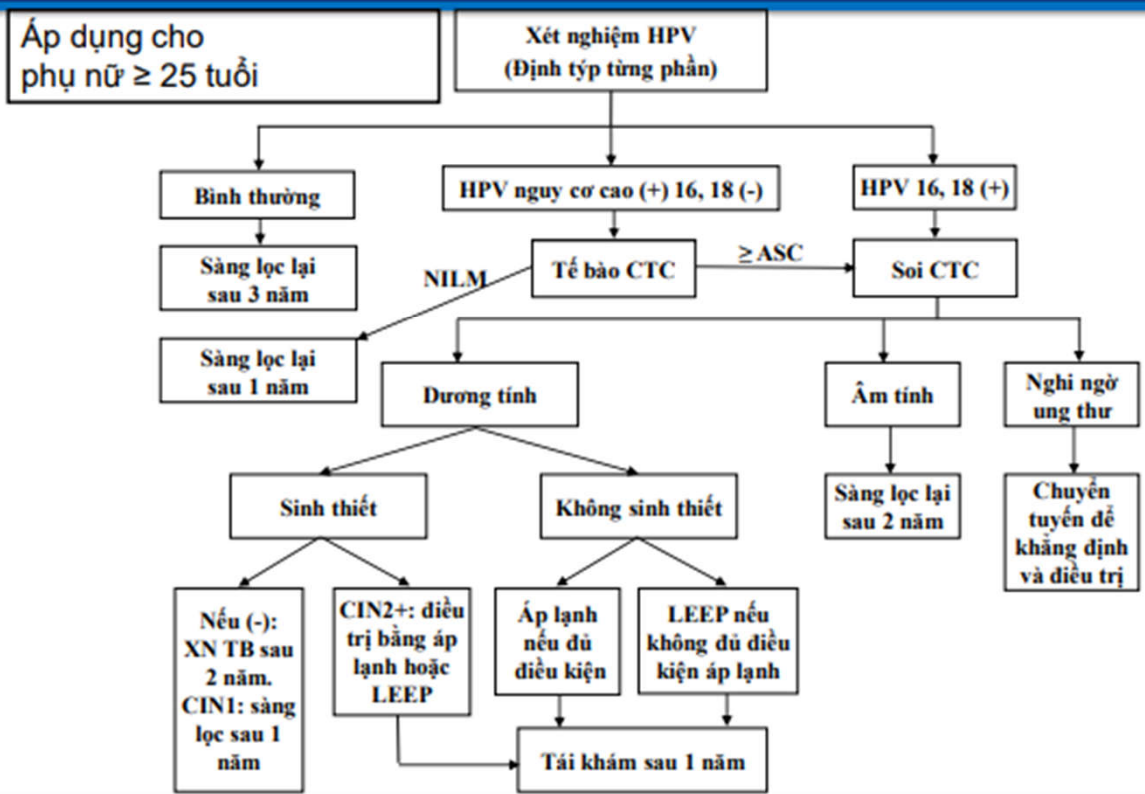
Phác đồ 1: Pap's smear đầu tay



Cập nhật các
phác đồ sàng lọc
của Việt Nam:
Kế hoạch hành
động quốc gia
2016- 2025, Bộ
Y tế ban hành
23/9/2016



Phác đồ 3B: HPV đầu tay (định tít từng phần)



Cập nhật các phác đồ sàng lọc của Việt Nam: Kế hoạch hành động quốc gia 2016- 2025, Bộ Y tế ban hành 23/9/2016

KẾT LUẬN

- Nguy cơ ung thư cổ tử cung ở nhóm có kết quả pap bất thường (\leq ASCUS) và HPV âm thấp, nên có thể chỉ theo dõi và làm xét nghiệm lặp lại.
- Tầm soát ung thư cổ tử cung bằng xét nghiệm HPV đầu tay đang là xu hướng mới trên thế giới do lợi ích về kinh tế, độ nhạy, sự khách quan trong diễn giải kết quả.
- Xét nghiệm HPV tự lấy mẫu ngày nay đang được chú ý do sự thuận tiện, độ chính xác gần tương đương với xn HPV được lấy mẫu tại các cơ sở y tế.

TÀI LIỆU THAM KHẢO

- https://tuduexpress.com.vn/cache/1549459_3-LE-QUANG-THANH.pdf
- https://moh.gov.vn/chuong-trinh-muc-tieu-quoc-gia/-/asset_publisher/7ng11fEWgASC/content/sang-loc-ung-thu-co-tu-cung-uoc-thuc-hien-nhu-the-nao-
- <https://www.ashasexualhealth.org/fda-approves-at-home-collection-device-for-cervical-cancer-screening/#:~:text=The%20FDA%20just%20approved%20the,or%20the%20two%20tests%20together.>
- <https://www.roversmedicaldevices.com/cell-sampling-devices/evalyn-brush-2/>