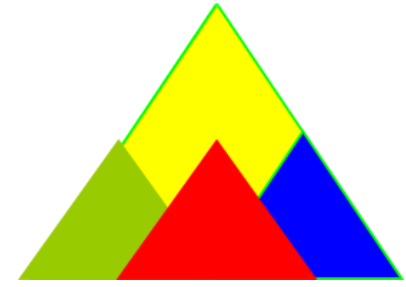


BÁO CÁO MEDIC 5



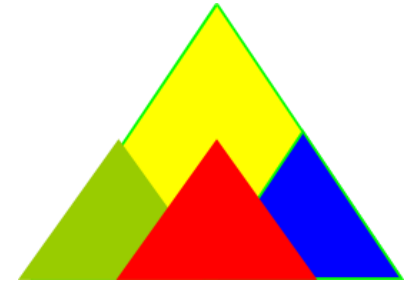
CASE LÂM SÀNG: U ĐẠI TRÀNG GÓC LÁCH

BS NGUYỄN ĐỨC MINH

Khoa Siêu Âm - Trung tâm Y khoa MEDDIC

Ca lâm sàng :

- Bn nam ,39 tuổi ,xã Khánh An ,Tỉnh Cà Mau
- Lý do nhập viện : Ăn kém ,sụt cân
- Bệnh sử : khoảng 5 tháng nay bn thấy ăn kém ,sụt cân khoảng 10kg



- Ngày 15/01/2026 ,Bn đến khám ở pk Medic.

HA : 136/77 mmHg,mạch : 91 lần / p. Nhiệt độ :37 độ c.Nặng : 65kg.Cao :1m70.

- CLS : Xn tổng quát. SA bụng,cổ.XQ ngực thẳng.



CÔNG TY TNHH Y TẾ HÒA HẢO - PHÒNG KHÁM ĐA KHOA
(Tên cũ: TRUNG TÂM CHẨN ĐOÁN Y KHOA - MEDIC)
254 Hòa Hảo, P.Vườn Lái, TP. Hồ Chí Minh
ĐT: 028.39270284 - 028.39272136, Mail: hoahao254@medic.com.vn
QR code chứa bệnh án của quý khách. Medic không chịu trách nhiệm nếu quý khách cung cấp QR code cho người khác.

Tìm và tải app "Medic Hoa Hao" để đăng kí khám nhanh hơn

QRCode kết quả



PHIẾU KHÁM BỆNH
PHÒNG KHÁM TỔNG QUÁT - PHÒNG: 14



8529425

Họ tên



Năm sinh: 1987 - Nam

Địa chỉ: Ấp 5, X. Khánh An, T. Cà Mau

ĐT:

Nghề nghiệp: làm ruộng

Số thẻ BHYT:

Huyết áp - Mạch: 136/77-91 Cao: 170 cm; Nặng: 65 kg; Nhiệt độ: 37°C

Lý do đi khám: Ăn kém ơ hơi, sụt 10kg / 5 tháng

Lâm sàng: Bệnh tình, tiếp xúc tốt. Da niêm hồng, không điểm đau khu trú.

Chẩn đoán sơ bộ: kiểm tra

CHỈ ĐỊNH:

1. SIÊU ÂM (2): Siêu Âm Bụng Tổng Quát Màu ; Siêu Âm Vùng Cổ

2. XQUANG (1): XQ Lồng Ngực Thẳng [In Giấy]

3. KHÁM BỆNH (1): Khám Tổng Quát

XÉT NGHIỆM:

Giờ	Người lấy mẫu



TỔNG SỐ XÉT NGHIỆM: 22

Glucose (Random)	HDL.C	GGT	Free T4
Tổng Phân Tích Nước Tiểu	LDL.C	Uric acid	Free T3
HbA1C	Cholesterol Total	Ion đồ chung	TSH (Thế hệ 3)
Triglycerides	Urea / BUN	Anti HBs	A.F.P
Creatinine/máu (eGFR)	AST (SGOT)	HBsAg (Định Tính)	
ALT (SGPT)	NFS (C.B.C)	Anti HCV (Thế hệ 3)	

CHỈ ĐỊNH BỔ SUNG:

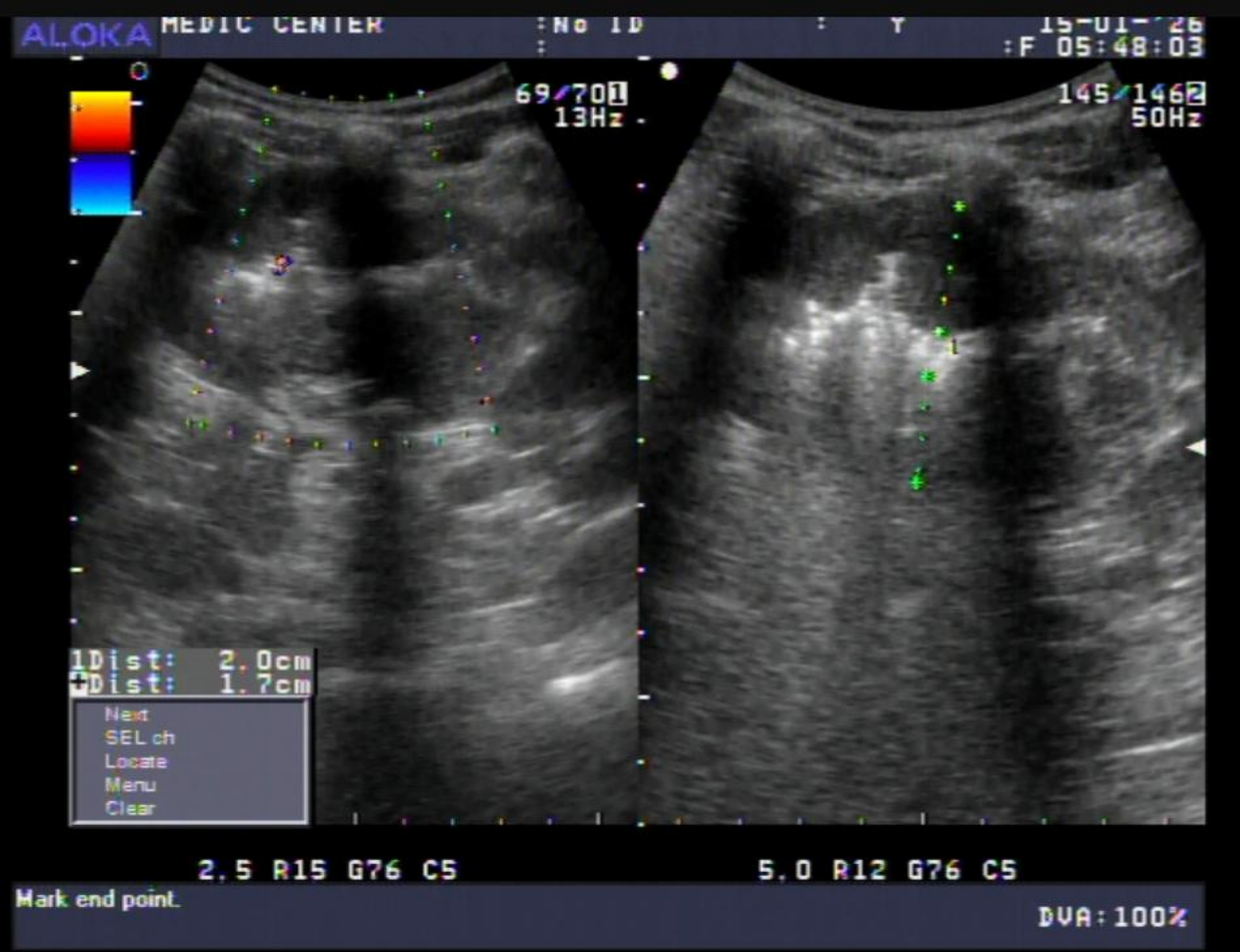
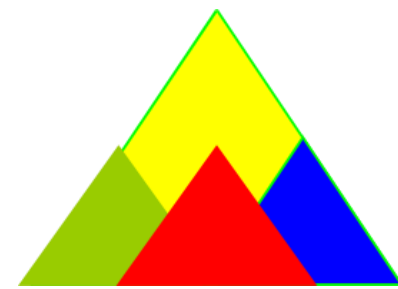
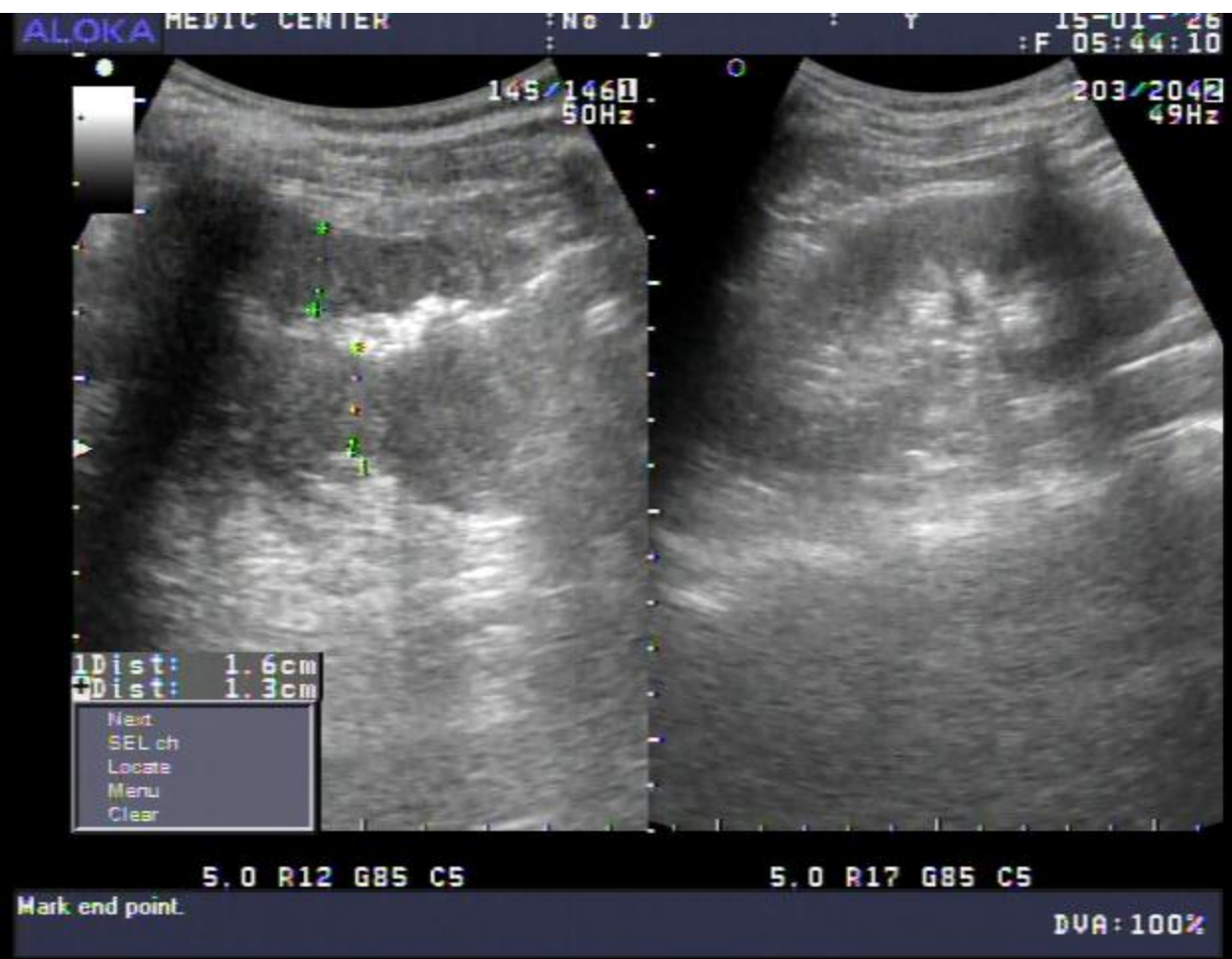
(Hoá đơn điện tử phát hành tự động. Có sau 5 ngày. Tra cứu trên web hoặc app Medic)

Ngày 15 tháng 01 năm 2026 - 04:19

Bác sĩ

ĐD. HỒ NHẬT PHONG





Khi SA phát hiện tổn thương ở ĐT góc lách thì có hỏi bn có đau bụng ,đi cầu có gì bất thường ,máu gì không? Thì bn mới khai thỉnh thoảng có hơi tức nhẹ hông trái ,đi cầu ra máu 2,3 lần trong 5 tháng nay.



CÔNG TY TNHH Y TẾ HÒA HẢO - PHÒNG KHÁM ĐA KHOA
(Tên cũ: TRUNG TÂM CHẨN ĐOÁN Y KHOA - MEDIC)
254 Hòa Hảo, P.Vườn Lài, TP. Hồ Chí Minh
ĐT: 028.39270284 - 028.39272136, Mail: hoshao254@medic.com.vn

Tìm và tải app "Medic Hoa Hao" để đăng kí khám và xem kết quả khám nhanh hơn

(QR code kết quả chẩn bệnh án của quý khách. Medic không chịu trách nhiệm nếu quý khách cung cấp cho người khác.)

QRCode kết quả



8529425

Khoa : SIÊU ÂM TỔNG QUÁT - Phòng 5

Máy: ALOKA -ProSound α5

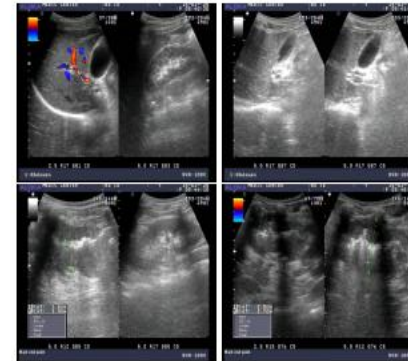
KẾT QUẢ SIÊU ÂM MÀU

ID : 8529425 Ngày ĐK: 15/01/2026 04:56
Họ và tên : ██████████ 39 tuổi Nam
Địa chỉ : Ấp 5, X. Khánh An, T. Cà Mau -- 0942568564
Chẩn đoán sơ bộ : KIỂM TRA
BS chỉ định : BS. NGUYỄN LINH THOẠI BV chỉ định : MEDIC

VÙNG KHẢO SÁT : SIÊU ÂM BỤNG TỔNG QUÁT MÀU

- GAN: Không to, bờ đều, cấu trúc đồng dạng, không sang thương khu trú.
- MẬT: túi mật không sỏi, vách mỏng, ở vách túi mật có vài nốt vôi. Đường mật trong gan không giãn. Ống mật chủ không sỏi, không giãn.
- TUY: Cấu trúc, kích thước bình thường. LÁCH: không to, đồng dạng.
- THẬN P: không sỏi, không ứ nước. THẬN T: không sỏi, không ứ nước.
- BÀNG QUANG: không sỏi, không bướu, vách mỏng.
- Vùng chậu không u.
- Động mạch chủ bụng không phình.
- Ascites (-). Không hạch ổ bụng.
- Không tràn dịch màng phổi.

* Ở vùng đại tràng góc lách ,giữa lách và thận trái thành dày không đều kt= 13mm-16mm



KẾT LUẬN : T/D U ĐẠI TRÀNG GÓC LÁCH .
LẮNG ĐỘNG TINH THỂ CHOLESTEROL VÁCH TÚI MẬT.

Đề nghị :

Tp. Hồ Chí Minh, ngày 15/01/2026 05:53
(Bác sĩ đã ký)

Bs.Nguyễn Đức Minh



CÔNG TY TNHH Y TẾ HÒA HẢO - PHÒNG KHÁM ĐA KHOA
(Tên cũ: TRUNG TÂM CHẨN ĐOÁN Y KHOA - MEDIC)
254 Hòa Hảo, P.Vườn Lài, TP. Hồ Chí Minh
ĐT: 028.39270284 - 028.39272136, Mail: hoahao254@medic.com.vn

Tìm và tải app "Medic Hoa Hao"
để đăng kí khám và xem kết quả
khám nhanh hơn

QRCode kết quả



(Qr code kết quả chứa bệnh án của quý khách. Medic không chịu trách nhiệm nếu quý khách cung cấp cho người khác.)



8529425

Khoa : SIÊU ÂM TỔNG QUÁT - Phòng 5

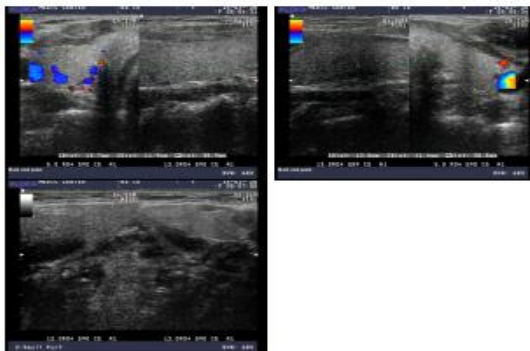
Máy: ALOKA -ProSound α5

KẾT QUẢ SIÊU ÂM MÀU

ID : 8529425 Ngày ĐK: 15/01/2026 04:56
Họ và tên : [REDACTED] 39 tuổi Nam
Địa chỉ : Ấp 5, X. Khánh An, T. Cà Mau -- [REDACTED]
Chẩn đoán sơ bộ : KIỂM TRA
BS chỉ định : [REDACTED] BV chỉ định : MEDIC

VÙNG KHẢO SÁT : SIÊU ÂM VÙNG CỔ

- TUYẾN GIÁP: kích thước bình thường, nền giáp cấu trúc echo dày, đồng nhất, không nhân giáp, phân bố mạch máu bình thường.
- HẠCH CỐ: không hạch bệnh lý.
- TUYẾN MANG TAI, DƯỚI HÀM, DƯỚI LƯỠI: bình thường.
- PHẢN MỀM CỔ (Da, mô dưới da, cân cơ), THỰC QUẢN CỔ: chưa thấy bất thường.



KẾT LUẬN: SIÊU ÂM CỔ - TUYẾN GIÁP HIỆN CHƯA THẤY BẤT THƯỜNG.

Đề nghị:

Tp. Hồ Chí Minh, ngày 15/01/2026 05:57
(Bác sĩ đã ký)

Bs. Nguyễn Đức Minh





CÔNG TY TNHH Y TẾ HÒA BẢO
PHÒNG KHÁM ĐA KHOA
KHOA XÉT NGHIỆM (MEDIC - LAB)
Hotline: (028) 3834 9593
254 Hòa Hảo, P.Văn Lãng, TP.HCM
Tel: (028) 3927 0284 (Ext: 1134)
Email: baohao@haomedic.com
www.medico-lab / www.medico-lab.com.vn

PID: 8529425 S.T.T.: 100043
Ngày giờ đăng ký: 04:21:44 15/01/2026
Ngày giờ lấy mẫu: 04:30:00 15/01/2026
Ngày giờ nhận mẫu: 04:32:00 15/01/2026



PHIẾU KẾT QUẢ XÉT NGHIỆM
(BM.KQ.22.1 - Ngày ban hành BM: 01/05/2024 - Phiên bản: 1.0)

Họ tên: [REDACTED]
Ngày tháng năm sinh: 1987
Số CCCD/Hộ chiếu:
Địa chỉ: Ấp 5, X. KHÁNH AN, T. CÀ MAU
Đơn vị: *Medic*
Nơi lấy mẫu: Tàng trật
Loại mẫu: Máu/N.Tiểu

Phái: **Nam**
Quốc tịch:
ĐT: 0942568564

BS yêu cầu: BS. [REDACTED]
Tình trạng mẫu: Đạt

TÊN XÉT NGHIỆM	KẾT QUẢ	KHOẢNG THAM CHIẾU	MÃ QT
I. HUYẾT HỌC / ĐÔNG MÁU - HEMATOLOGY / COAGULATION			
NFS(C.B.C)(CÔNG THỨC MÁU)¹			
	*		
WBC	12.35 H	(4.0 - 10.5)10 ⁹ /L	QTHH019
% Neu	58.7	(40 - 74 %)	
% Lym	24.9	(19 - 48 %)	
% Mono	10.2	(3 - 9 %)	
% Eos	5.6	(0 - 7 %)	
% Baso	0.6	(0 - 1.5 %)	
# Neu	7.25 H	(1.7 - 7.0) 10 ⁹ /L	
# Lym	3.08	(1.0 - 4.0) 10 ⁹ /L	
# Mono	1.26 H	(0.1 - 1.0) 10 ⁹ /L	
# Eos	0.69 H	(0 - 0.5) 10 ⁹ /L	
# Baso	0.07	(0 - 0.2) 10 ⁹ /L	
RBC	4.51	(3.80 - 5.60)10 ¹² /L	QTHH020
Hb	10.9 L	(12.0 - 18.0 g/dL)	QTHH025
Hct	34.5 L	(35 - 52 %)	
MCV	76.5 L	(80 - 100 fL)	
MCH	24.2 L	(26 - 32 pg)	
MCHC	31.6 L	(32 - 36 g/dL)	
RDW	13.0	(11.0 - 15.7%)	
PLT	547 H	(150 - 400)10 ⁹ /L	QTHH021
MPV	7.7	(6.30 - 12.0 fL)	

II. VI SINH/NƯỚC TIỂU/PHÂN/ĐÀM/DỊCH - MICROBIOLOGY/URINE/STOOL/SPUTUM/FLUID ANALYSIS

* Đây là kết quả dạng số trả tự động từ hệ thống Medic. Bản giấy, khoa Xét nghiệm đã ký trả bệnh nhân
Mã QR phía trên chứa bệnh án của quý khách. Medic không chịu trách nhiệm nếu quý khách cung cấp cho người khác.

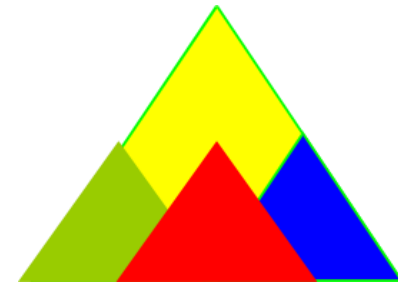
Lấy máu tại nhà:
0707 032 052

THỜI GIAN TRẢ KẾT QUẢ TRONG VÒNG:
- 70 Phút cho xét nghiệm thường qui (Sinh hóa, huyết học...)
- 100 Phút cho các xét nghiệm thường qui + miễn dịch
H: High - L: Low

1. Xét nghiệm đã được công nhận ISO 15189:2022
2. Xét nghiệm đã tham gia ngoại kiểm
3. (*) KQ đã kiểm tra lần 2 / (**) KQ báo động
4. KQ chỉ có giá trị trên mẫu xét nghiệm hiện tại

Số trang: 1/4

TÊN XÉT NGHIỆM	KẾT QUẢ	KHOẢNG THAM CHIẾU
URINARY ANALYSIS:		
1)Chemistry (Sinh Hóa) :		
Glucose	Âm tính	(mmol/L)
Ketone	Âm tính	(<0.5 mmol/L)
Bilirubin	Âm tính	(µmol/L)
Urobilinogen	Âm tính	(µmol/L)
Color	Vàng	
Clarity	Trong	
Spe-Gravity	1.027	(1.005-1.030)
pH	5.5	(4.6-8.0)
Albumin	30	(mg/L)
Protein	Âm tính	(g/L)
Alb/Creat ratio-ACR (bản định lượng)	Bình thường	(Bình thường < 30 mg/gCr)
Pro/Creat ratio-PCR (bản định lượng)	Bình thường	(Bình thường < 150 mg/gCr)
Blood	Âm tính	(Âm tính)
Leucocytes	Âm tính	(Âm tính)
Nitrite	Âm tính	(Âm tính)
2)Urine Sediment (Cặn Lắng):		
Red Blood Cells	8	(0 - 15)
Leucocytes	4	(0 - 15)
Calcium oxalate monohydrate	0	(0 - 6)
Calcium oxalate dihydrate	0	(0 - 6)
Amor.Phosphate	0	(0 - 6)
Uric acid	0	(0 - 6)
	.	(particles/µL)
TÊN XÉT NGHIỆM	KẾT QUẢ	KHOẢNG THAM CHIẾU
III. SINH HOÀ - BIOCHEMISTRY		
HbA1C (HPLC)¹:	*	
HbA1c (IFCC)	39.56	(20 - 38.80 mmol/mol)
HbA1c (NGSP)	5.77	(4.0 - 5.70 %A1c)
IONOGRAMME ² :	*	
Na	133.5	(130 - 145 mmol/L)
K	4.22	(3.40 - 5.1 mmol/L)
Ca	2.29	(2.1 - 2.80 mmol/L)
Cl	99.45	(96 - 108 mmol/L)
Glucose (mmol/L) (Random)¹	5.95	mmol/L
Glucose (mg/dL)	107.1	mg/dL
Uric Acid/Serum¹	6.65	(Nam: 3.4 - 7.0; Nữ: 2.4 - 5.7 mg/dL)
Urea/ Serum¹	15.79	(15 - 49 mg/dL)
*Độ Lọc Cầu Thận (CKD-EPI)	*	
Creatinin/Serum ²	0.872	(Nam: 0.6 - 1.3; Nữ:0.5 - 1.1 mg/dL)
eGFR (CKD-EPI)	112	(≥ 90 mL/min/1.73 m ²)
LDL Cholesterol ²	3.75	(<2.59; Ngưỡng: 2.59-4.13 mmol/L)
	.	(Cao: 4.14 - 4.91; Rất cao ≥ 4.92)
HDL Cholesterol ²	0.939 L	(≥1.55; Ngưỡng: 1.04-1.54 mmol/L)
	.	(Thấp: < 1.04)
Triglycerides¹	0.767	(<1.70; Ngưỡng: 1.70-2.25 mmol/L)



TÊN XÉT NGHIỆM	KẾT QUẢ	KHOẢNG THAM CHIẾU	MÃ QT
Cholesterol, Total¹	5.10	(Cao: 2.26 - 5.64; Rất cao ≥ 5.65)	QTS003
	.	(<5.18; Ngưỡng: 5.18-6.21 mmol/L)	
	.	(Cao: ≥ 6.22)	
GGT¹	31.24	(Nam < 55 U/L, Nữ < 36 U/L)	QTS004
SGOT (AST)¹	14.77	(< 35 U/L)	QTS005
SGPT (ALT)¹	8.18	(< 30 U/L)	QTS013
IV. MIỄN DỊCH - IMMUNOLOGY			
TSH u.sensitive (3rd G)¹	3.38	(0.32 - 5 µIU/ml)	QTM009
Free T3 (Abbott) ²	2.77	(1.71 - 3.71 pg/mL)	QTM035
Free T4 ² (Abbott)	1.08	(0.70 - 1.48 ng/dL)	QTM036
HBSAg (Định tính, qualitative)¹	Dương tính S/CO	(S/Co <1)	QTM017
	3066		
nti HBs (Định lượng, quantitative) ²	2.32	(≥ 10 mIU/mL)	QTM0123
Anti HCV (Định tính, qualitative)¹	Âm tính S/CO	(S/Co < 1)	QTM018
	0.130		
A.F.P¹	<2.00	(< 20 ng/mL)	QTM006

gian duyệt: 05:34:55 15/01/2026
Đi duyệt: ThS.BS.Nguyễn Bảo Toàn

In lần 2: 06:28:19 15/01/2026
Trưởng khoa xét nghiệm



CÔNG TY TNHH Y TẾ HÒA HẢO - PHÒNG KHÁM ĐA KHOA
(Tên cũ: TRUNG TÂM CHẨN ĐOÁN Y KHOA - MEDIC)
254 Hòa Hảo, P.Vườn Lài, TP. Hồ Chí Minh
ĐT: 028.39270284 - 028.39272136, Mail: hoahao254@medic.com.vn

Tìm và tải app "Medic Hoa Hao"
để đăng kí khám và xem kết quả
khám nhanh hơn

QRCode kết quả



(Qr code kết quả chứa bệnh án của quý khách. Medic không chịu trách nhiệm nếu quý khách cung cấp cho người khác.)



8529425

KẾT QUẢ X QUANG

Họ và tên: [REDACTED]

Tuổi: 39

Phái: Nam Số KTC: 1

ID: 8529425

Địa chỉ: Ấp 5, X. Khánh An, T. Cà Mau - ĐT: [REDACTED]

Số TT: 24

BS chỉ định: [REDACTED]

Ngày ĐK: 15/01/2026

Giờ ĐK: 04:56 AM KQ: 05:15 AM

Chẩn đoán sơ bộ: kiểm tra

XQ Lồng Ngực Thẳng [In Giấy]

Thành ngực : Không có ảnh bất thường
Màng phổi : Không có ảnh bất thường
Trung thất : Không có ảnh bất thường
Tim : Không có ảnh bất thường
Động mạch chủ : Không có ảnh bất thường
Huyết phế quản : Không có ảnh bất thường
Phổi : Không có ảnh bất thường
Cơ hoành : Không có ảnh bất thường

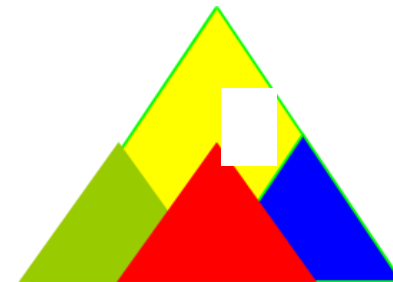
Cảm nghĩ: **KHÔNG PHÁT HIỆN BỆNH LÝ TRÊN PHIM NGỰC**

Đề nghị:

Ngày 15 tháng 01 năm 2026

Bác sĩ X Quang

Bs. Trương Văn Hoa




Sau khi có kết quả SA, bn
được hướng dẫn khám
lại BS phòng khám và
được cho làm nội soi Đại
Tràng.

 CÔNG TY TNHH Y TẾ HOA HẢO - PHÒNG KHÁM ĐA KHOA
(Tên cũ: TRUNG TÂM CHẨN ĐOÁN Y KHOA - MEDIC)
254 Hòa Hảo, P.Vườn Lài, TP. Hồ Chí Minh
ĐT: 028.39270284 • 028.39272136, Mail: hoahao254@medic.com.vn

Tim và tải app "Medic Hoa Hao"
để đăng kí khám và xem kết quả
khám nhanh hơn

QRCode kết quả



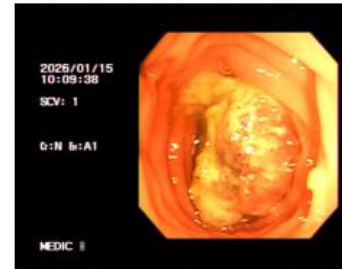
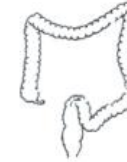
8529425

Khoa: NỘI SOI TIÊU HÓA
Máy: Olympus CF Q240I
KẾT QUẢ NỘI SOI

ID : 8529425 Ngày ĐK: 15/01/2026
Họ và tên : ██████████ 39 tuổi Nam
Địa chỉ : Ấp 5, X. Khánh An, T. Cà Mau ██████████
Chẩn đoán sơ : KIỂM TRA
bộ
Bác sĩ chỉ định : ██████████ BV chỉ định : MEDIC


VÙNG KHẢO SÁT : NS ĐẠI TRÀNG

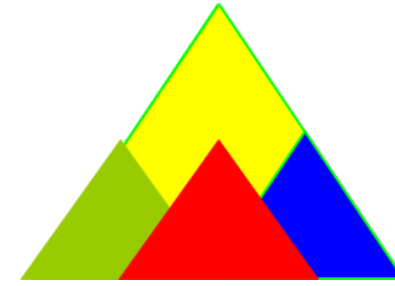
- SOI TỚI ĐẠI TRÀNG XUỐNG (GẦN GÓC LÁCH): TẠI ĐÂY CÓ KHỐI U CHÓI SÙI, HẸP LÔNG (PHOTO)+ SINH THIẾT
- Đại tràng sigma : bình thường
- Trực tràng : bình thường
- Hậu môn : bình thường.



KẾT LUẬN : K ĐẠI TRÀNG XUỐNG
Đề nghị : NHỚ LẤY KẾT QUẢ GPBL THEO HẸN

Tp. Hồ Chí Minh, ngày 15/01/2026
(Bác sĩ đã ký)

BS: 





CÔNG TY TNHH Y TẾ HÒA HẢO - PHÒNG KHÁM ĐA KHOA
(Tên cũ: TRUNG TÂM CHẨN ĐOÁN Y KHOA - MEDIC)
254 Hòa Hảo, P.Vườn Lát, TP. Hồ Chí Minh
ĐT: 028.39270284 • 028.39272136, Mail: hoahao254@medic.com.vn

Tìm và tải app "Medic Hoa Hao" để đăng kí khám và xem kết quả khám nhanh hơn

QRCode kết quả



(QR code kết quả chứa bệnh án của quý khách. Medic không chịu trách nhiệm nếu quý khách cung cấp QR code cho người khác.)



PHIẾU CHẨN ĐOÁN GIẢI PHẪU BỆNH

MS : H2026000442

Bệnh nhân (Patient) : 8 [REDACTED] 1987 Nam

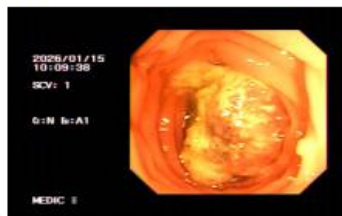
Địa chỉ (Address) : Ấp 5, X. Khánh An, T. Cà Mau [REDACTED]

Bác sĩ (Physician) : BS CKII PHẠM CHÍ TOÀN Bệnh viện (Hospital) : CTTNHHYT HÒA HẢO/ NS

Chẩn đoán sơ bộ : K đại tràng xuống
Soi tới đại tràng xuống (gần góc lách): Tại đây có khối U chổi sùi, hẹp lòng sinh thiết

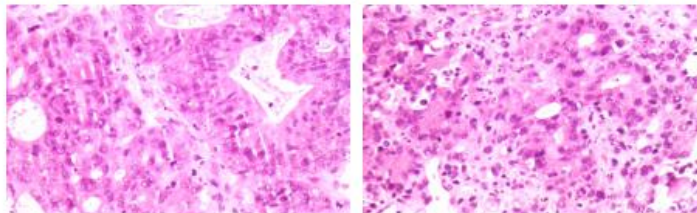
Ngày nhận mẫu : 15/01/2026 Ngày trả KQ: 16/01/2026

GPB ĐẠI THỂ : Vài mô 0.2 cm



GPB Vi Thể :

Phần lớn mẫu thử là các tuyến, dạng ống không đều, dạng sàng với chất hoại tử trong lòng ống, với các tế bào tương đối đồng dạng, có nhân gợn đáy và giữa tế bào, với mô đệm giữa các tuyến xơ hoá.



KẾT LUẬN : CARCINÔM TUYẾN BIỆT HOÁ VỪA, Ở ĐẠI TRÁNG (MODERATELY DIFFERENTIATED ADENOCARCINOMA OF COLON). (C18)

Tp. Hồ Chí Minh, ngày 16/01/2026



Để điều trị đạt hiệu quả tốt, BS điều trị cần kết hợp kết quả này với đặc điểm lâm sàng và với các xét nghiệm khác. Nếu có thắc mắc về kết quả này, xin BS điều trị liên lạc với chúng tôi trong vòng 15 ngày kể từ ngày ký, qua điện thoại : 0903901158 (WhatsApp, Zalo, Viber)



Bn xin chuyển BV CHỢ RẦY, 20/01/2026 BN NHẬP VIỆN BVCR



KẾT QUẢ SIÊU ÂM

Họ tên: NGUYỄN MINH LUÂN Ngày sinh: 01/01/1987 Tuổi: 39 Giới tính: Nam
Địa chỉ: Ấp 5, Xã Khánh An, Tỉnh Cà Mau, Việt Nam
ĐV: PK. Ngoại Tiêu Hóa - CG Bác sĩ chỉ định: [REDACTED]

Chẩn đoán sơ bộ: Ung thư biểu mô tại chỗ của đại tràng D01.0-Ung thư biểu mô tại chỗ của đại tràng

Dịch vụ yêu cầu: Siêu âm ổ bụng

Mô tả

ASCITE: Không
TDMP: Không

GAN:
Kích thước: Không to Bờ: Đều
Cấu trúc: Đồng dạng
Độ echogen: Bình thường

TĨNH MẠCH CỬA: Không giãn
TM TRÊN GAN: Không giãn
NHÁNH GAN P: Không giãn NHÁNH GAN T: Không giãn
TÚI MẬT: Không to, vách mỏng, không sỏi
ÓNG MẬT CHỦ: Không giãn, không sỏi
ÓNG WIRSUNG: Không giãn
LÁCH: Không to, không tổn thương khu trú
TỤY: Đầu, thân, đuôi tụy không to, echo bình thường

THẬN (P): Kích thước: Không to
Cấu trúc: Giới hạn vô/tùy rõ
Độ echogen: Kém hơn gan
THẬN (T): Kích thước: Không to
Cấu trúc: Giới hạn vô/tùy rõ
Độ echogen: Kém hơn gan

BÀNG QUANG: Bình thường
TIỀN LIỆT TUYẾN: Không to
ÓNG TIÊU HÓA: Vách đại tràng góc lách echo kém, mất cấu trúc lớp d# 20-23mm
KHẢO SÁT DOPPLER CÁC TẠNG- ĐM CHỦ BỤNG: Không phát hiện bất thường.
VẤN ĐỀ KHÁC:

KẾT LUẬN:

- U ĐẠI TRÁNG GÓC LÁCH

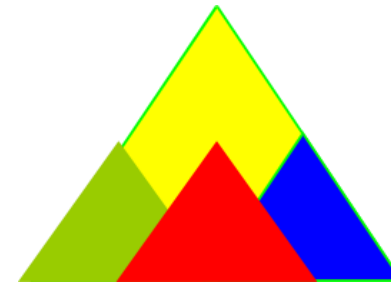
10:11 Ngày 20 tháng 01 năm 2026

BÁC SĨ CHUYÊN KHOA

KẾT QUẢ CẬN LÂM SÀNG

Họ tên: NGUYỄN MINH LUÂN Năm sinh: 1987 Giới tính: Nam
Địa chỉ: Ấp 5, Xã Khánh An, Tỉnh Cà Mau, Việt Nam
Đối tượng: Không bảo hiểm Ngày khám: 20/01/2026
Chẩn đoán lâm sàng: Ung thư biểu mô tại chỗ của đại tràng

Dịch vụ cận lâm sàng	Kết luận	
Điện tim	BS Chỉ định: Lâm Việt Trung TG Chỉ định: 20/01/2026 07:58	BS Thực hiện: Bùi Phú Quang TG Thực hiện: 20/01/2026 07:57
Điện tim thường	- Nhịp tim: lần/phút Sóng P: - Khoảng PQ: - Phức bộ QRS: + Trục: + Thời gian: + Biên độ: - Đoạn ST: Sóng T: - Khoảng QT: Sóng U: Kết luận: Điện tim không phát hiện bệnh lý.	
Siêu âm	BS Chỉ định: Lâm Việt Trung TG Chỉ định: 20/01/2026 07:58	BS Thực hiện: Nguyễn Hà Giang TG Thực hiện: 20/01/2026 07:57
Siêu âm tuyến giáp	* Thủy phải: - Kích thước thủy phải: không to - Mô tuyến giáp echo dày hơn cơ ức đòn chũm. - Không thấy tổn thương khu trú. - Mô giáp bắt màu bình thường, không tăng sinh mạch máu. * Hạch cổ phải: Không thấy hạch bất thường, bệnh lý. * Thủy trái: - Kích thước thủy trái: không to - Mô tuyến giáp echo dày hơn cơ ức đòn chũm. - Không thấy tổn thương khu trú. - Mô giáp bắt màu bình thường, không tăng sinh mạch máu. * Hạch cổ trái: Không thấy hạch bất thường, bệnh lý. Kết luận: - SIÊU ÂM TUYẾN GIÁP HIỆN CHƯA THẤY TỔN THƯƠNG.	
Siêu âm	BS Chỉ định: Lâm Việt Trung TG Chỉ định: 20/01/2026 07:58	BS Thực hiện: Huỳnh Nguyễn Duy Tân TG Thực hiện: 20/01/2026 07:57
Siêu âm Doppler động mạch, tĩnh mạch chi dưới	2D ----- - Hệ động mạch 2 chi dưới thành mạch dày, xơ vữa rải rác, không tắc hẹp, không phình và bóc tách thành mạch, không có huyết khối trong lòng. - Hệ tĩnh mạch sâu 2 chi dưới không giãn, còn mềm mại, dễ đè xẹp, không có huyết khối trong lòng. - Không có thông nối động-tĩnh mạch. ----- DOPPLER - Phổ động mạch 2 chi dưới có dạng phổ và vận tốc bình thường, không có vùng bất màu bất thường, không có ổ tăng vận tốc khu trú - Tĩnh mạch sâu 2 chi dưới bắt màu tốt, không có dòng phả đi ngược dòng phả chính khi hô hấp mạnh và làm các nghiệm pháp.	



XQuang	BS Chỉ định: Lâm Việt Trung TG Chỉ định: 20/01/2026 07:59	BS Thực hiện: Nguyễn Hoàng Lâm TG Thực hiện: 20/01/2026 07:57
Chụp Xquang ngực thẳng [kỹ thuật số]	-Phổi: +Phế trường: Bình thường. +Rốn phổi: Bình thường. -Trung thất: +Khí-phế quản: Bình thường. +Bóng tim: hình dạng, kích thước, đường bờ trong giới hạn bình thường. +Mạch máu lớn: Bình thường. -Màng phổi: Không thấy bất thường. -Thành ngực: +Mô mềm: Bình thường. +Khung xương lồng ngực: Bình thường. +Vòm hoành: Không thấy bất thường. Kết luận: Tim phổi trong giới hạn bình thường	
CLVT	BS Chỉ định: Lâm Việt Trung TG Chỉ định: 20/01/2026 07:59	BS Thực hiện: Nguyễn Thị Mỹ Xuân An TG Thực hiện: 20/01/2026 07:57
Chụp cắt lớp vi tính lồng ngực không tiêm thuốc cản quang (từ 64-128 dãy)	-Phổi: Không phát hiện bất thường nhu mô phổi -Trung thất: +Khí-phế quản: Bình thường +Thực quản: Bình thường +Mạch máu: Bình thường +Không thấy hạch lớn -Màng phổi - Màng tim: Không thấy bất thường -Thành ngực: +Mô mềm: Bình thường +Khung xương lồng ngực: Bình thường +Vòm hoành: Không thấy bất thường Kết luận: Hình ảnh CT ngực trong giới hạn bình thường	
CLVT	BS Chỉ định: Lâm Việt Trung TG Chỉ định: 20/01/2026 07:59	BS Thực hiện: Nguyễn Thị Mỹ Xuân An TG Thực hiện: 20/01/2026 07:57
Chụp cắt lớp vi tính bụng-tiêu khung thường quy [có tiêm thuốc cản quang (từ 64-128 dãy)]	-GAN: Không lớn, bờ đều. Không thấy bất thường đậm độ nhu mô gan. Không thấy huyết khối tĩnh mạch cửa. -Không giãn đường mật trong và ngoài gan. -TỤY TẠNG : Đầu, thân, đuôi tụy xuất hiện bình thường. -LÁCH: Bình thường. -THẬN: Cấu trúc hai thận bình thường. -CÁC MẠCH MÁU : Động mạch chủ bụng, tĩnh mạch chủ dưới không phát hiện bất thường. -Không thấy hạch lớn ổ bụng -Không phát hiện dịch tự do ổ bụng -Dây thành đại tràng (T) không đều, toàn chu vi, bề dày d -Vài hạch dọc động mạch chủ bụng, rải rác trong mạc treo d Kết luận: Hình ảnh nghi K đại tràng (T), xâm lấn mạc treo, phức tạp thành, không gây tắc ruột trên dòng. Vài hạch dọc động mạch chủ bụng, rải rác trong mạc treo, theo dõi hạch đi cần	

NGÀY 22/01/20026
 ,BN ĐƯỢC PHẪU
 THUẬT NỘI SOI
 CẮT ĐẠI TRÀNG
 TRÁI + NẠO VẾT
 HẠCH

PHIẾU PHẪU THUẬT

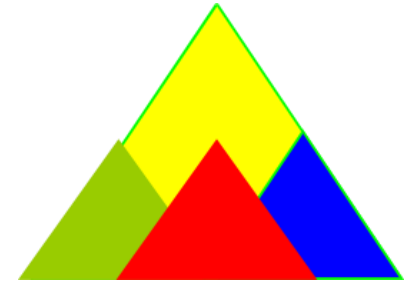
Họ và tên: ██████████ Tuổi: 39 tuổi Giới tính: Nam
 Địa chỉ: Ấp 5, Xã Khánh An, Tỉnh Cà Mau, Việt Nam
 Khoa/ Phòng: Khoa Phẫu thuật gây mê hồi sức
 Buồng: Phòng 21 9B1 Giường: YC91_PHONG21_002CD
 Vào viện lúc: 11:24, ngày 20/01/2026
 Ngày/ giờ mổ: 14:43, ngày 22/01/2026 Kết thúc: 18:30, ngày 22/01/2026
 Chẩn đoán:
 + Trước Phẫu thuật: C18-U ác đại tràng/ C18 - U ác đại tràng
 + Sau Phẫu thuật: K đại tràng trái xâm lấn thành bụng bên + dính đuôi tụy cT4bNxM0
 Tên phẫu thuật: Phẫu thuật nội soi cắt đại tràng trái+ nạo vét hạch
 Loại phẫu thuật: Loại I Loại II Loại III Đặc biệt Khác
 Phương pháp phẫu thuật: Phẫu thuật nội soi cắt đại tràng trái+ nạo vét hạch
 Phương pháp vô cảm: Gây mê nội khí quản
 Bác sĩ thực hiện Phẫu thuật: PGS. Lâm Việt Trung; ThS. BS. Trần Hiếu Trung
 Bác sĩ gây mê hồi sức: BS CKI. Phan Thanh Tân; KTY.
 Phụ gây mê: KTY. Nguyễn Huy Thùy Dung
 Điều dưỡng phụ mổ: CNĐD Ngô Ngọc Bích
 Giúp việc: CNĐD Nguyễn Thanh Minh



- Ngày 28/01/2026 được cho xuất viện .
- Bn được cho điều trị hoá trị bổ sung 8 đợt .Ngày 14/02 được hoá trị bổ sung lần 1,ngày 04/03 lần 2 .Hiện Bn khoẻ tăng 2kg so trước mổ.

LƯỢC ĐỒ PHẪU THUẬT	CÁCH THỨC PHẪU THUẬT
	<p>Bn nằm ngửa, mê NKQ Vào bụng các trocar như hình vẽ, gan hồng bụng sạch U đại tràng trái gần góc lách 5x7cm, xâm lấn thành bụng bên + dính đuôi tụy Tiến hành: đi động đại tràng trái - góc lách - đại tràng ngang, cắt rộng phần xâm lấn thành bụng bên và mỡ quanh thận, gỡ dính khối đuôi tụy Nạo hạch, thắt bó mạch đại tràng trái, cắt dưới u 10cm Mở bụng đường giữa, nhô 5cm, lấy đoạn đại tràng cắt trên u #10cm, nối đại tràng ngang - ĐT trái functional bằng stapler thẳng khâu kín mạc treo, dẫn lưu rãnh đại tràng trái , TAPLOCK đóng bụng, khâu da phẫu tích 12 hạch</p>

TỔNG QUAN UNG THU' ĐẠI TRỰC TRÀNG:



I. LÂM SÀNG:

- Đau bụng : Ở giai đoạn sớm , cơn đau thường mơ hồ, âm ỉ, khó xác định vị trí.
- Thay đổi thói quen đi cầu.
- Đi cầu ra máu.
- mệt mỏi , sụt cân...

II.CLS :

1.Siêu âm:

Dày thành khu trú hoặc sang thương u của đại tràng hoặc trực tràng.

Adenocarcinoma là u ác tính thường gặp nhất của ung thư đại trực tràng. Adenocarcinoma ĐTT phát triển theo hai hình thái : dạng polyp trong lòng thường thấy ở manh tràng và đại tràng lên; dạng vòng chít hẹp thường thấy ở đại tràng xuống và sigma.

- Tổn thương dày thành giảm âm ,không đều ,khu trú từng đoạn ,mất cấu trúc lớp thành bình thường.
- Hơi bên trong và liên tục với thành ống tiêu hoá kế cận.
- Hạch quanh u hoặc hạch vùng.
- Tăng sinh mạch máu trong u.

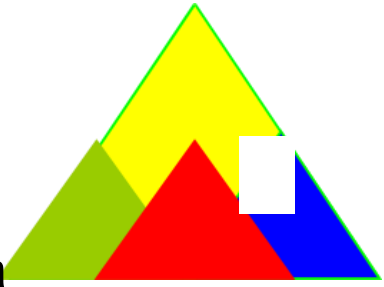
Siêu âm không được sử dụng thường xuyên để chẩn đoán hoặc phân giai đoạn ung thư đại trực tràng; có thể được phát hiện tình cờ trong quá trình khám siêu âm định kỳ.

2. Nội soi đại tràng:

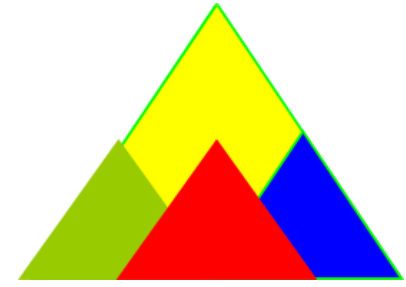
Nội soi đại tràng và sinh thiết là tiêu chuẩn vàng để chẩn đoán ung thư đại trực tràng, còn là phương tiện điều trị các polyp và k giai đoạn sớm.

3. CT scan :

- Giúp chẩn đoán bệnh và đánh giá giai đoạn bệnh.
- Xâm nhiễm cơ quan lân cận.
- Di căn hạch vùng và cơ quan xa (thường nhất là gan, phổi ,xương)



III. Điều trị:



Phác đồ điều trị ung thư đại tràng từng người bệnh sẽ khác nhau tùy thuộc vào : giai đoạn của bệnh, thể trạng bn, điều kiện kinh tế và mong muốn của bn...

1. Phẫu thuật :

Là phương pháp điều trị chủ yếu của k đại trực tràng. Nguyên tắc PT là lấy hết tổ chức ung thư , lấy rộng u nguyên phát và nạo vét hạch vùng.

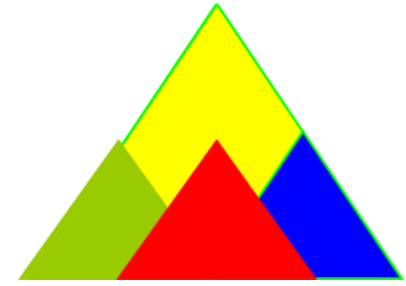
2. Hoá trị:

Phối hợp với phẫu thuật trong 1 số trường hợp.

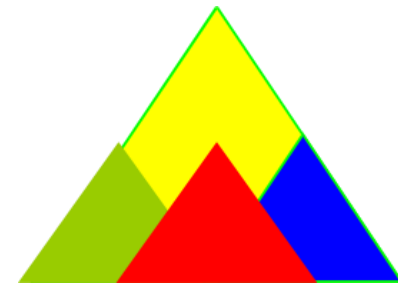
3. Xạ trị :

Trong một số trường hợp di căn xa.

Tài liệu tham khảo :



1. Bệnh học Ngoại khoa Tiêu hóa – ĐH Y Dược TPHCM. Năm xuất bản: 2021 .Nhà xuất bản Y học. Chủ biên: PGS.TS.BS. Phan Minh Trí - PGS.TS.BS. Đỗ Đình Công.
2. Aya Kamaya, Jade Wong-You-Cheong .Diagnostic Ultrasound Abdomen and Pelvis 2nd Edition - July 28, 2021.
3. Carol M. Rumack, Stephanie R. Wilson, J. William Charboneau, and Deborah Levine . Diagnostic Ultrasound, 5th ed 2018.



CẢM ƠN THẦY CÔ VÀ CÁC ANH CHỊ
ĐỒNG NGHIỆP ĐÃ CHÚ Ý LẮNG NGHE !