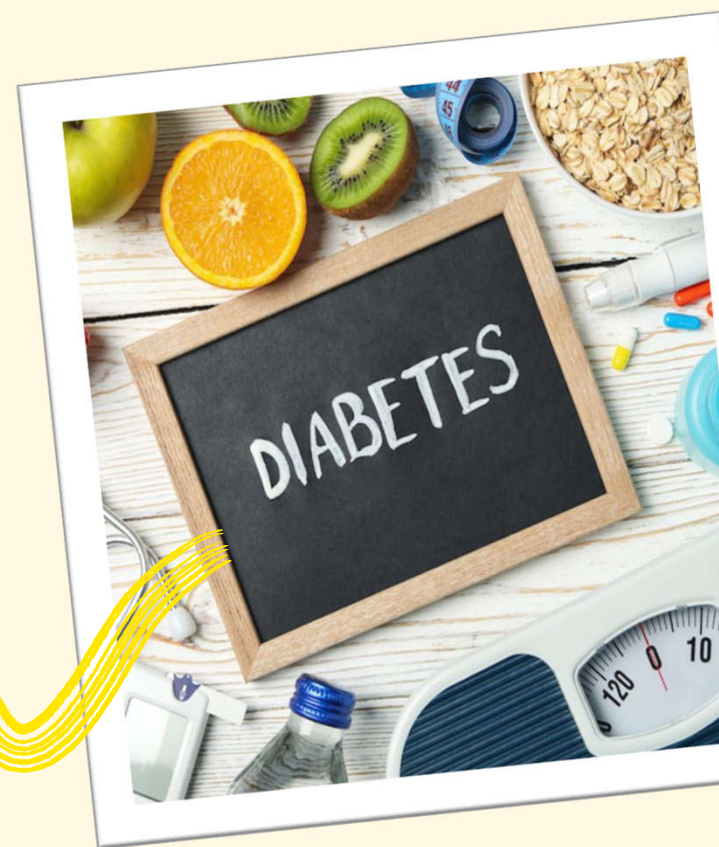

*BÁO CÁO CA LÂM SÀNG
ĐIỀU TRỊ BỆNH LÝ VÔNG MẠC
ĐÁI THÁO ĐƯỜNG BẰNG
THUỐC TIÊM NỘI NHÃN*





~7 triệu

Người mắc đái tháo đường.

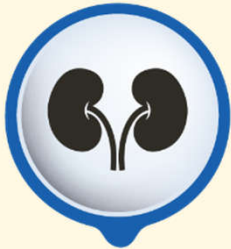7,3%

Tỷ lệ mắc bệnh ở độ tuổi lao động.

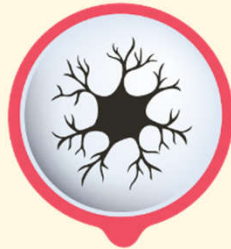
39,5%

Có biến chứng về *mắt và thần kinh*.

Biến chứng bệnh đái tháo đường




Diabetic nephropathy
(Kidney disease)



Diabetic neuropathy
(Nerve damage)



Diabetic retinopathy
(Eye problems)



Cardiovascular
disease



Stroke



Hypertension
(High blood pressure)



Skin and mouth
infections



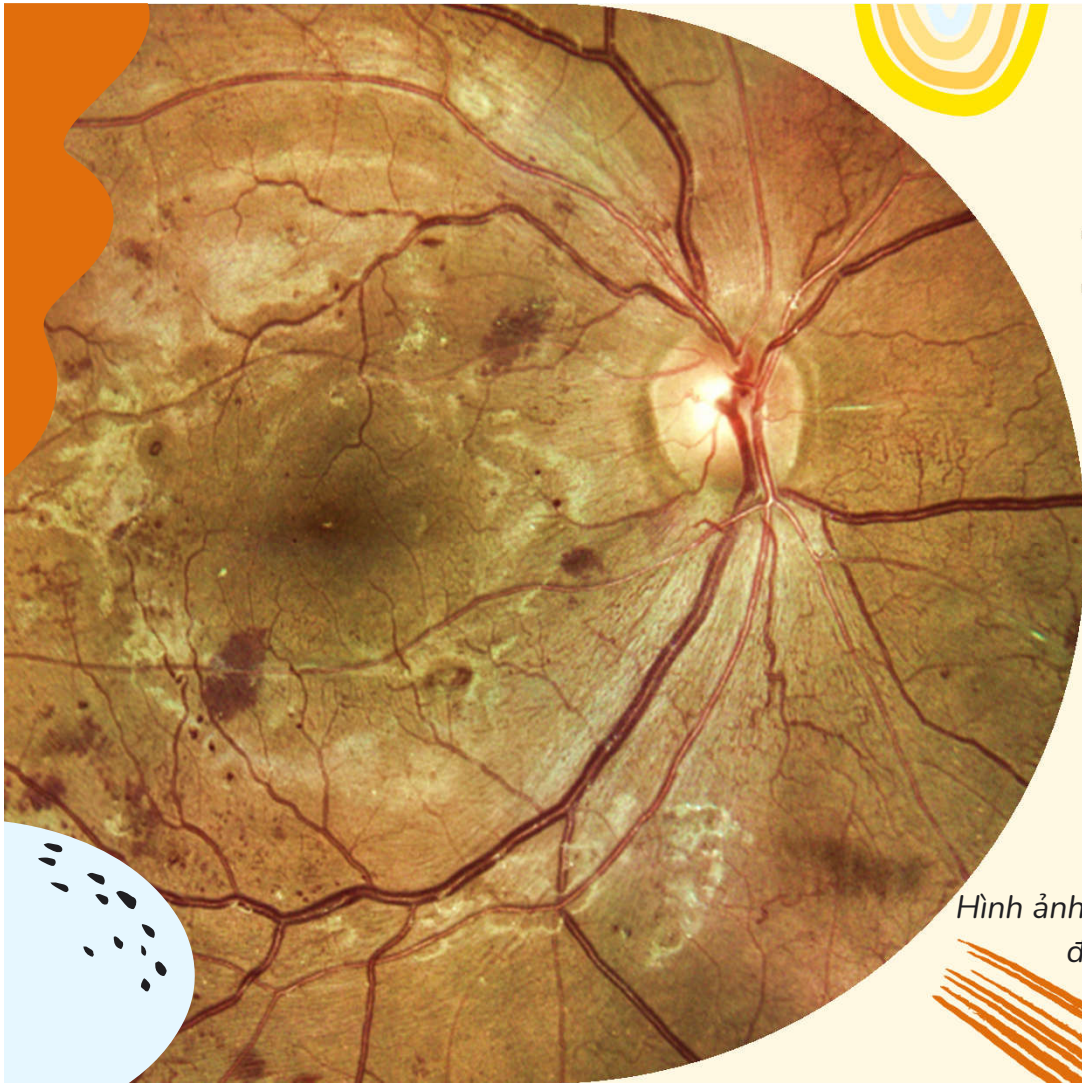
Diabetic foot ulcers



Amputation of limbs




Vision loss or
blindness



Bệnh lý võng mạc đái tháo đường

Tại võng mạc gồm 2
biến chứng chính ở
vùng võng mạc ngoại
vi & trung tâm

*Hình ảnh võng mạc bệnh nhân nữ 41 tuổi, mới phát hiện bị
đái tháo đường khi đi khám sức khỏe, được chụp tại
khoa Mắt*



Bệnh lý VMĐTĐ

Không tăng sinh

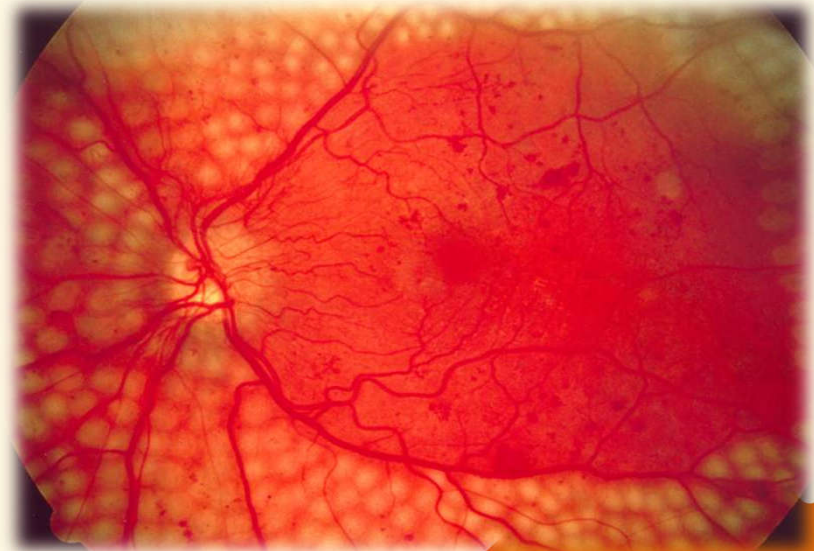
Nhẹ

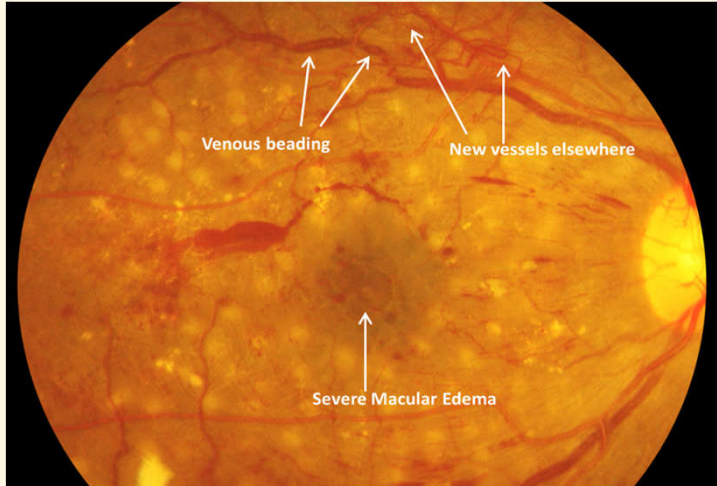
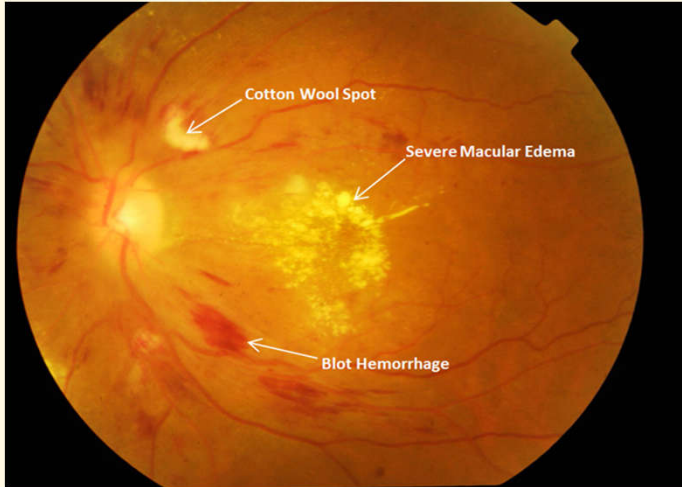
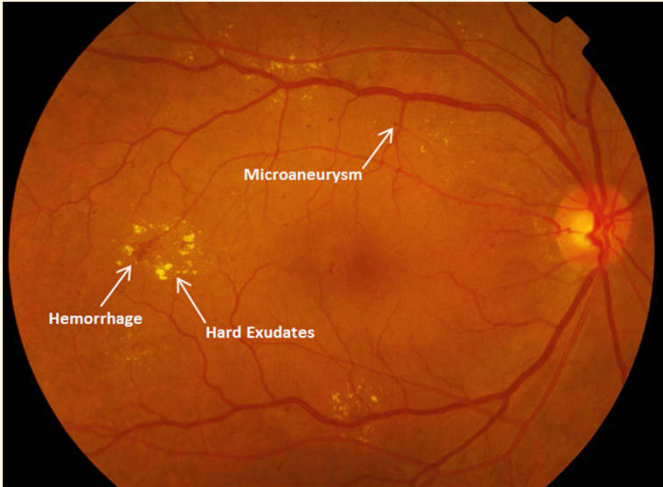
Trung bình

Nặng *

Tăng sinh *

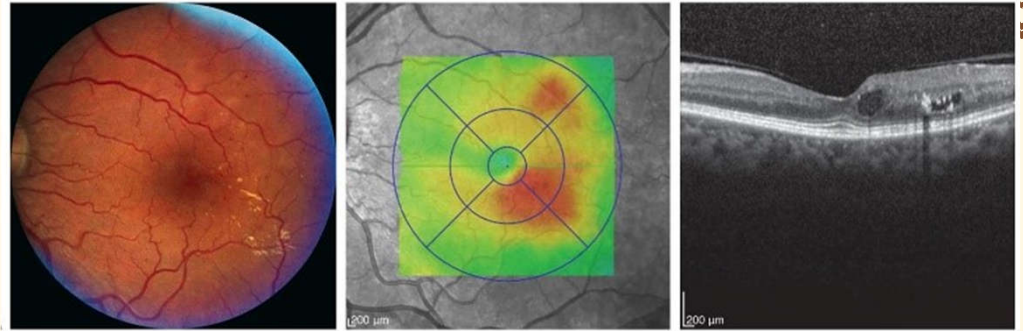
Hình ảnh võng mạc đái tháo đường sau khi laser quang đông



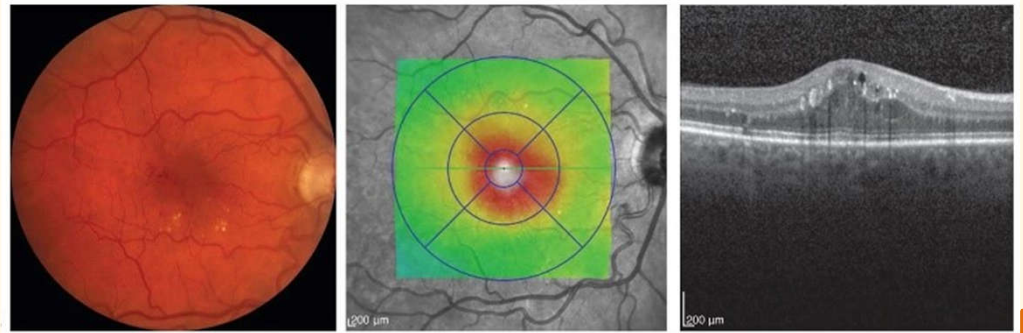


DME

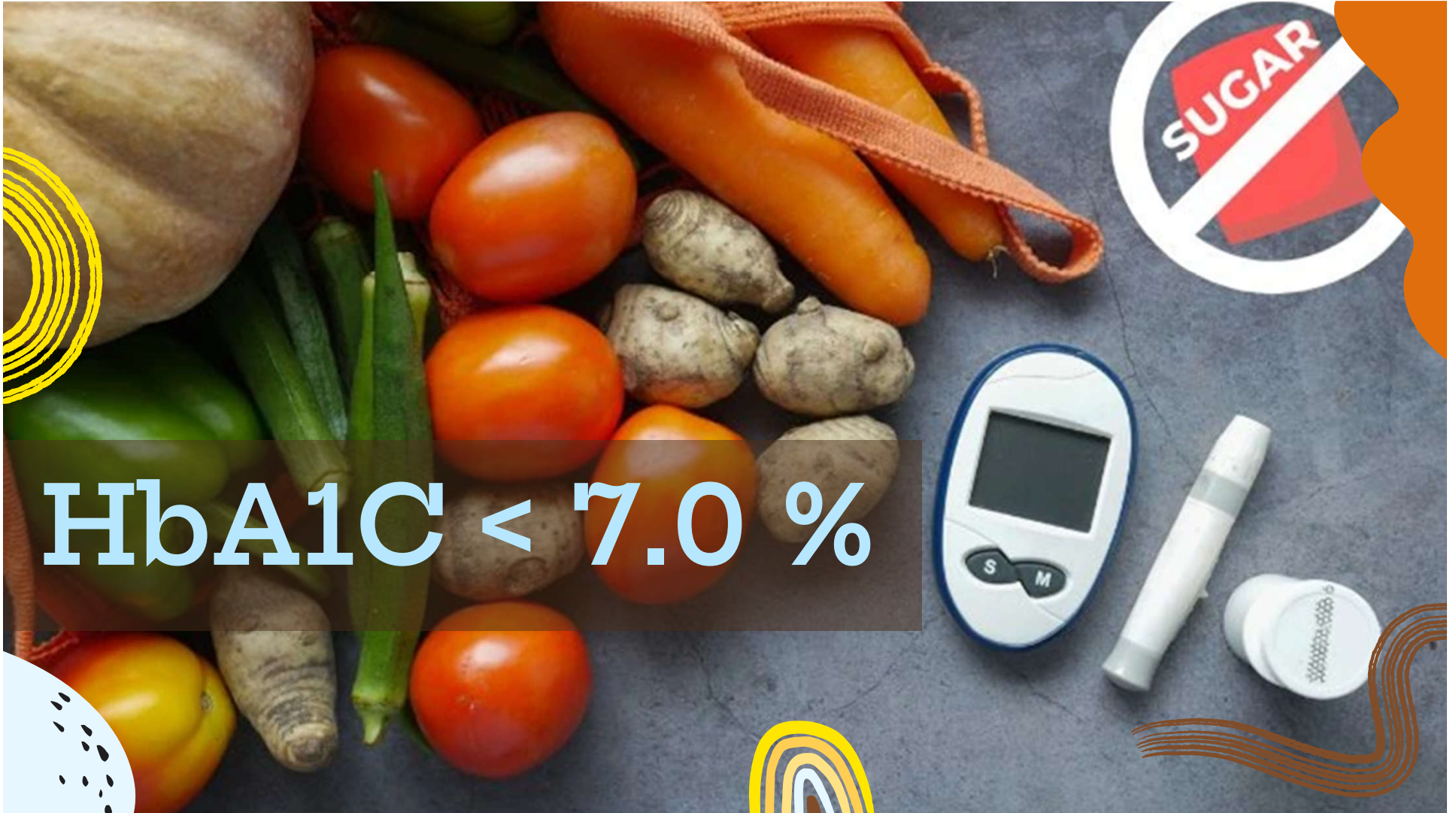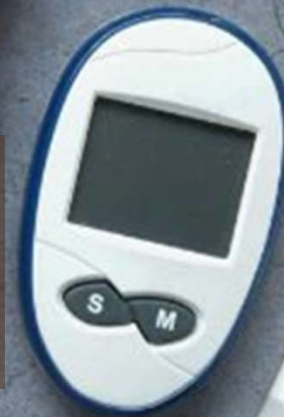Không
liên quan
trung tâm



Liên quan
trung tâm



HbA1C < 7.0 %

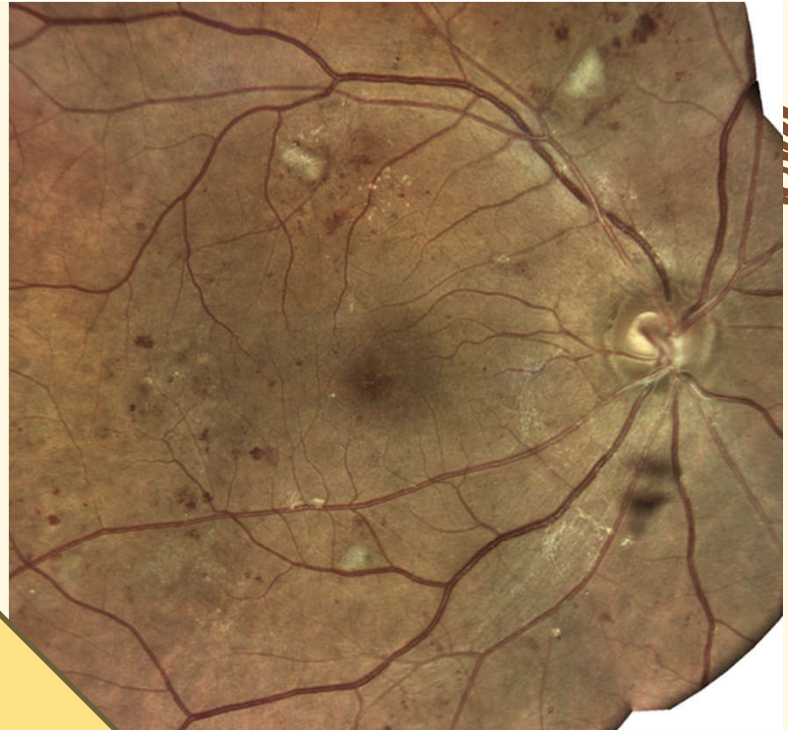
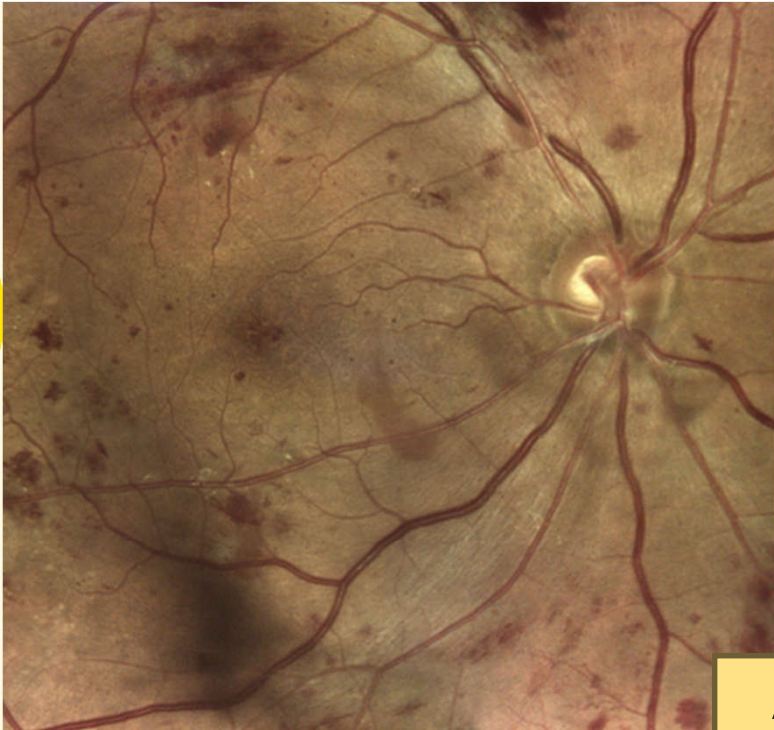
Báo cáo ca lâm sàng

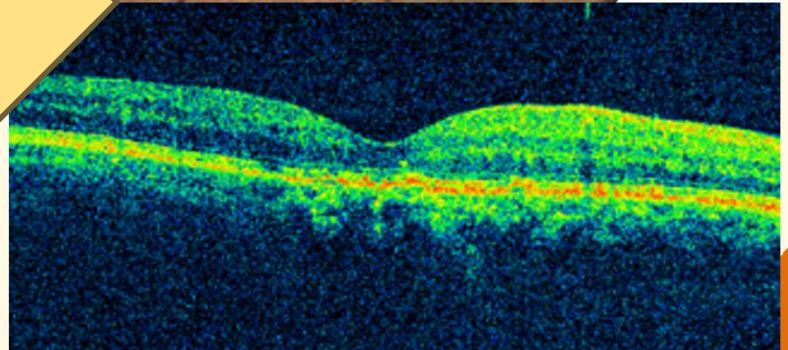
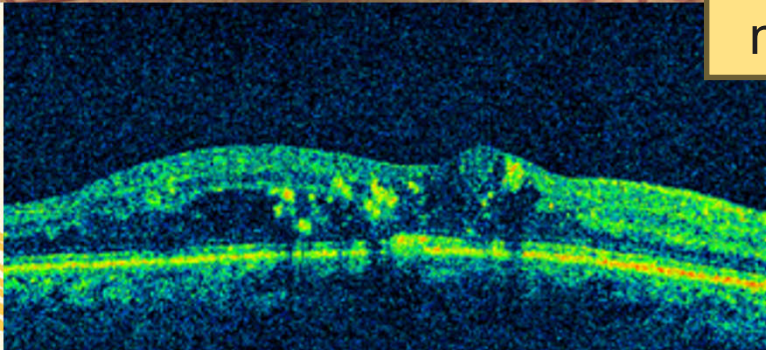
Bệnh nhân nữ, 63 tuổi, thị lực: Mắt phải: 1/10; Mắt trái: 1/10

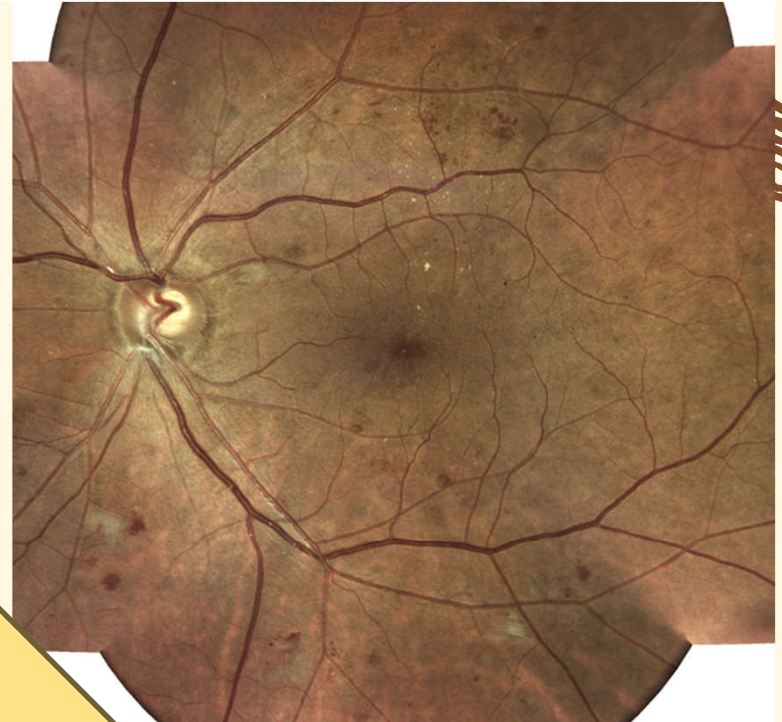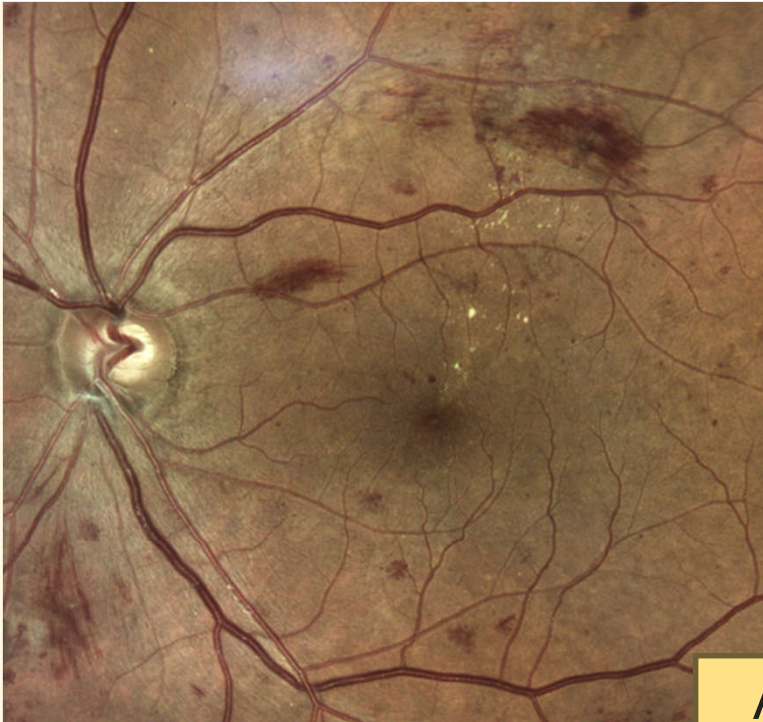Được chẩn đoán 2 mắt phù hoàng điểm/ VMĐTĐ không tăng sinh mức độ nặng

Sau điều trị bằng avastin tiêm nội nhãn 3 mũi, thị lực Mắt phải: 9/10; MT: 7/10



Avastin
nội nhãn





Avastin
nội nhãn

