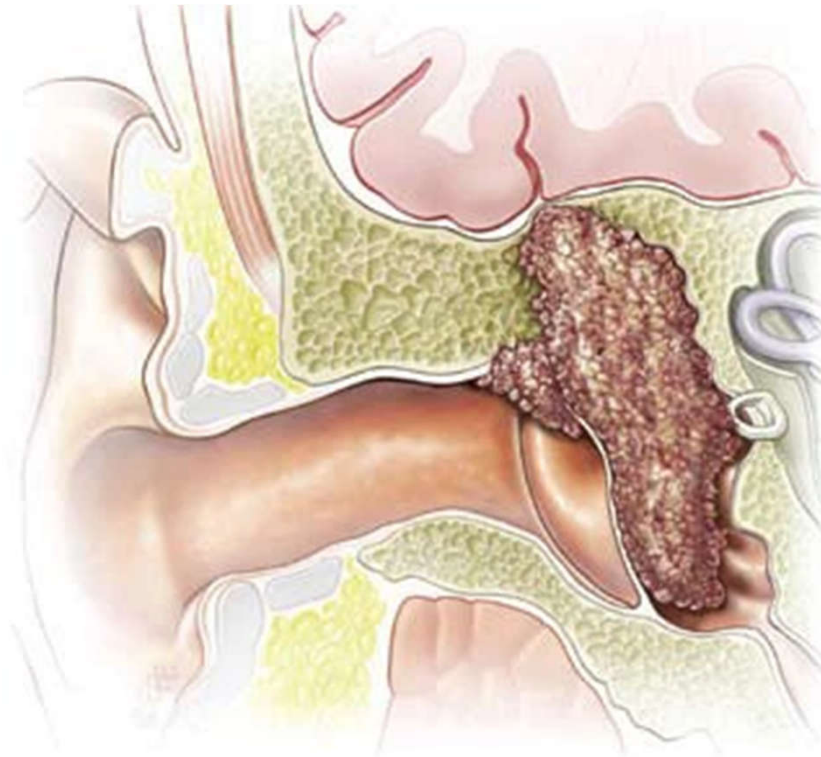


# Cholesteatoma tai giữa qua hình ảnh nội soi tai ngoài

Bs Dương xuân Tùng  
TMH-MEDIC

# Định nghĩa

Một tập hợp biểu mô vảy sừng hóa mắc kẹt trong tai giữa, có thể xói mòn phá hủy các cấu trúc tại chỗ quan trọng trong xương thái dương



# Phân loại

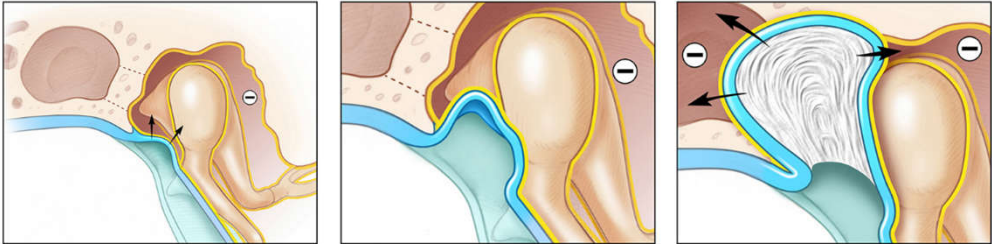
Bẩm sinh : biểu mô vảy bị sót lại trong xương thái dương / phôi thai

Mắc phải

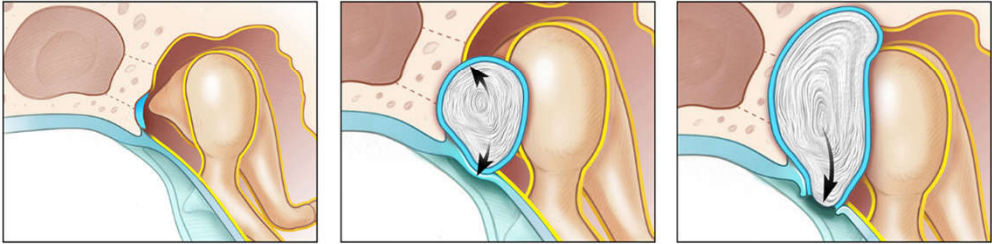
- Nguyên phát : co rút màng nhĩ / rl vòi nhĩ
- Thứ phát : chấn thương, phẫu thuật, thủng nhĩ / vtg

# Các thuyết về sinh bệnh học

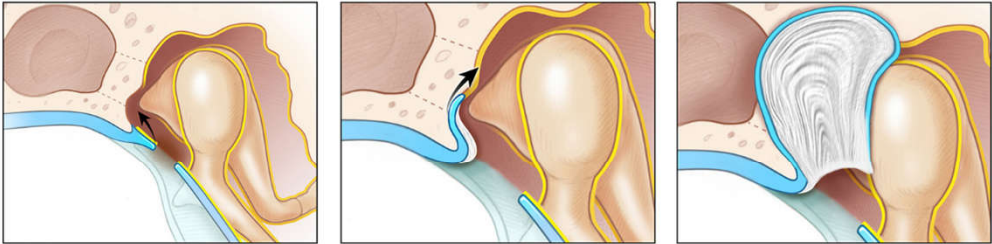
Obstruction / Vacuum Retraction



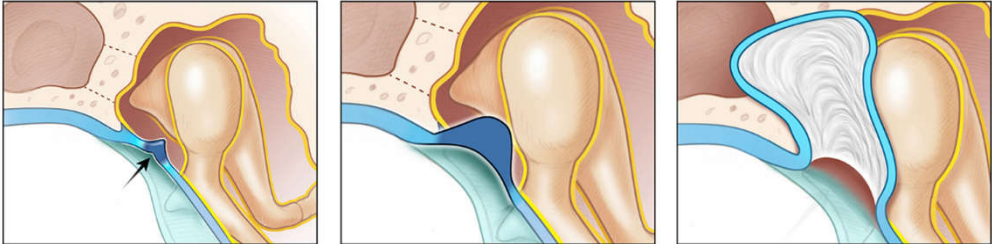
Squamous Metaplasia



Squamous Immigration



Squamous Basal Hyperplasia



# Triệu chứng

Chảy tai không đau liên tục/ tái phát

Đầy tai, ù tai

Giảm thính lực

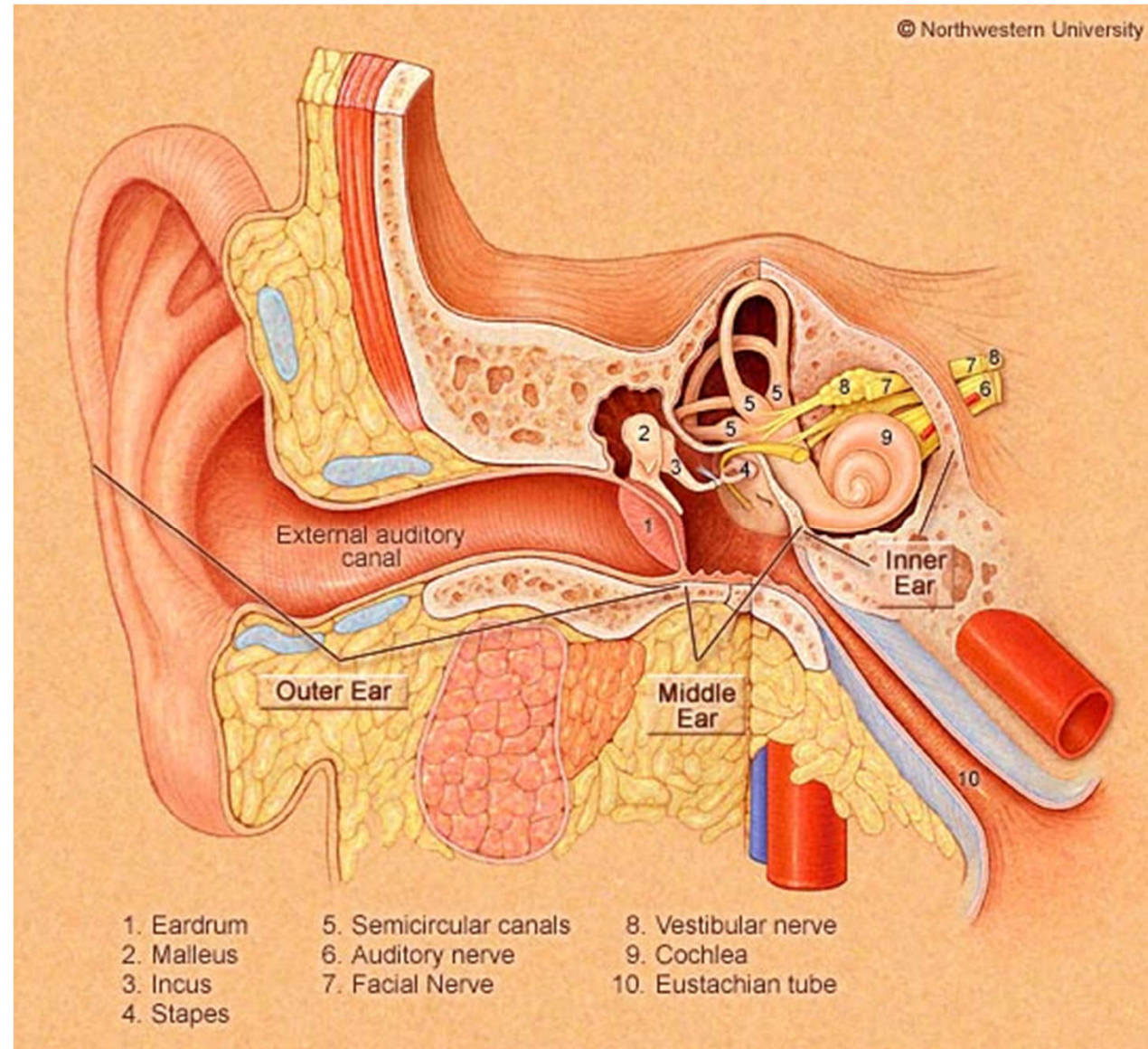
Chóng mặt

Liệt mặt

Biến chứng TKTW

# Chẩn đoán

- Lâm sàng
- Nội soi
- CT scan
- MRI



# Điều trị

## Phẫu thuật

- Lấy sạch bệnh tích tránh tái phát
- Bảo tồn cấu trúc
- Phục hồi chức năng
- Tạo tai khô , an toàn

# Ca lâm sàng 1: BN nữ 61t

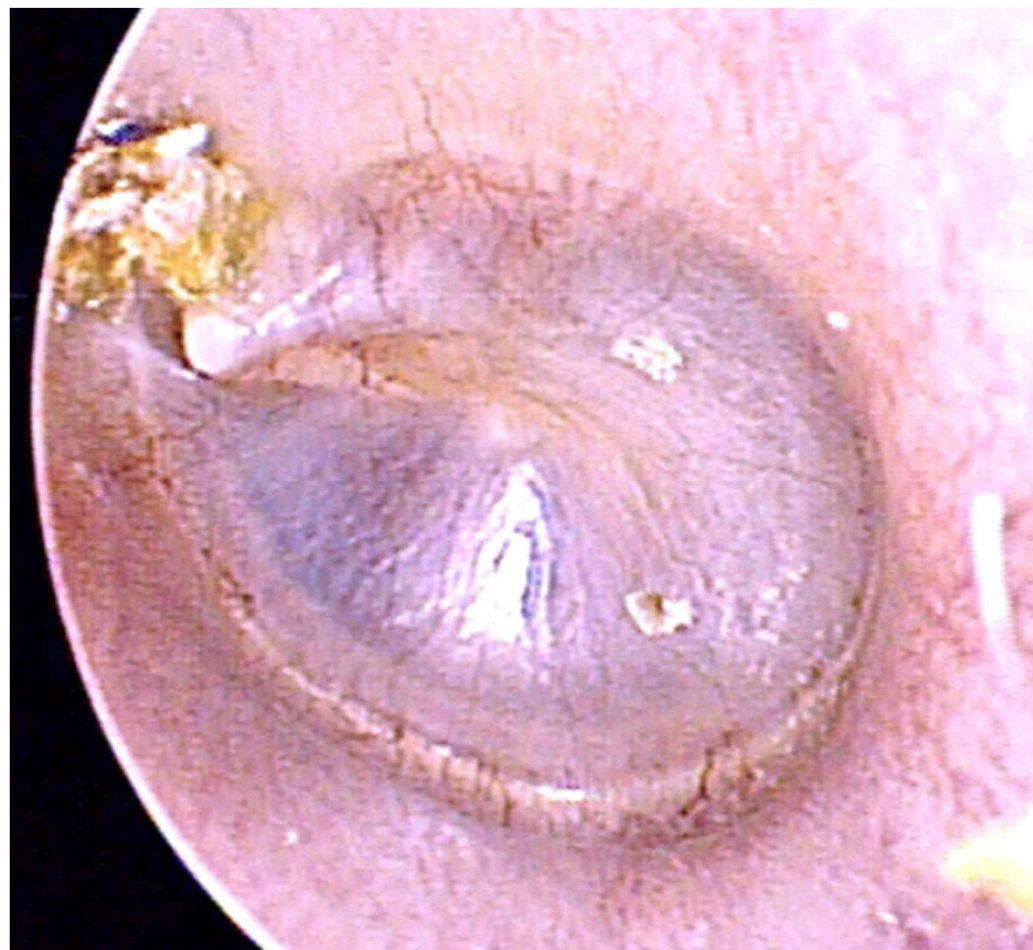
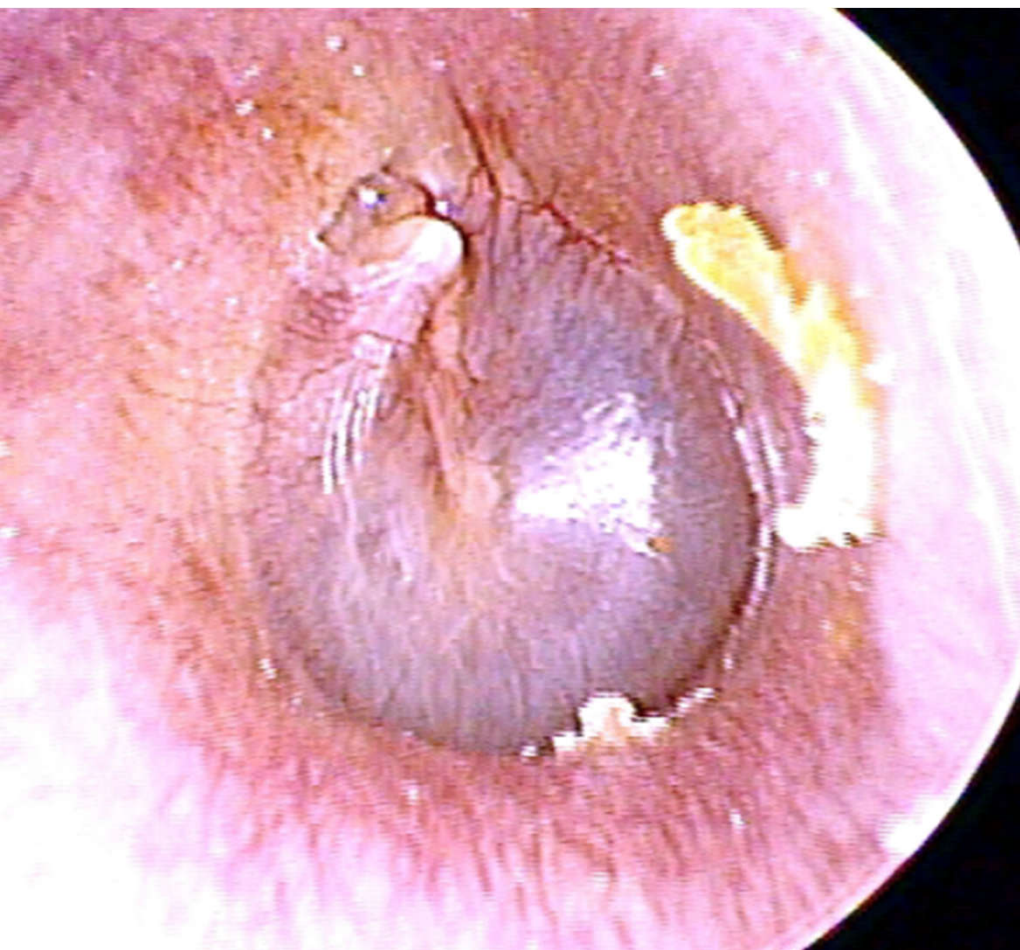
1. Lý do khám bệnh : kêu lỵ bụp tai t

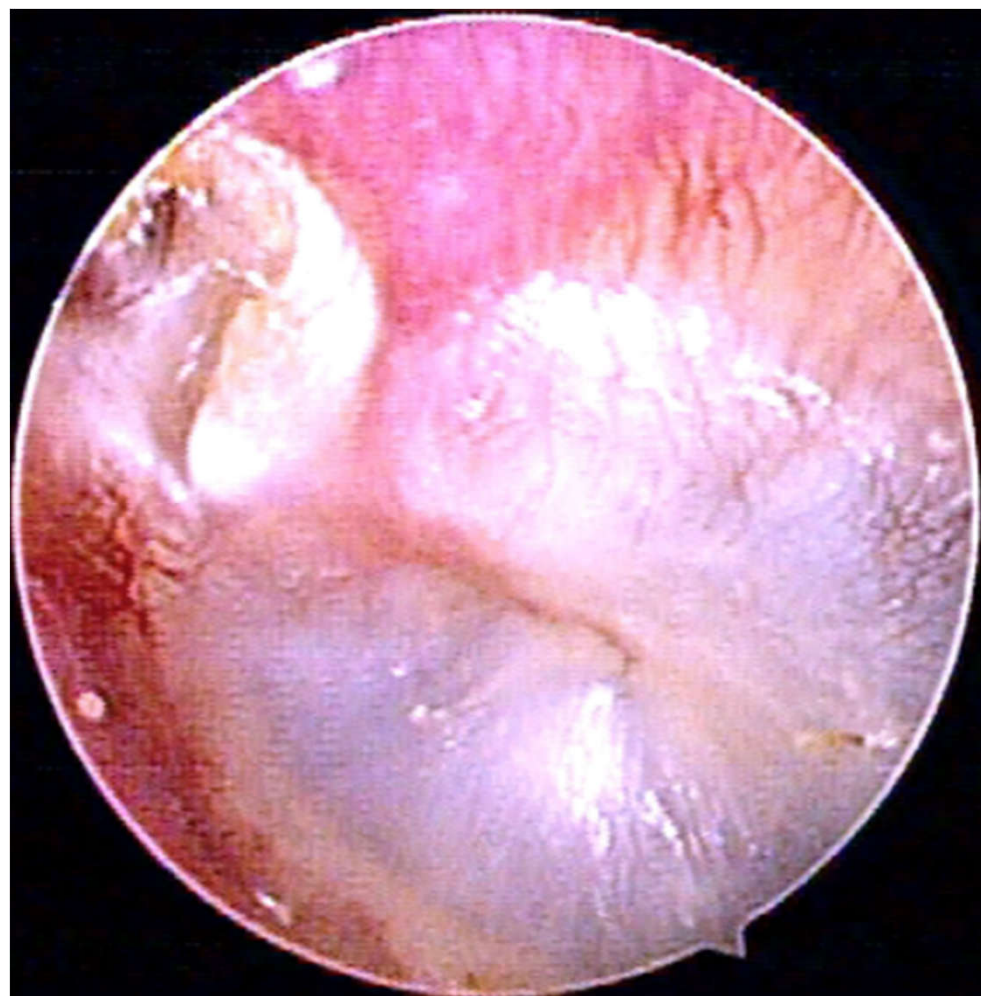
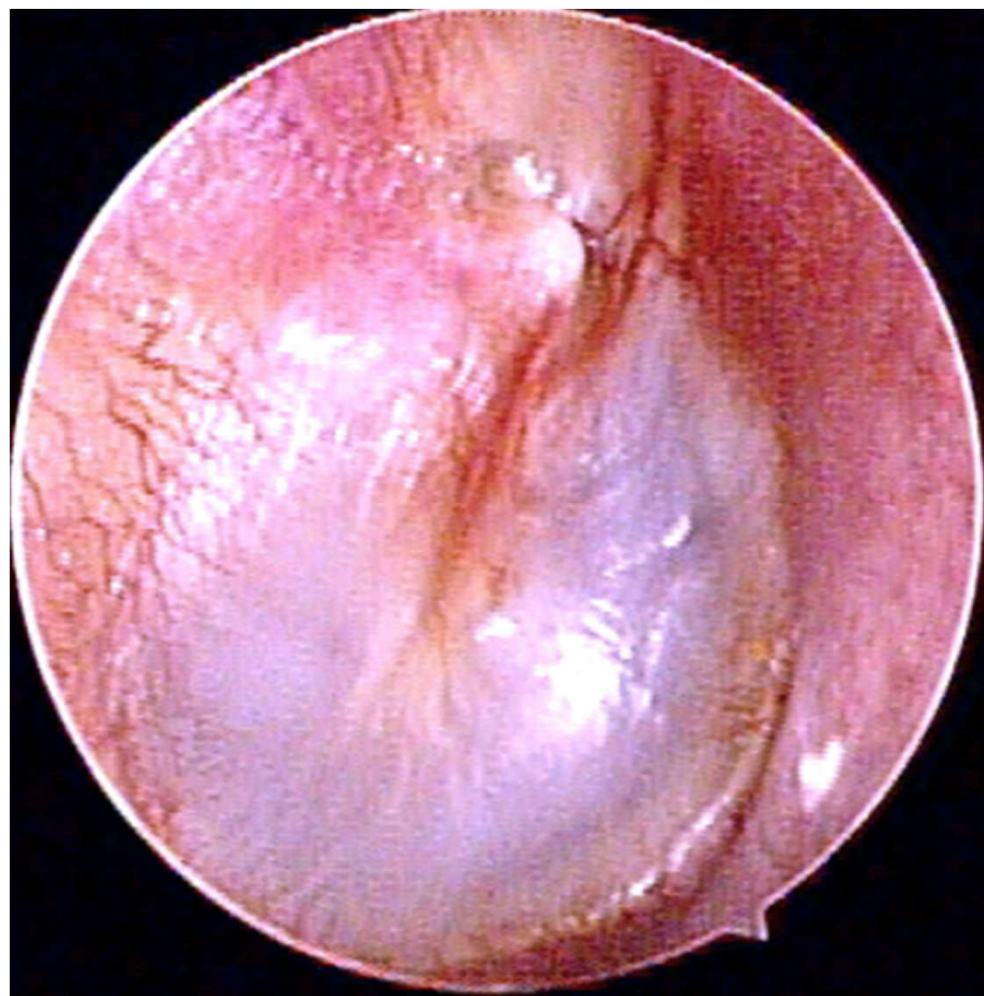
2. Quá trình bệnh lý:

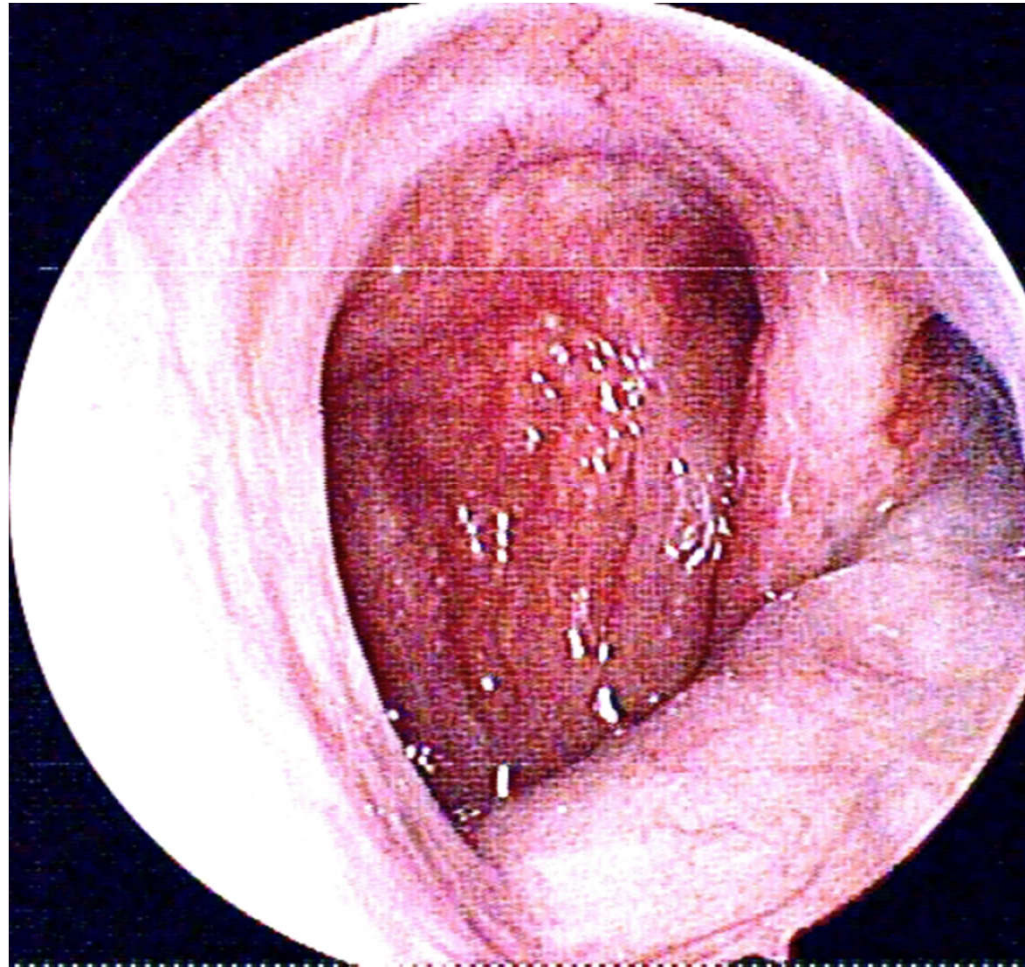
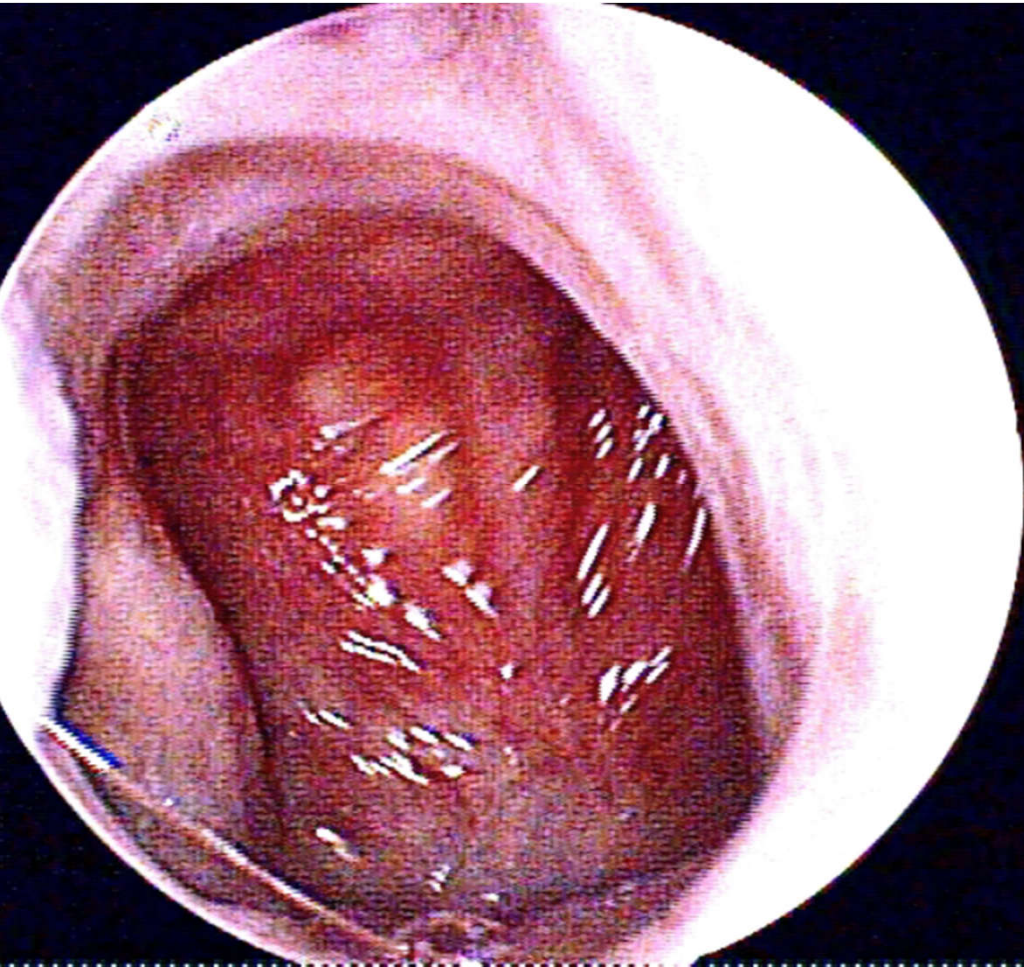
- 1 tuần : kêu lỵ bụp tai t tái lại / nhiều năm. Đau rát mũi họng, nhức sống mũi -> trán

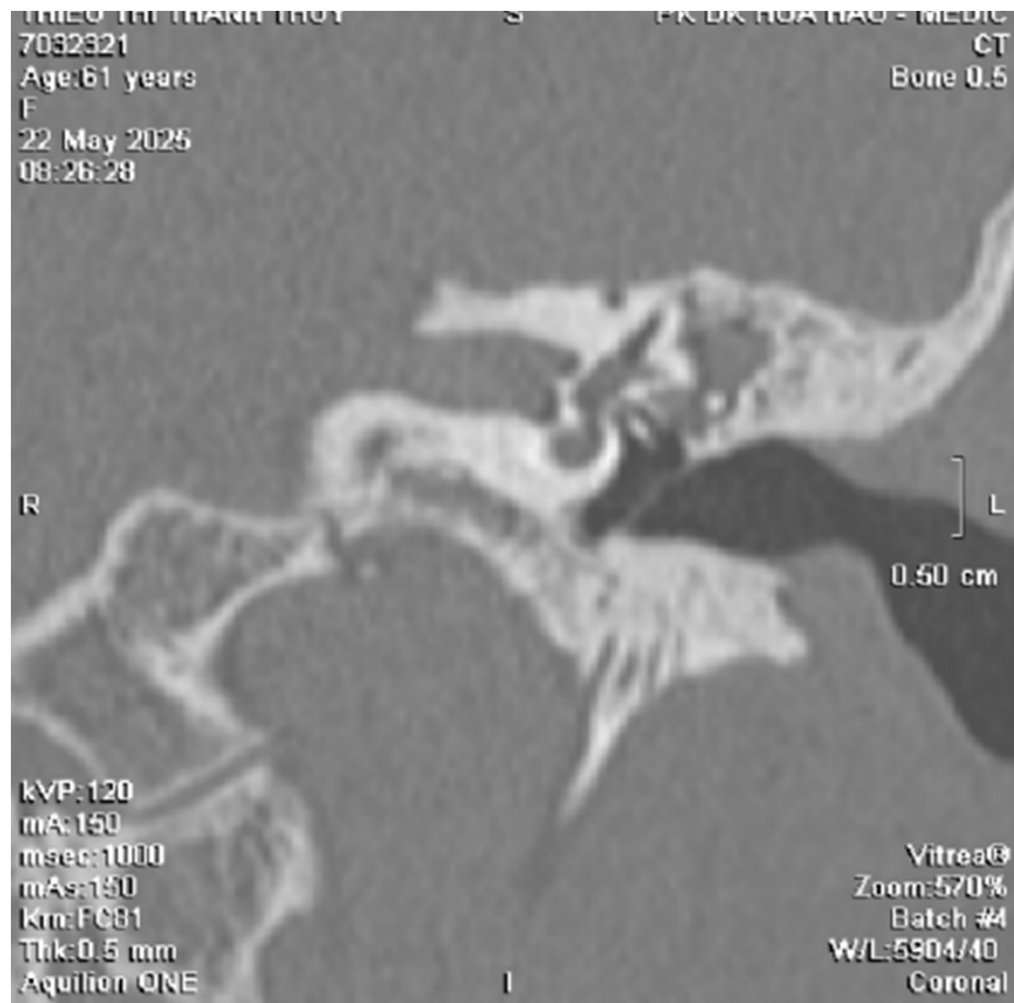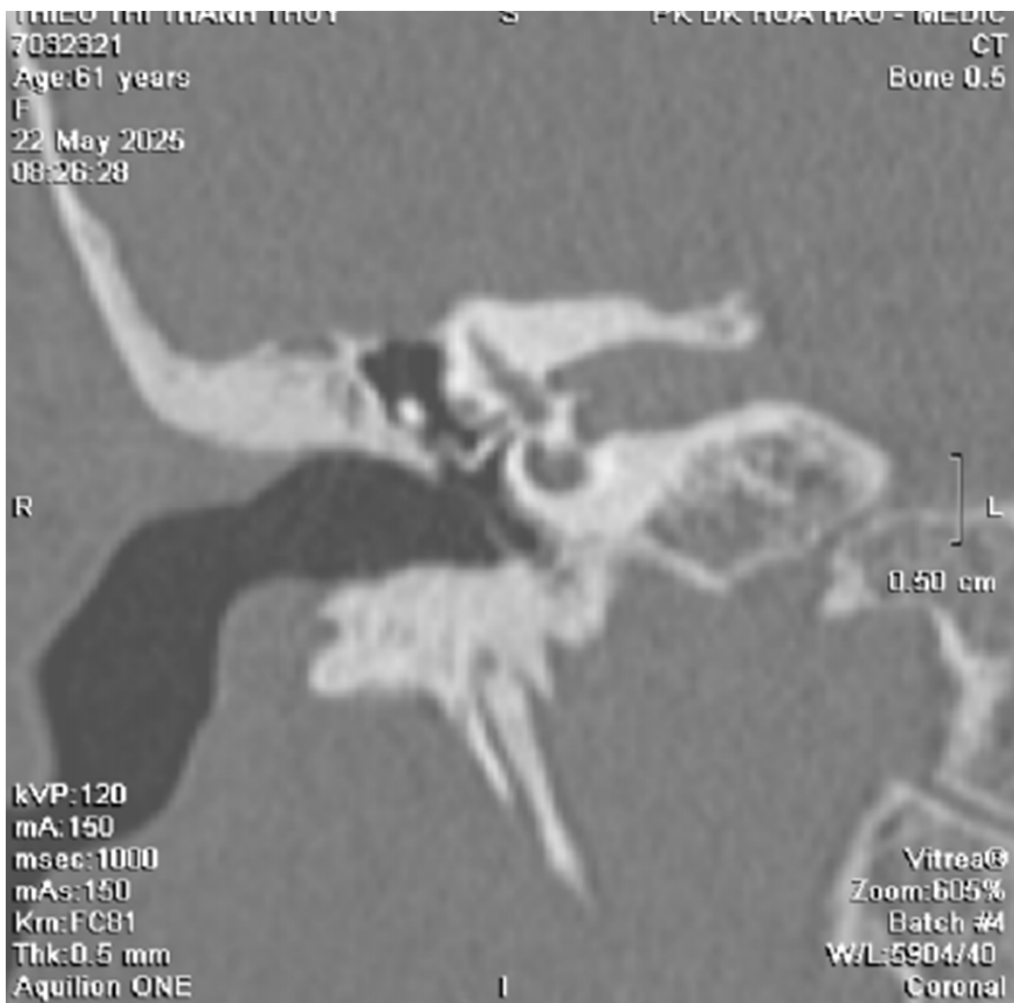3. Tiền sử bệnh:

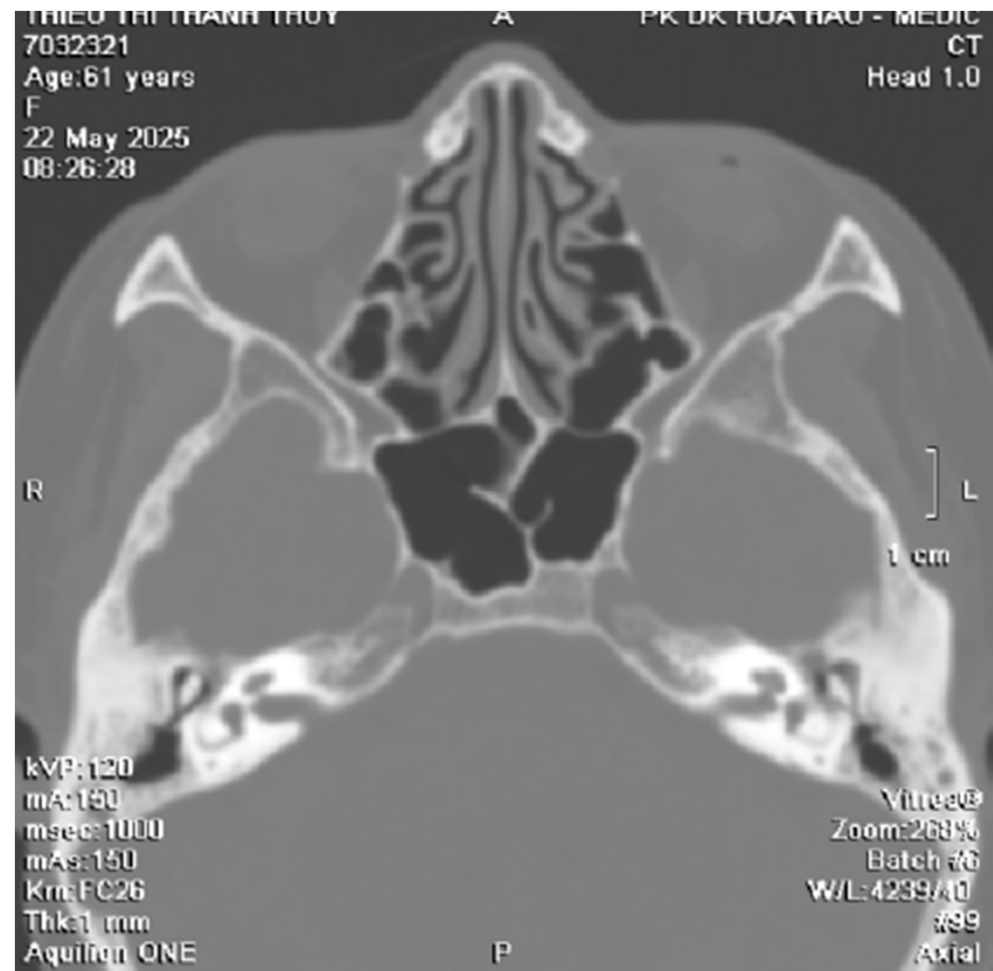
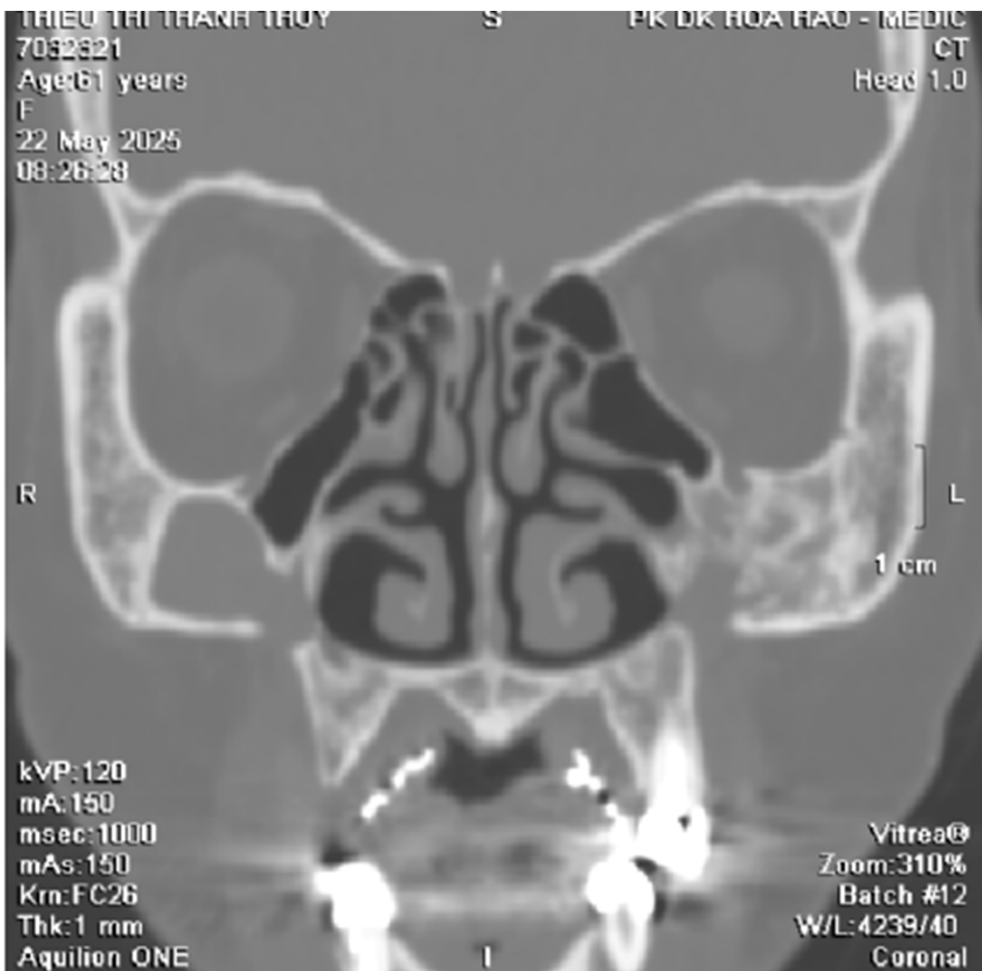- Mổ xoang hàm Caldwell –Luc # 40 năm











ĐẠI HỌC Y DƯỢC TP HCM  
BỆNH VIỆN ĐẠI HỌC Y DƯỢC TP HCM  
KHOA TAI MŨI HỌNG

CỘNG HÒA XÃ HỘI CHỦ NGHĨA VIỆT NAM  
Độc lập - Tự do - Hạnh phúc

MS: 01/BV01  
Mã Y Tế: 70143125061416  
Số hồ sơ: A11-0038700

## GIẤY RA VIỆN

- Họ tên người l [REDACTED]  
Giới tính: Nữ  
- Ngày/tháng/năm sinh: 25/03/1964 (Tuổi: 61)  
Nghề nghiệp: Bán buôn, bán lẻ  
- Dân tộc: Kinh  
- Điện thoại: 0916812812  
Mã số BHYT/ thẻ BHYT số: GD4919121689009  
Phân loại: Vượt tuyến  
- Địa chỉ: [REDACTED] phố Rạch Giá, Kiên Giang  
Ra viện lúc: 12 giờ 00 phút, ngày 19/06/2025  
- Vào viện lúc: 08 giờ 37 phút, ngày 17/06/2025  
- Chẩn đoán: Lỗm thượng nhĩ hai bên (T>P) + Cholesteatoma tai trái (H66 9)  
- Phương pháp điều trị: Phẫu thuật mở thượng nhĩ trái lấy túi cơ lỗm + lấp khuyết thượng nhĩ bằng sụn vành tai (J219)  
- Ghi chú:  
Nhóm máu: O, DƯƠNG  
Tình trạng ra viện: Đỡ, giảm  
Bác sĩ điều trị: ThS BS. Trần Thanh Tài  
Lời dặn: Uống thuốc theo toa  
Tái khám theo hẹn  
Dề nghị nghỉ dưỡng bệnh sau xuất viện 6 ngày, từ ngày 20/06/2025 đến ngày 25/06/2025.  
Tái khám: Bác sĩ: THS BS. TRẦN NGỌC TƯỜNG LINH (A15-133) Sáng thứ năm ngày: 26/06/2025  
Tại PHÒNG KHÁM TAI MŨI HỌNG

Ngày 19 tháng 06 năm 2025

TRƯỞNG PHÒNG KẾ HOẠCH TỔNG HỢP



Signature Valid



Ngày 19 tháng 06 năm 2025

TRƯỞNG KHOA

*[Handwritten Signature]*

Signature Valid



## Ca lâm sàng 2: BN nữ 60t

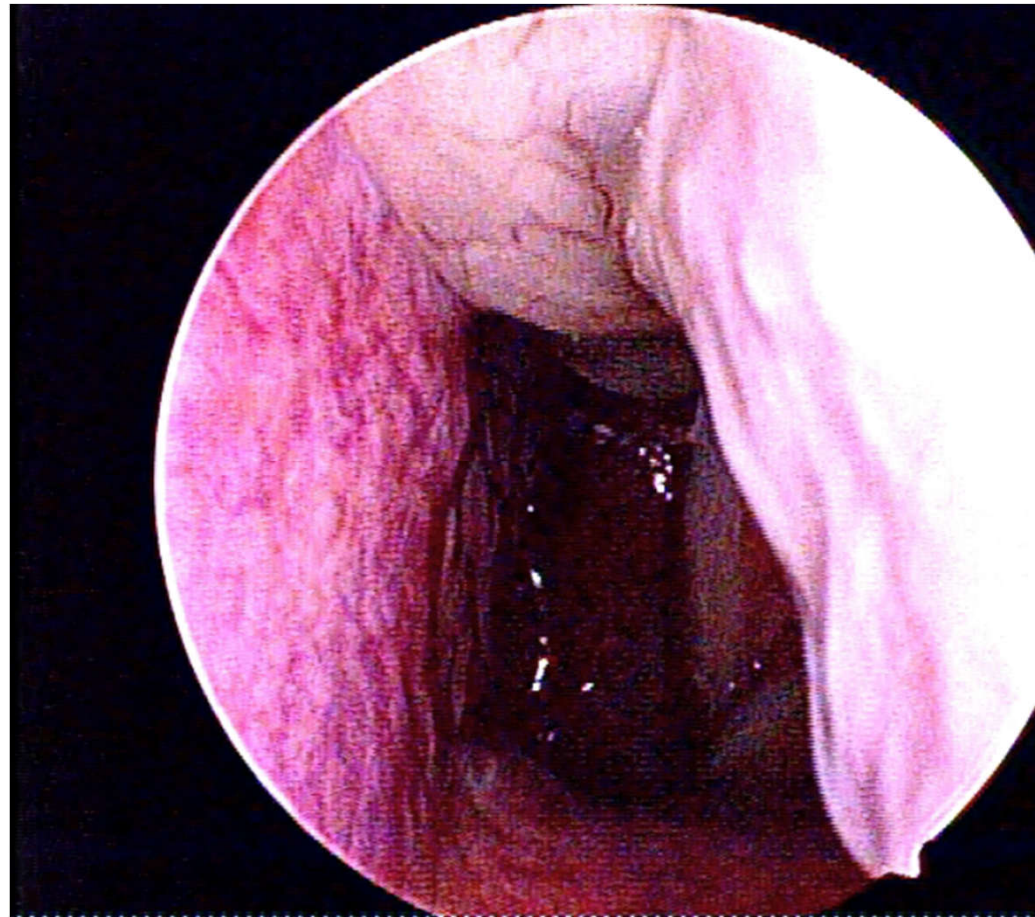
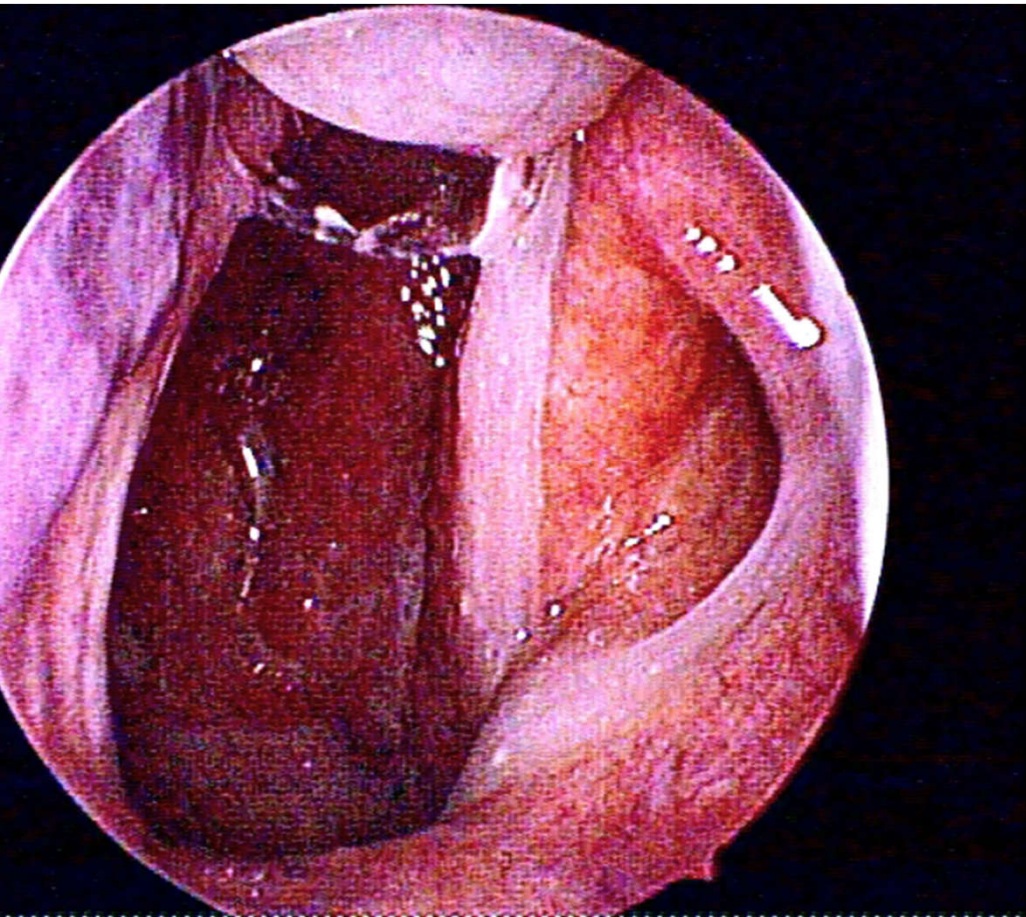
1. Lý do khám bệnh : đau cổ, chảy tai t tái lại

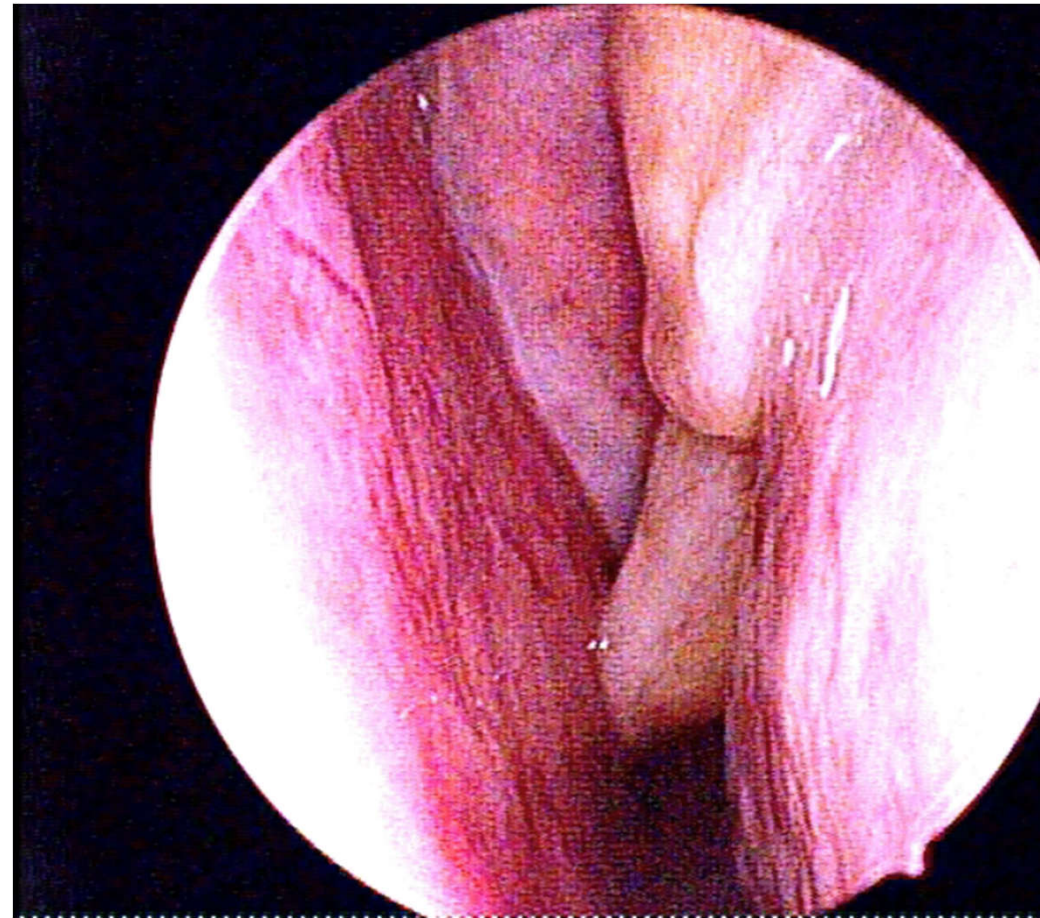
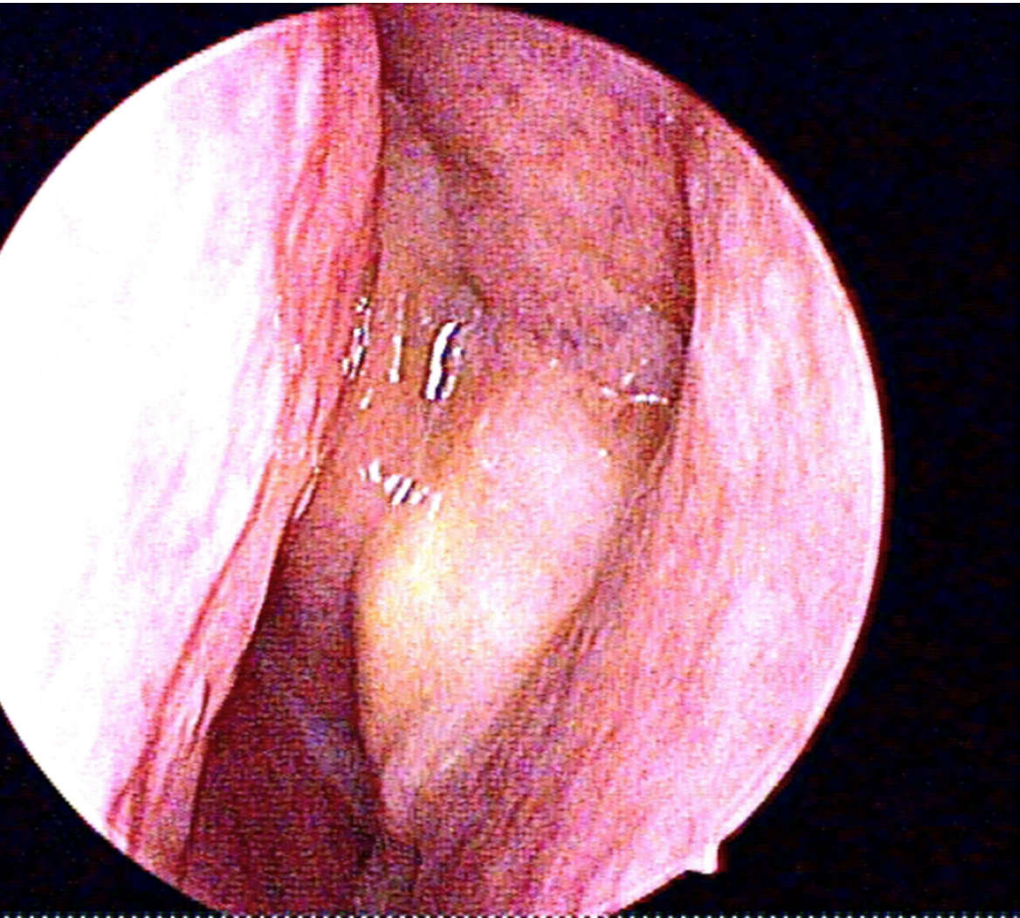
2. Quá trình bệnh lý:

- 2 tuần : đau cổ, ho khạc , ngứa mũi hắc hơi / lạnh tái lại nhiều năm, chảy tai t
- 3 tháng : nghe kém tai t , có những đợt chảy tai tái lại, hôi kèm ngứa tai t / tự hết, không đau tai, không ù tai, không nhức đầu, không chóng mặt, không dấu TKKT

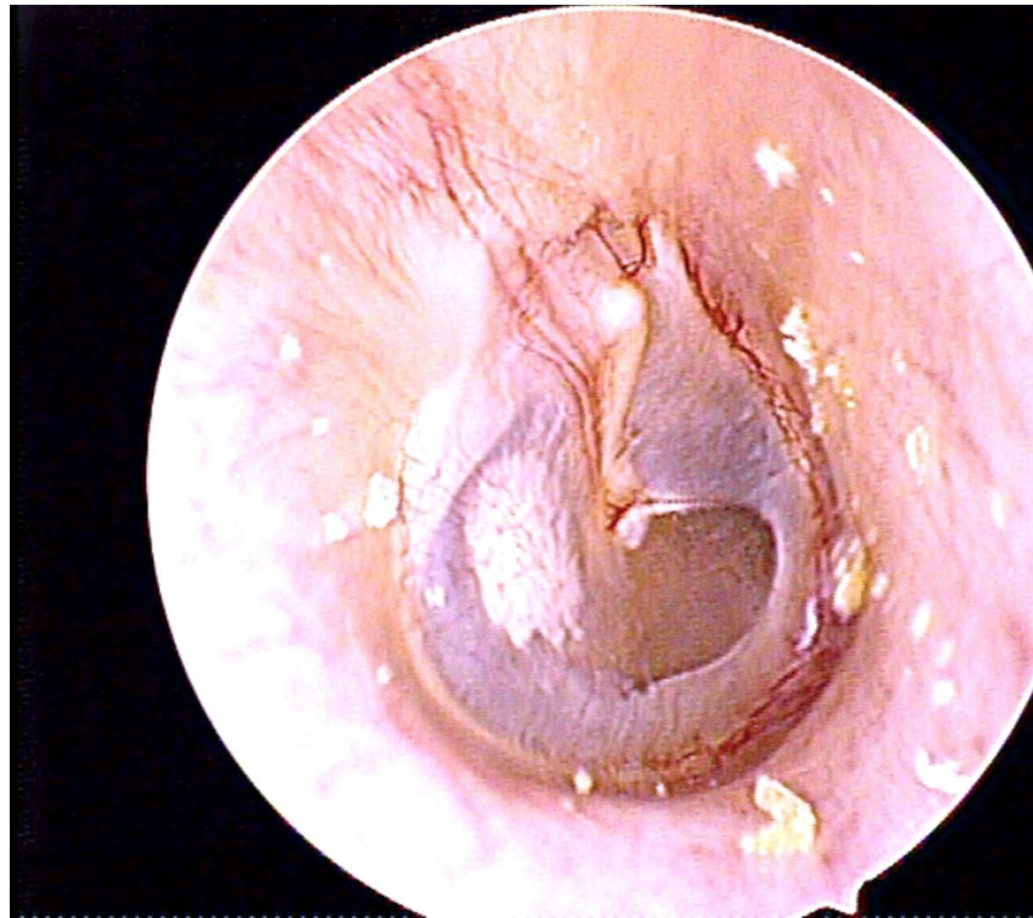
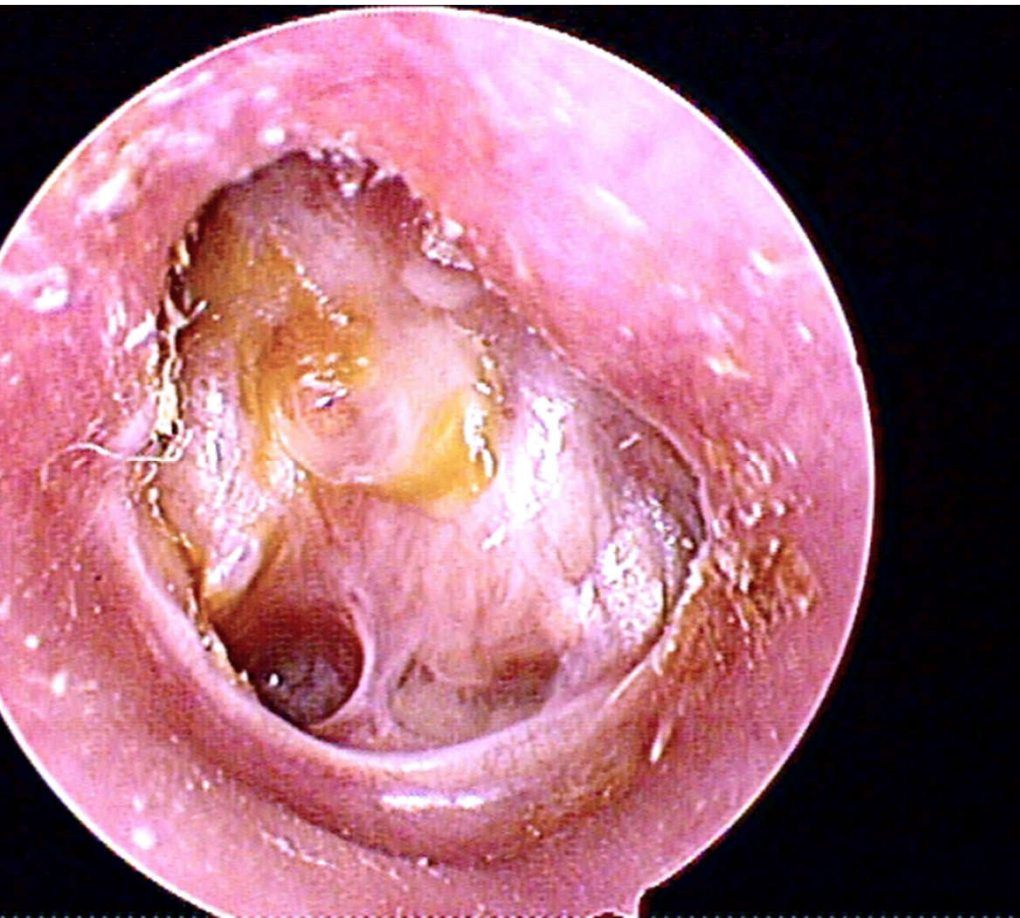
3. Tiền sử bệnh:

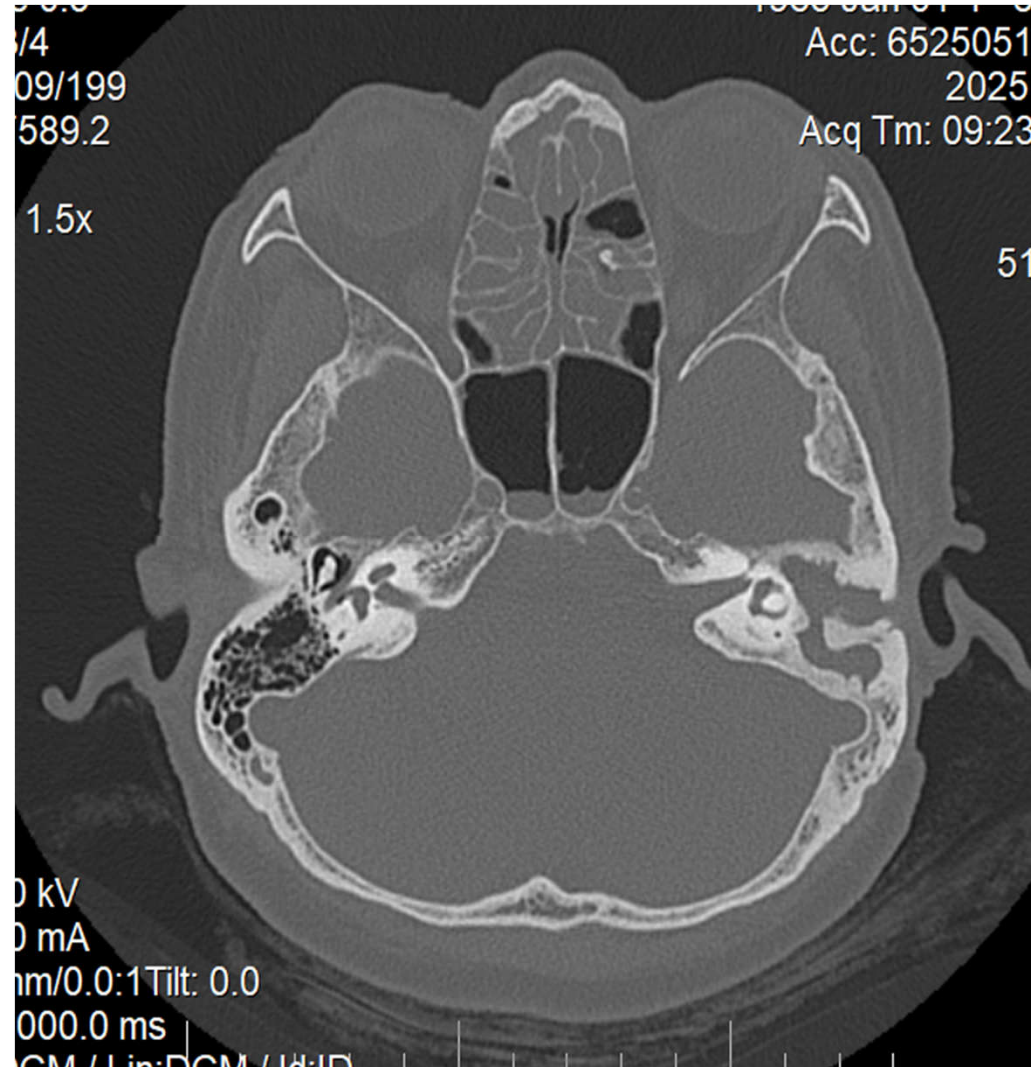
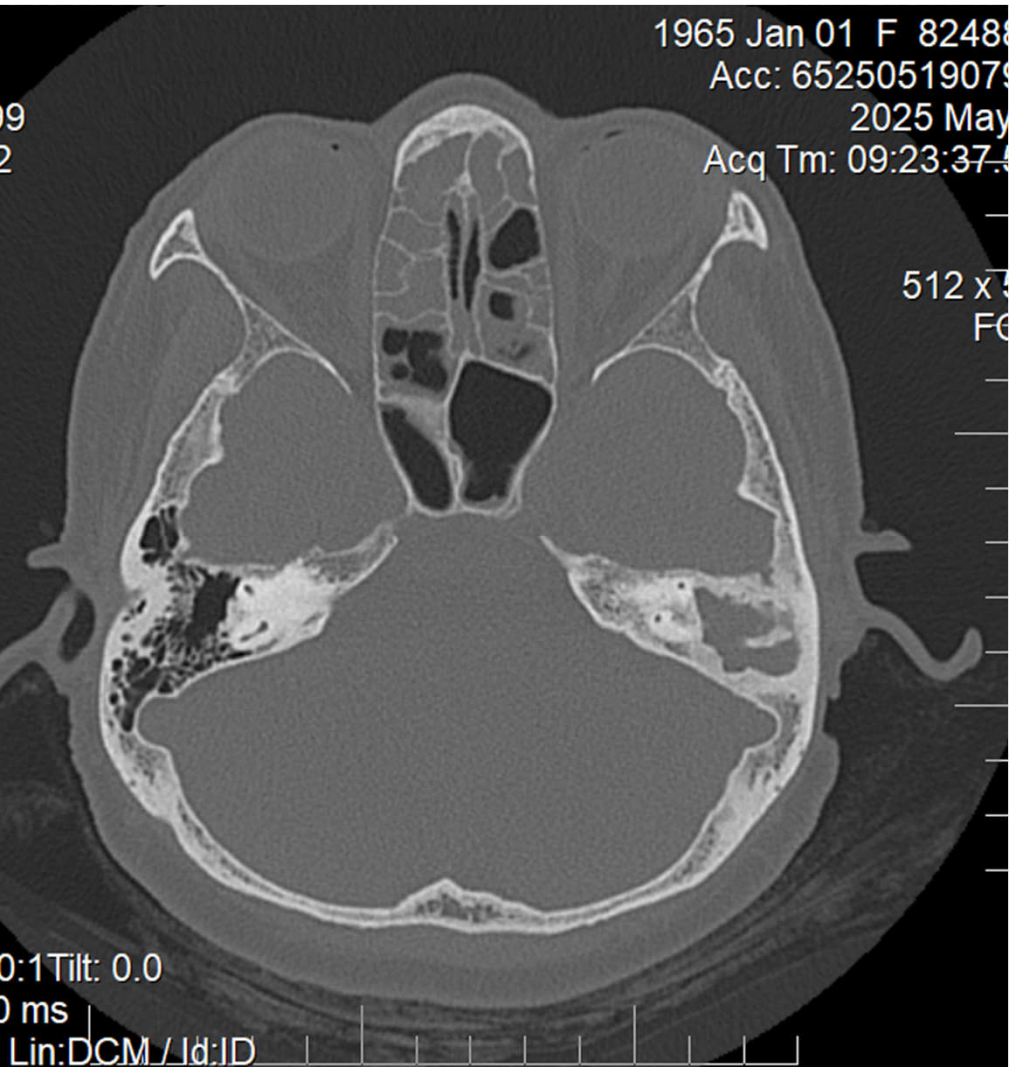
- Chảy tai t từ nhỏ, không ts phẫu thuật tai/ mũi xoang











# CT Xương thái dương tai trái

Ổng tai ngoài trống.

Khuyết xương chũm (T), tạo đường thông ra mô dưới da.

Thương tổn đậm độ mô mềm lấp đầy trong hang chũm, các khí bào chũm và hòm nhĩ (T). Có mảnh xương chết nhỏ #2mm trong hòm nhĩ (T).

Không thấy chuỗi xương con (T).

Tiền đình, ốc tai và các ống bán khuyên bình thường. Không thấy hình ảnh mất khoáng hóa hay tạo xương bất thường quanh cửa sổ bầu dục hay quanh ốc tai.

Không thấy hình ảnh hở các ống bán khuyên.

Hành tĩnh mạch cảnh trái cao và rộng.

SỞ Y TẾ TP. HỒ CHÍ MINH  
BỆNH VIỆN TAI MŨI HỌNG  
Khoa Tai - Tai Thần kinh

CỘNG HÒA XÃ HỘI CHỦ NGHĨA VIỆT NAM  
Độc lập - Tự do - Hạnh phúc

MS: 01/BV-01  
Số lưu trữ: 25.005413  
Mã Y tế: 701425. 25.005226

## GIẤY RA VIỆN

**BHYT KHÔNG CÓ  
GIẤY CHUYỂN VIỆN**

- Họ tên: [REDACTED]
- Ngày/tháng/năm sinh: 01/01/1965 (Tuổi: 60 Tuổi); Nam/Nữ: Nữ
- Dân tộc: Kinh Nghề nghiệp: Không có hoặc chưa có nghề nghiệp
- Mã số BHXH/Thẻ BHYT số: GD477772214101877076
- Địa chỉ: 34 Phan Bội Châu, Thị trấn Đất Đỏ, Huyện Long Đất, Tỉnh Bà Rịa - Vũng Tàu
- Vào viện lúc: 09 giờ 56 phút, ngày 22 tháng 05 năm 2025
- Ra viện lúc: 08 giờ 00 phút, ngày 27 tháng 05 năm 2025
- **Chẩn đoán:** Viêm tai xương chũm mạn tính [T] cholesteatoma [đã xuất ngoại sau tai]/ Viêm đa xoang
- **Phương pháp điều trị:** Phẫu thuật tiết căn xương chũm [T]
- **Ghi chú:** Uống hết thuốc tái khám tại phòng khám

Được nghỉ thêm 10 ngày (Mười ngày): từ ngày 27/05/2025 đến hết ngày 05/06/2025

Xin giấy chuyển BHYT khi tái khám

Ngày 27 tháng 05 năm 2025

GIÁM ĐỐC

Ngày 27 tháng 05 năm 2025

TRƯỞNG KHOA

# Dấu hiệu nghi ngờ / nội soi tai

Túi co lõm

Thủng rìa

Xói mòn xương

Nhiễm trùng chảy tai kéo dài

Bản đóng vảy trắng

Mô hạt viêm

Khối trắng trong tai giữa

