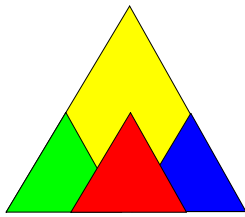


K GIÁP Ở TRẺ EM

CASE REPORT

Bs. Nguyễn Xuân Hoàng
Phòng Siêu Âm Medic



MEDIC

THÔNG TIN CHUNG

Chủ nhật, 5/4/2026, 06:00 (GMT+7)

Số ca ung thư tuyến giáp tăng nhanh nhất

Tỷ lệ mắc ung thư tuyến giáp gia tăng nhanh chóng, với tốc độ trung bình khoảng 10% mỗi năm, là một trong những mức tăng nhanh nhất trong các loại ung thư.

"Ung thư tuyến giáp đang trở thành một vấn đề nổi lên trong hệ thống y tế, không phải vì tỷ lệ tử vong cao, mà vì sự gia tăng nhanh chóng về số ca mắc và những thách thức trong quản lý hợp lý", TS Nguyễn Trọng Khoa, Phó Cục trưởng Cục Quản lý Khám, chữa bệnh (Bộ Y tế), cho biết tại hội thảo *Cập nhật phương pháp điều trị, đánh giá tổn thương do ung thư tuyến giáp và liệu pháp hormone*, hôm 4/4 tại Bệnh viện Đa khoa Hồng Ngọc.

Việt Nam ghi nhận khoảng 6.100–6.200 ca mắc mới [ung thư tuyến giáp](#), 850–900 trường hợp tử vong mỗi năm. Căn bệnh đứng trong top 10 ung thư phổ biến, đặc biệt ở nữ giới. Tỷ lệ nữ mắc bệnh cao gấp khoảng 3-4 lần nam giới.

Đặc biệt tỷ lệ mắc tăng nhanh trong 20 năm qua. Ví dụ tại TP.HCM, tăng từ 2,4 lên 7,5/100.000 dân (1996–2015), với tốc độ tăng trung bình khoảng 8,7%/năm. Mới nhất, tại Bệnh viện Ung Bướu TP HCM năm 2025, ung thư tuyến giáp chiếm 23% trong hơn 42.000 ca mới, tiếp theo là [ung thư vú](#) (18,1%).

"Đây là một trong những mức tăng nhanh nhất trong các loại ung thư", ông Khoa nói, thêm rằng khác với các ung thư như gan, phổi hay dạ dày, ung thư tuyến giáp có những đặc điểm rất đặc biệt. Tỷ lệ mắc tăng nhanh nhưng tử vong thấp, là ung thư có tiên lượng tốt nhất trong nhiều loại ung thư với tỷ lệ sống 5 năm trên 90% nếu phát hiện sớm.


[Trang chủ](#) [Các bệnh](#) [Chiến binh K](#) [Phục](#) →

Ung thư tuyến giáp ở tuổi 13

TP HCM– Trung, 13 tuổi, đau vùng họng, bác sĩ phát hiện hạch cứng ở cổ, kết quả sinh thiết ác tính.


Ngoài béo phì (nặng 103 kg, cao 1,76 m) và đau họng khoảng ba ngày, mọi sinh hoạt và ăn uống của Trung đều bình thường. Kết quả siêu âm tại Bệnh viện Đa khoa Tâm Anh TP HCM cho thấy khối u thùy trái tuyến giáp kích thước 3x2.5 cm, vôi hóa, bờ gồ ghề. Sát khí quản và vùng trên đòn hai bên có nhiều hạch sưng, hạch lớn nhất kích thước 2x1.2 cm, nghi di căn. Sinh thiết hạch bằng kim nhỏ cho kết quả ung thư tuyến giáp dạng nhú, di căn hạch cổ trái.

Gia đình không ai mắc ung thư tuyến giáp, Trung cũng không bị viêm giáp tự miễn, đột biến gene hay phơi nhiễm bức xạ vùng cổ. ThS.BS.CKI Huỳnh Bá Tấn, khoa Ngoại Ung bướu, Trung tâm Ung bướu, cho rằng Trung thừa cân có thể là yếu tố thúc đẩy ung thư tuyến giáp. ↑

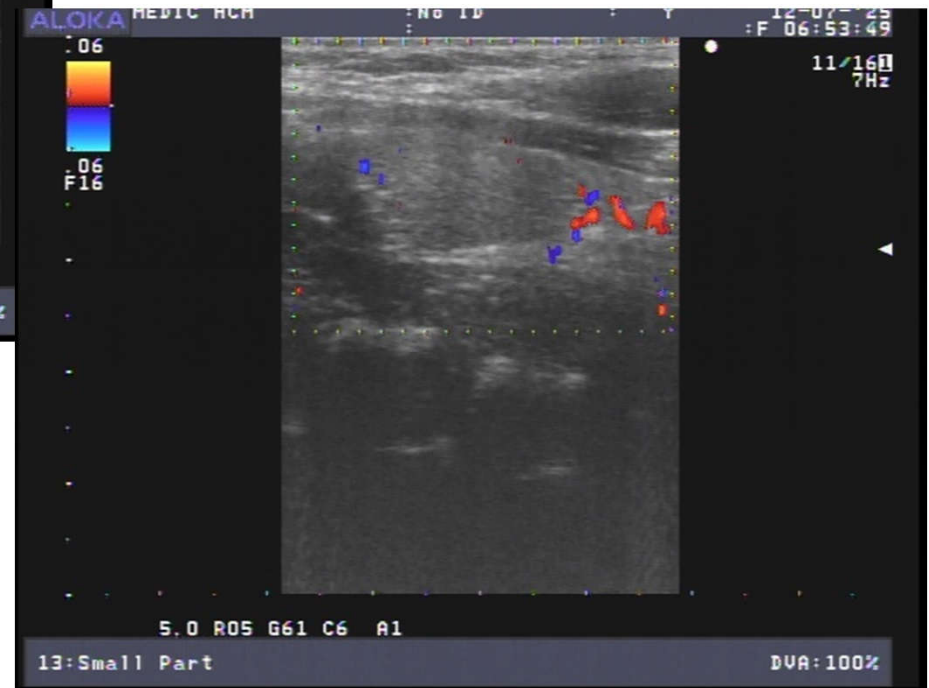
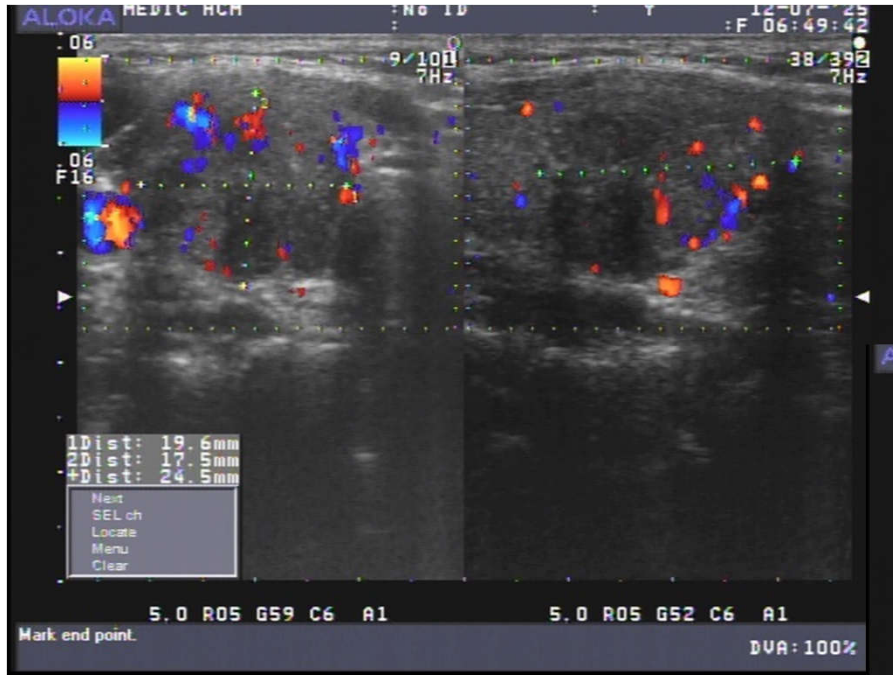


BỆNH ÁN

- Bệnh nhân nam, 11 tuổi, ở Đồng Nai, khám tuyến giáp ngày 12/07/2025
- Lý do đến khám: cổ to, tái khám nhân giáp thùy phải
- Bệnh sử: bệnh nhân phát hiện nhân giáp thùy phải cách 5 năm, tháng 6/2024 khám tại Medic siêu âm đánh giá nhân giáp TI-RADS 5, FNAC lành tính. Đợt này thấy cổ to → đến Medic tái khám PK tuyến giáp → Siêu âm tuyến giáp
- Tiền sử bản thân, gia đình: bình thường

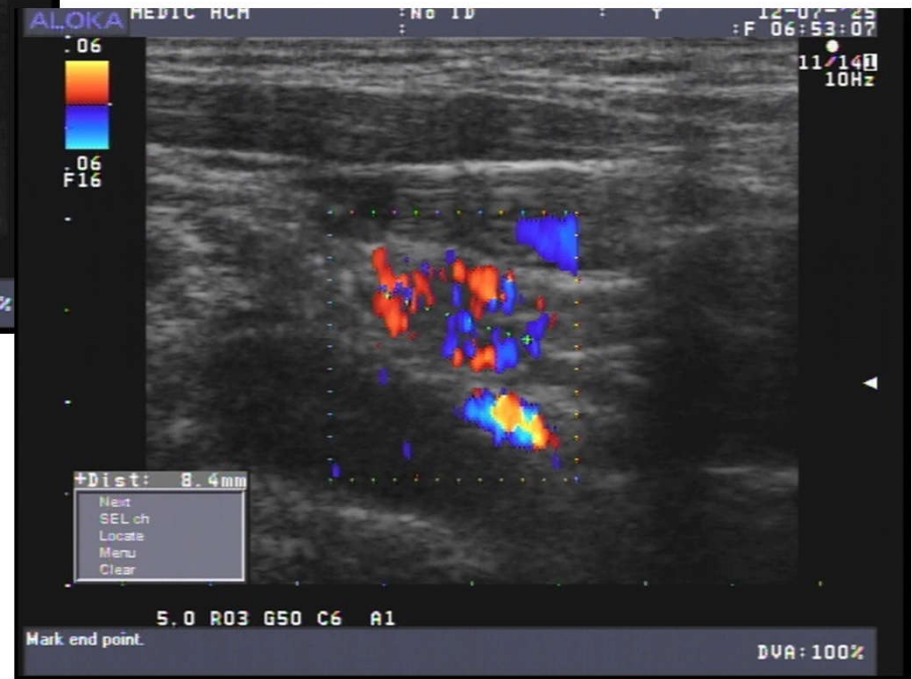
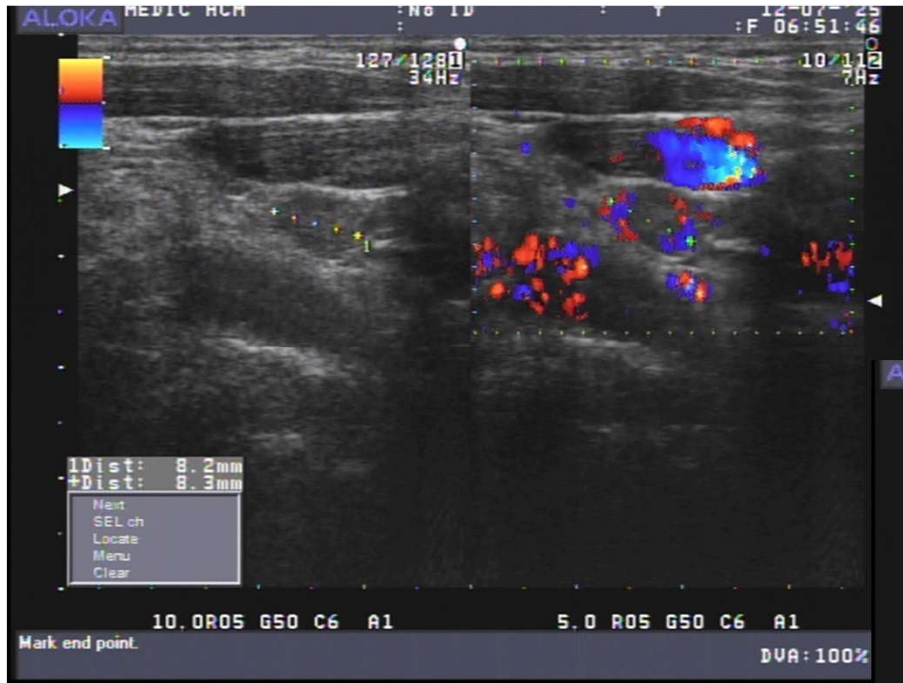


SIÊU ÂM (7/2025)





SIÊU ÂM (7/2025)





SIÊU ÂM (7/2025)



CÔNG TY TNHH Y TẾ HÒA HẢO - PHÒNG KHÁM DA KHOA
(Tên cũ: TRUNG TÂM CHẨN ĐOÁN Y KHOA - MEDIC)
254 Hòa Hảo, P.Vườn Lài, TP. Hồ Chí Minh
ĐT: 028.39270284 - 028.39272136, Mail: hoahao254@medic.com.vn

Tìm và tải app "Medic Hoa Hao"
để đăng kí khám và xem kết quả
khám nhanh hơn

QRCode kết quả

(Qr code kết quả chứa bệnh án của quý khách. Medic không chịu trách nhiệm nếu quý khách cung cấp cho người khác.)



*61928.

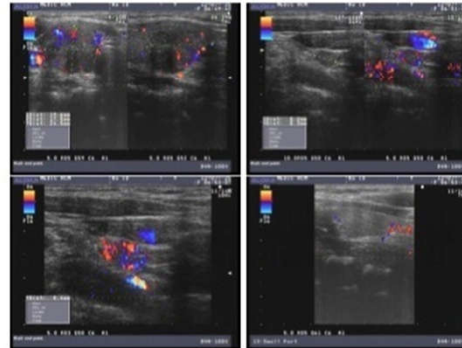
Khoa : SIÊU ÂM TỔNG QUÁT - Phòng 22
Máy: ALOKA -ProSound SSD4000

KẾT QUẢ SIÊU ÂM MÀU

ID : 6192 Ngày ĐK: 12/07/2025 06:22 11 tuổi Nam
Họ và tên :
Địa chỉ :
Chẩn đoán sơ bộ : KT
BS chỉ định : BV chỉ định : MEDIC

VÙNG KHẢO SÁT : SIÊU ÂM VÙNG CỔ

- TUYẾN GIÁP: kích thước bình thường, nền giáp cấu trúc echo dày, đồng nhất, phân bố mạch máu bình thường.
- THỦY (P) CÓ NHÂN ĐẶC ECHO KÉM, KT= 17X19X24MM, VÔI HÓA, BỜ KÉM ĐỀU, TRỤC CÒN NGANG
- HẠCH CỔ: CẠNH BÓ MẠCH CẢNH CÓ HẠCH ECHO DÀY KT # 8MM, RÓN HẠCH KHÔNG THẬT RÕ
- TUYẾN MANG TAI, DƯỚI HẰM, DƯỚI LUỖI: bình thường.
- PHÂN MỀM CỔ (Da, mô dưới da, cân cơ), THỰC QUẢN CỔ: chưa thấy bất thường.




KẾT LUẬN: NHÂN GIÁP LỚN THỦY PHẢI TĂNG KÍCH THƯỚC SO VỚI LẦN KHÁM TRƯỚC (ACR-TIRADS 4--5 # 7--8 ĐIỂM) - HẠCH CẠNH BÓ MẠCH CẢNH PHẢI KHÔNG ĐIỂN HÌNH HẠCH VIÊM

Đề nghị: FNAC NHÂN GIÁP THỦY PHẢI

Tp. Hồ Chí Minh, ngày 12/07/2025 06:42
(Bác sĩ đã ký)

Bs. Nguyễn Xuân Hoàng



XÉT NGHIỆM (7/2025)



CÔNG TY TNHH Y TẾ HÒA HẢO
PHÒNG KHÁM ĐA KHOA
KHOA XÉT NGHIỆM (MEDIC - LAB)
Hotline: (823) 3834 9999
254 Hòa Hảo - P.4 - Q.10 - TP.HCM
Tel: (028) 7907 7584 (từ 8h-18h)
Email: hoahao@mediclab.com
www.medic-lab.com / www.medic-lab.com.vn

PID: 61928 S.T.T.: 100071
Ngày giờ đăng ký: 05:55:26 20/07/2025
Ngày giờ lấy mẫu: 05:58:00 20/07/2025
Ngày giờ nhận mẫu: 06:01:00 20/07/2025
PHIẾU KẾT QUẢ XÉT NGHIỆM
(BM.KQ.22.1 - Ngày ban hành BM: 01/05/2024 - Phiên bản: 1.0)

Họ tên:
Ngày tháng năm sinh: 2014
Số CCCD/Hộ chiếu:
Địa chỉ:
Đơn vị: Medic
Nơi lấy mẫu: Tầng trệt
Loại mẫu: Máu

Phái: Nam
Quốc tịch:
ĐT

BS yêu cầu:
Tình trạng mẫu: Đạt

TÊN XÉT NGHIỆM	KẾT QUẢ	KHOẢNG THAM CHIẾU	MÃ QT
I. MIỄN DỊCH - IMMUNOLOGY			
Anti Thyroglobulin ²	23.10	(< 115 UI/mL)	QTMD125
Thyroglobulin (TG) ²	92.20 H	(3.5 - 77 ng/mL)	QTMD191

Thời gian duyệt: 06:33:55 20/07/2025
Người duyệt: DS.Phan Thị Thu Hồng

In lần 1: 06:33:59 20/07/2025
Trưởng khoa xét nghiệm
toàn
ThS. Bs. Nguyễn Bảo Toàn


* Đây là kết quả dạng số trả tự động từ hệ thống Medic. Bản giấy, khoa Xét nghiệm đã ký trả bệnh nhân
Mã QR phía trên chứa bệnh án của quý khách. Medic không chịu trách nhiệm nếu quý khách cung cấp cho người khác.

Lấy máu tại nhà:
0707 032 052

THỜI GIAN TRẢ KẾT QUẢ TRONG VÒNG:
- 70 Phút cho xét nghiệm thường qui (Sinh hóa, huyết học...)
- 100 Phút cho các xét nghiệm thường qui + miễn dịch
H: High - L: Low

1. Xét nghiệm đã được công nhận ISO 15189:2022
2. Xét nghiệm đã tham gia ngoại kiểm
3. (*) KQ đã kiểm tra lần 2 / (**) KQ bảo động
4. KQ chỉ có giá trị trên mẫu xét nghiệm hiện tại

Số trang: 1/1



GIẢI PHẪU BỆNH (7/2025)



CÔNG TY TNHH Y TẾ HOA HẢO - PHÒNG KHÁM ĐA KHOA
(Tên cũ: TRUNG TÂM CHẨN ĐOÁN Y KHOA - MEDIC)
254 Hoa Hảo, KP11, P.Vườn Lài, TP. Hồ Chí Minh
ĐT: 028.39270284 - 028.39272136, Mail: hoahao254@medic.com.vn

Tim và tải app "Medic Hoa Hao"
để đăng kí khám và xem kết quả
khám nhanh hơn

(QR code kết quả chữa bệnh an của quý khách. Medic không chịu trách nhiệm nếu quý khách cung cấp QR code cho người khác.)



PHIẾU CHẨN ĐOÁN TẾ BÀO HỌC

MS : **C2025004791**

Bệnh nhân : **61928** / 2014 Nam

Địa chỉ :

Bác sĩ : BS CK 2 NGUYỄN TUẤN CƯỜNG / BS. Phó Bệnh viện : CTTNHHYT HOA HẢO

Chẩn đoán sơ bộ : Nhân thùy phải giáp nghi ngờ TIRADS 4

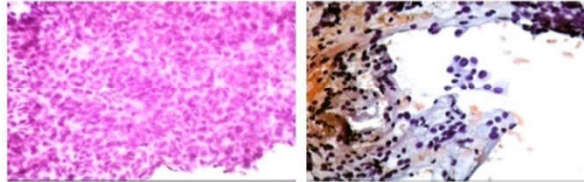
Ngày nhận mẫu : 12/07/2025 Ngày trả KQ: 14/07/2025

CHẤT THỦ : Tế bào học qua chọc hút bằng kim ở tổn thương của tuyến giáp.

ĐẶC ĐIỂM TẾ BÀO :


Mẫu thử có nhiều tế bào biểu mô tuyến giáp tăng sản. Có tế bào có nhân không điển hình, nhiều bào tương, xếp thành đám tuyến, có chỗ tạo nhú, nhưng không có nhú 3 chiều.

KẾT LUẬN : NGHI NGỜ CARCINÔM TUYẾN GIÁP DẠNG NHÚ
PHÂN LOẠI THEO HỆ THỐNG BETHESDA: NHÓM V

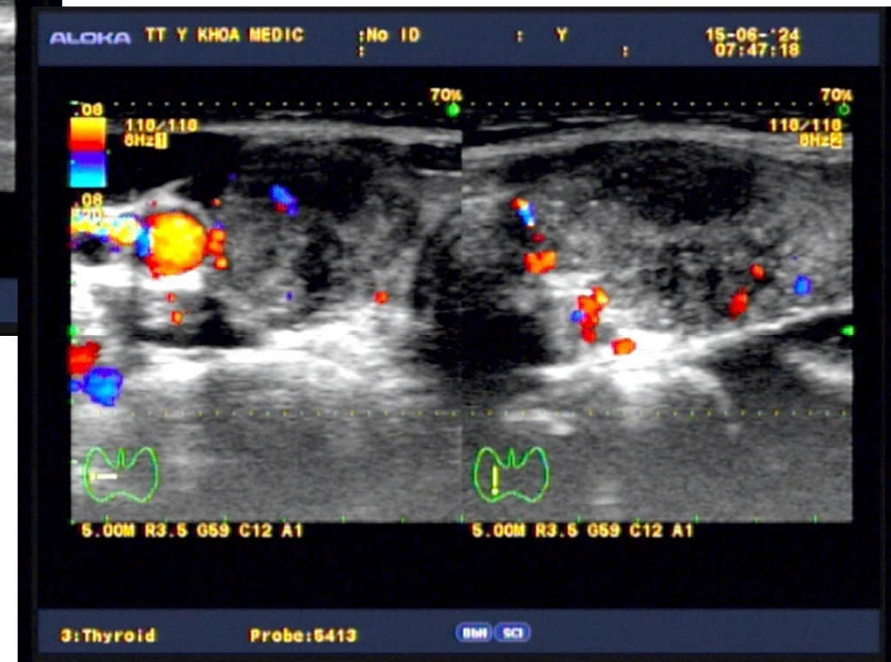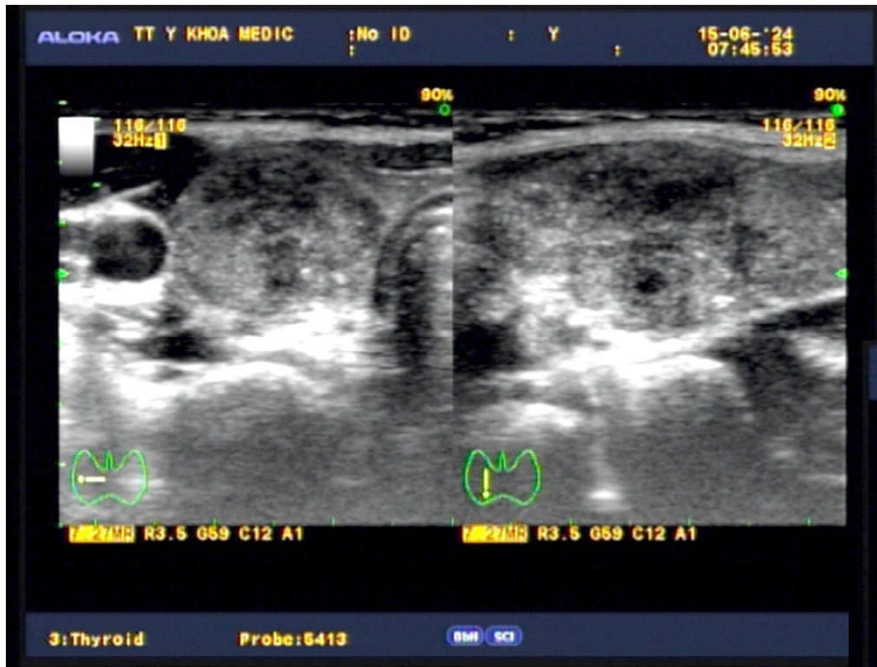


Tp. Hồ Chí Minh, ngày 12/07/2025


GS BS. Nguyễn Sào Trung



SIÊU ÂM (6/2024)





SIÊU ÂM (6/2024)



CÔNG TY TNHH Y TẾ HÒA HẢO - PHÒNG KHÁM ĐA KHOA
(Tên cũ: TRUNG TÂM CHẨN ĐOÁN Y KHOA - MEDIC)
254 Hòa Hảo, P. Vườn Lài, TP. Hồ Chí Minh
ĐT: 028.39270284 - 028.39272136, Mail: hoahao254@medic.com.vn

Tim và tải app "Medic Hoa Hao"
để đăng kí khám và xem kết quả
khám nhanh hơn

QRCode kết quả

(Qr code kết quả chứa bệnh án của quý khách. Medic không chịu trách nhiệm nếu quý khách cung cấp cho người khác.)



*61928

Khoa : Siêu Âm Tuyến Giáp - Phòng 1

Máy: ALOKA -ProSound α6

KẾT QUẢ SIÊU ÂM MÀU

ID : **61928** Ngày ĐK: 15/06/2024 07:54
Họ và tên : : **10 tuổi Nam**
Địa chỉ : :
Chẩn đoán sơ bộ : KT
BS chỉ định : BV chỉ định : MD

VÙNG KHẢO SÁT : SIÊU ÂM VÙNG CỔ

***TUYẾN**

GIÁP CÓ ĐỘ HỒI ÂM DÀY, MẬT ĐỘ MẠCH MÁU TRONG NHU MÔ GIÁP BÌNH THƯỜNG

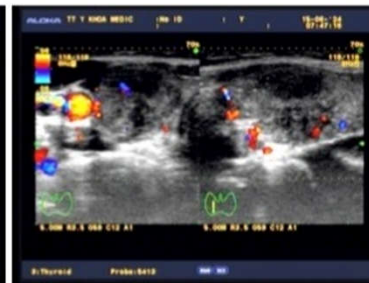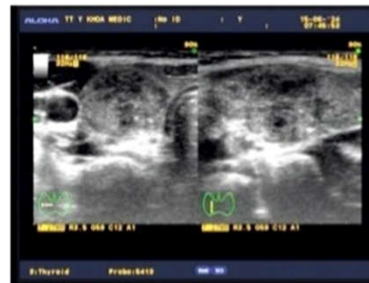
- THỤY PHẢI : LỚN, CHIẾM 1/3 DƯỚI THỤY PHẢI LÀ MỘT NHÂN ĐẶC KT 17 X 15 X 20mm, V= 2.6cc, NHÂN CÓ ĐỘ HỒI ÂM KÉM KHÔNG ĐỒNG NHẤT, GIỚI HẠN KHÔNG RÕ RÀNG, CẤU TRÚC HỒI ÂM HỖN HỢP, CÓ THỂ CÓ VI VÔI Ở TRONG NHÂN, CÓ ÍT MẠCH MÁU Ở TRONG NHÂN.

- THỤY TRÁI : CẤU TRÚC HỒI ÂM ĐỒNG NHẤT

- HẠCH CỔ : DỌC CƠ SCM HAI BÊN CÓ NHIỀU HẠCH BẠCH HUYẾT DẠNG VIÊM, CÒN RỖN HẠCH KT 8mm - 10mm.

- ĐỘNG MẠCH CẢNH HAI BÊN BÌNH THƯỜNG


- TUYẾN DƯỚI HÂM, TUYẾN MANG TAI HAI BÊN BÌNH THƯỜNG.



KẾT LUẬN: NHÂN THỤY PHẢI TUYẾN GIÁP ACR TIRADS 5 - HẠCH CỔ HAI BÊN DẠNG VIÊM


Đề nghị:

Tp. Hồ Chí Minh, ngày 15/06/2024 07:54
(Bác sĩ đã ký)




GIẢI PHẪU BỆNH (6/2024)

- PHÌNH GIÁP (ADENOMATOUS GOITRE)
- PHÂN LOẠI THEO HỆ THỐNG BETHESDA: NHÓM 2



CHẨN ĐOÁN - ĐIỀU TRỊ

- Chẩn đoán: bướu ác tuyến giáp thùy (P)
- Bệnh nhi được mổ cắt toàn bộ tuyến giáp và nạo vét hạch cổ nhóm VI tại BV nhi đồng 1 ngày 28/7/2025
- Xạ trị đợt 1 vào tháng 9/2025 tại bệnh viện ung bướu
- Dự kiến xạ trị đợt 2 vào tháng 6/2026



CHẨN ĐOÁN - ĐIỀU TRỊ

KẾT QUẢ SINH THIẾT

Người nhận: Nhật Dung dịch định hình: Tươi Lúc: 10,45 Ngày: 28/07/2025

1. NHẬN XÉT ĐẠI THỂ:
1 mô máu nâu đỏ được 2.5 x 2 x 1.5cm, A-1(1) B-1(1)c
Thực hiện các xét nghiệm:
1) Xét nghiệm sinh thiết tức thì bằng cắt lạnh

2. NHẬN XÉT VI THỂ:
Nhập kết quả: Nhi
U hiện diện các nhú có trục liên kết mạch máu phủ tế bào trụ có nhân tròn sáng có khía. Mô đệm có nhiều psammoma body (thể cát). U giới hạn rõ với mô tuyến giáp xung quanh. Bờ phẫu thuật còn tế bào u.

CHẨN ĐOÁN GIẢI PHẪU BỆNH:
Carcinom tuyến giáp dạng nhú (Papillary thyroid carcinoma)
Bờ phẫu thuật còn tế bào u.

11:15 ngày 28 tháng 07 năm 2025

BÁC SĨ LÂM SÀNG BÁC SĨ HỘI CHẨN TRƯỞNG KHOA GIẢI PHẪU BỆNH

BS. *Châu Thìn*
059513/HCM-CCHN

BS. *Trịnh Đình Thế Nguyễn*
013478/HCM-CCHN

Trang 2/2

THÀNH PHỐ HỒ CHÍ MINH CỘNG HÒA XÃ HỘI CHỦ NGHĨA VIỆT NAM
BỆNH VIỆN NHI ĐỒNG 1 Độc lập - Tự do - Hạnh phúc

MIS: 02/ BV-01
Số hồ sơ: 216/65/25
Số: 79 /GRV

GIẤY RA VIỆN

- Họ tên người bệnh: [redacted]
- Ngày/tháng/năm sinh: 02/02/2014 ; Giới tính: Nam
- Dân tộc: **Kinh ; Nghề nghiệp:
- Đối tượng: BHYT ĐỪNG TUYẾN
- Mã số BHXH/Thẻ BHYT số: HS47575241342
- Số CCCD/ Định danh cá nhân/ Hộ chiếu: ; Ngày cấp:
- Địa chỉ: KHÔNG TỬ Phường Long Khánh, Đồng Nai
- Vào viện lúc: 08:35, ngày 20/07/2025 ; Ra viện lúc: 15:00, ngày 01/08/2025

- Chẩn đoán: Bướu ác tuyến giáp (PTC thùy phải tuyến giáp di căn hạch cổ nhóm VI) - C73;
- Phương pháp điều trị: Cắt toàn bộ tuyến giáp + nạo hạch cổ nhóm VI
Ghi chú: Chuyển bệnh viện Ung bướu điều trị tiếp
Họ tên cha: VŨ ĐỨC [redacted]
Họ tên mẹ: NGUYỄN THỊ NGỌC [redacted]

ĐÃ KIỂM TRA


Ngày 01 tháng 08 năm 2025
T. Q. *Giám đốc bệnh viện*
PHÒNG KẾ HOẠCH TỔNG HỢP

GIÁM ĐỐC

Ngày 01 tháng 08 năm 2025
Bác sĩ Trưởng Khoa
BÁC SĨ TRƯỞNG KHOA

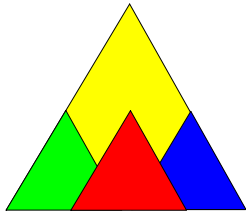
BỆNH VIỆN NHI ĐỒNG 1
009548/HCM-CCHN

Nguyễn Thanh Hùng
Đinh Việt Hùng
008897/HCM-CCHN
01/08/2025 08:59



BÀI HỌC KINH NGHIỆM

- K giáp có thể gặp ở lứa tuổi trẻ em nên nếu được nên tầm soát sớm bằng siêu âm
- Khi siêu âm đánh giá có độ nghi ngờ ác tính cao nếu FNAC (-) nên theo dõi sát / FNAC lần 2
- Đánh giá hạch cổ: rất quan trọng nếu siêu âm nghi ngờ nhân giáp ác tính



MEDIC



THANK YOU!!!