


# **Ứng dụng CT-ECV: Xu hướng mới trong đánh giá đặc tính mô cơ tim**


**(CT-ECV Application: A New Trend in Myocardial Tissue  
Characterization)**

**BS CK II. Nguyễn Xuân Trình,  
Khoa Tim Mạch – Trung Tâm Y Khoa Medic**



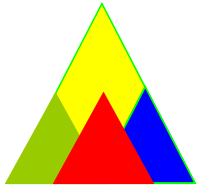
# MỞ ĐẦU

- Xơ hóa cơ tim là những thay đổi mô học cuối cùng thường gặp của nhiều bệnh lý tim mạch
- Tiêu chuẩn tham chiếu để định lượng xơ hóa cơ tim là sinh thiết nội mạc nội tim xâm lấn với các rủi ro thủ tục vốn có và khả năng xảy ra lỗi lấy mẫu vì chỉ có thể đánh giá một phần nhỏ cơ tim .



# MỞ ĐẦU

- Do đó, định lượng ECV cơ tim không xâm lấn ngày càng được quan tâm trong thập kỷ qua. Nó cho phép đánh giá toàn bộ về xơ hóa cơ tim và do đó có thể đại diện cho một thước đo định lượng không xâm lấn để dự đoán nguy cơ và tiên lượng ở những bệnh nhân mắc các bệnh tim khác nhau
- MRI-ECV đã trở thành một dấu hiệu định lượng, được thiết lập lâm sàng
- Gần đây, định lượng ECV bằng CT (CT-ECV) đã phát triển như một phương pháp thay thế mạnh mẽ và đáng tin cậy.



MEDIC

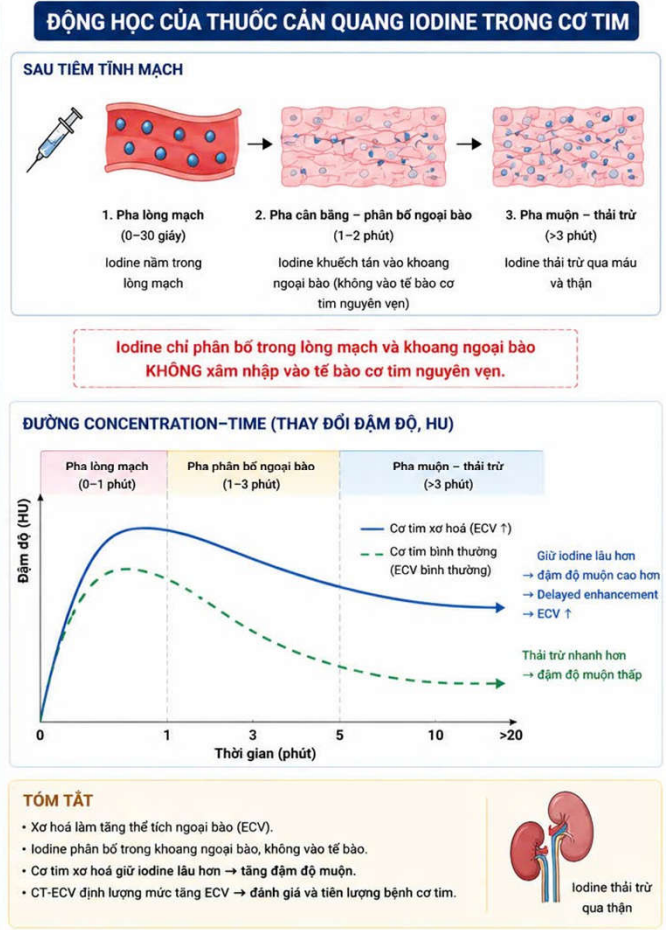
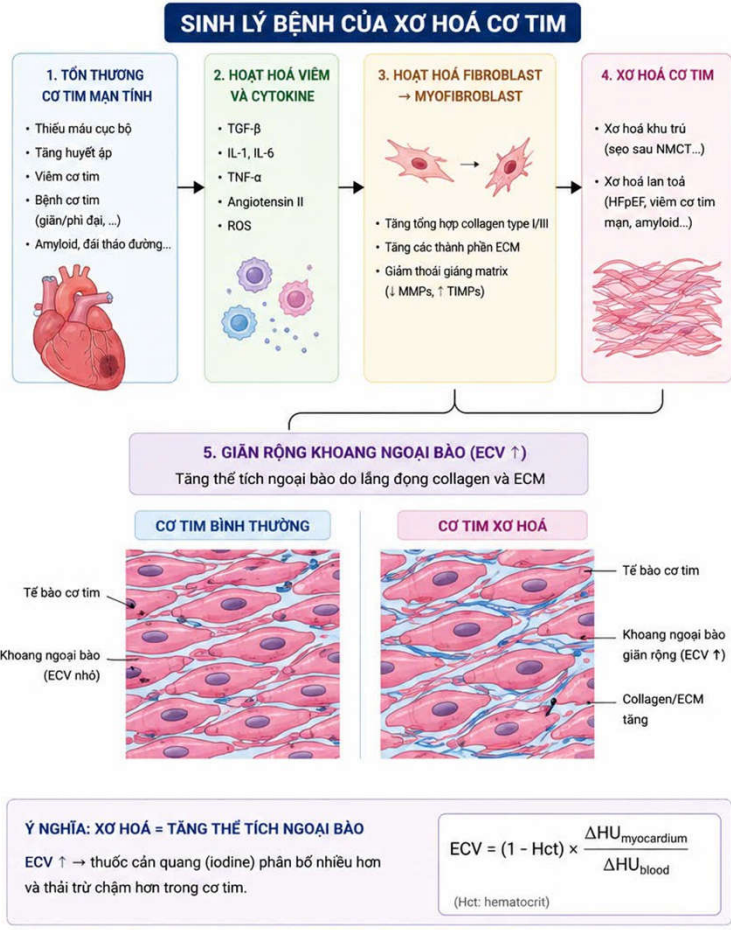
## CT-ECV

- CT-ECV đang là một trong những hướng “future imaging biomarker” hấp dẫn nhất của CT tim hiện đại.
- Trước đây CTA chủ yếu trả lời: “Hẹp bao nhiêu %?”
- Còn bây giờ CT tim đang tiến tới trả lời:
  - Cơ tim có fibrosis không?
  - Remodeling mức nào?
  - Vi tuần hoàn ra sao?
  - Có infiltrative disease không?
  - Nguy cơ suy tim tương lai?
  - Tiên lượng nhập viện/tử vong?
  - Đáp ứng điều trị antifibrotic?
- Đó là lý do thế giới đang chuyển từ:  
“Lumen imaging” → sang “Tissue characterization”

“One-stop-shop cardiac imaging”

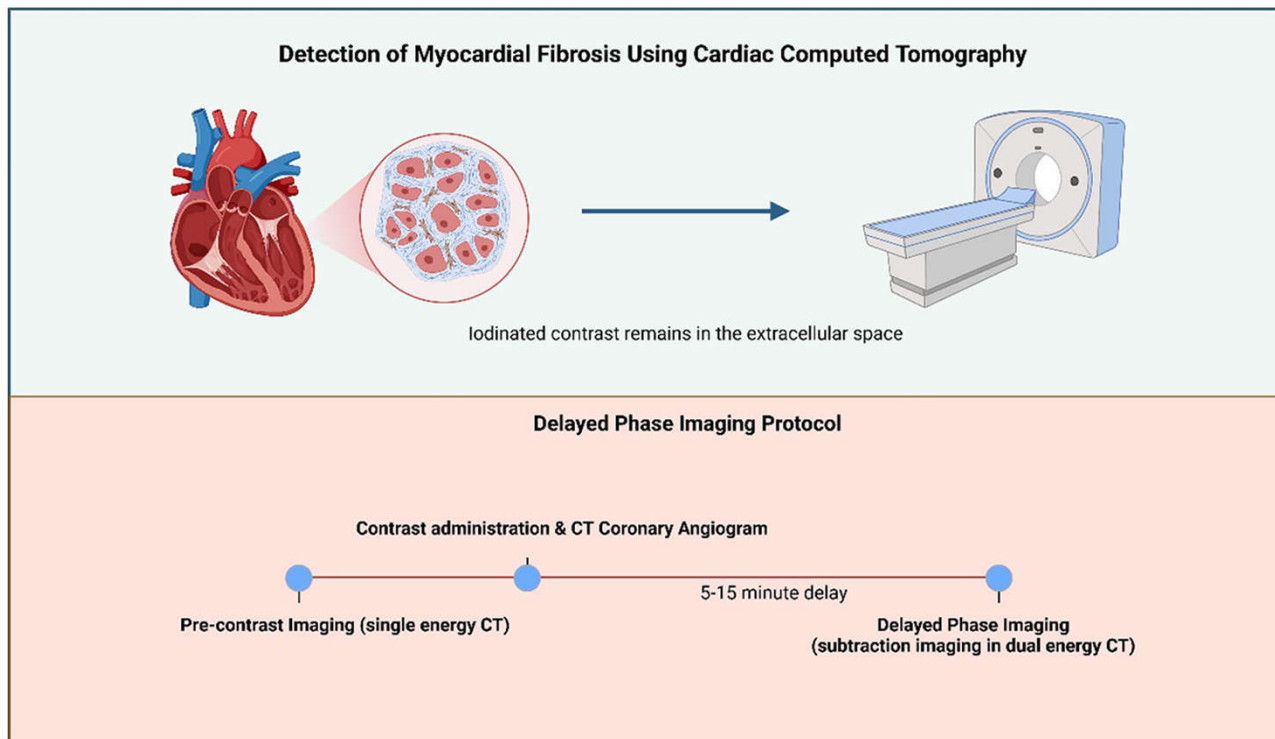


# Hình minh họa xơ hóa cơ tim và động học của thuốc cản quang trong cơ tim



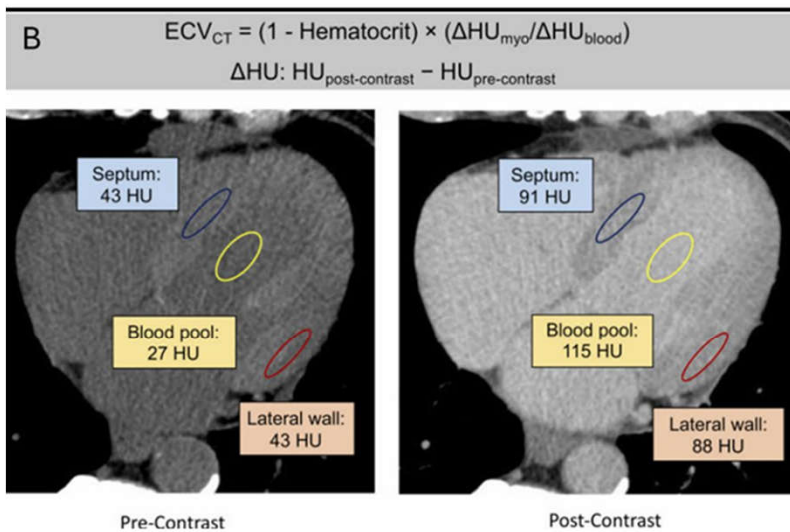


# Công thức CT-ECV





# Công thức CT-ECV



**Image Post Processing**


**Single Energy CT Formula**

$$ECV_{CT} = \frac{\text{Myocardial } HU_{\text{post-contrast}} - \text{Myocardial } HU_{\text{non-contrast}}}{\text{Blood } HU_{\text{post-contrast}} - \text{Blood } HU_{\text{non-contrast}}} \times (1 - \text{Haematocrit})$$

**Dual Energy CT Formula**

$$ECV_{CT} = \frac{\Delta \text{ Myocardial iodine}}{\Delta \text{ Blood iodine}} \times (1 - \text{Haematocrit})$$

Polar map of the left ventricle showing proportion of myocardial tissue that is extracellular



# Tính HCT tổng hợp

**Bảng tóm tắt tham chiếu nhanh**  
**( đơn vị HCT là phân số)**


**Công thức tổng quát thường gặp:**

$$\bullet \text{ HCT}_{\text{syn}} = a \times \text{HU}_{\text{blood}} + b$$

<u>Đầu đèn</u>	<u>Hệ số a</u> ( Slope)	<u>Hệ số b</u> ( Intercept)
120 KVP	0.048	0.021
100 KVP	0.038	0.051

Trong đó:

- HU blood non-contrast : đo ở thất trái hoặc nhĩ trái
- a và b phụ thuộc:
  - Hãng máy
  - Reconstruction kernel
  - Kvp
  - Spectral shaping
  - Iterative reconstruction.



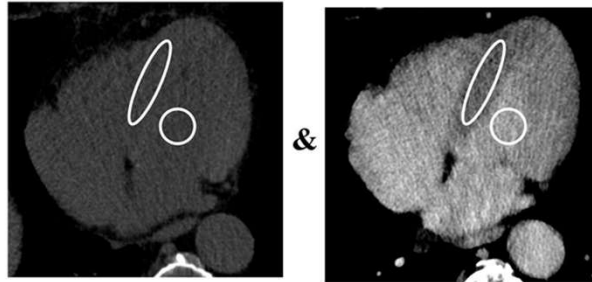
## Với Canon / Toshiba

- Nhiều nghiên cứu cho thấy:
  - **Nếu dùng 120 kVp**
  - Thì công thức gần đúng thường:
  - $Hct \approx 0.0088 \times HUblood + 0.10$
  - $Hct \approx 0.51 \times HUblood + 17.4$
- ( Máy CT 1 mức năng lượng)



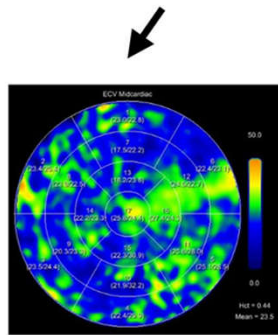
### Attenuation-based method

$$ECV_{att} = (1 - ht) * \Delta HU_{myo} / \Delta HU_{blood}$$

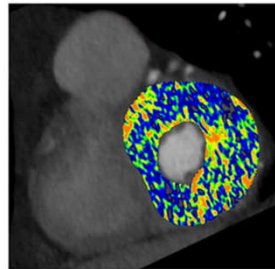


Non-contrast scan

Late enhancement scan

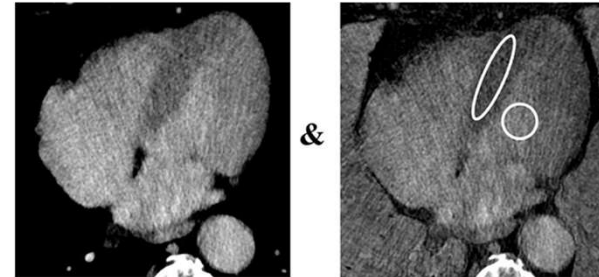


ECV calculation



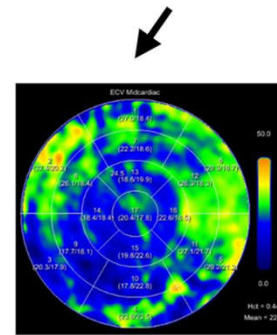
### Spectral method

$$ECV_{spectral} = (1 - ht) * [Iodine_{myo}] / [Iodine_{blood}]$$

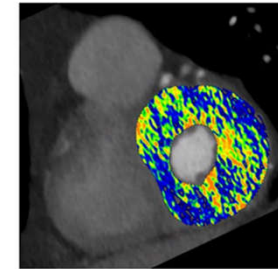


Late enhancement scan

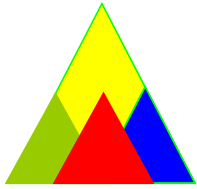
Iodine map from late enhancement scan



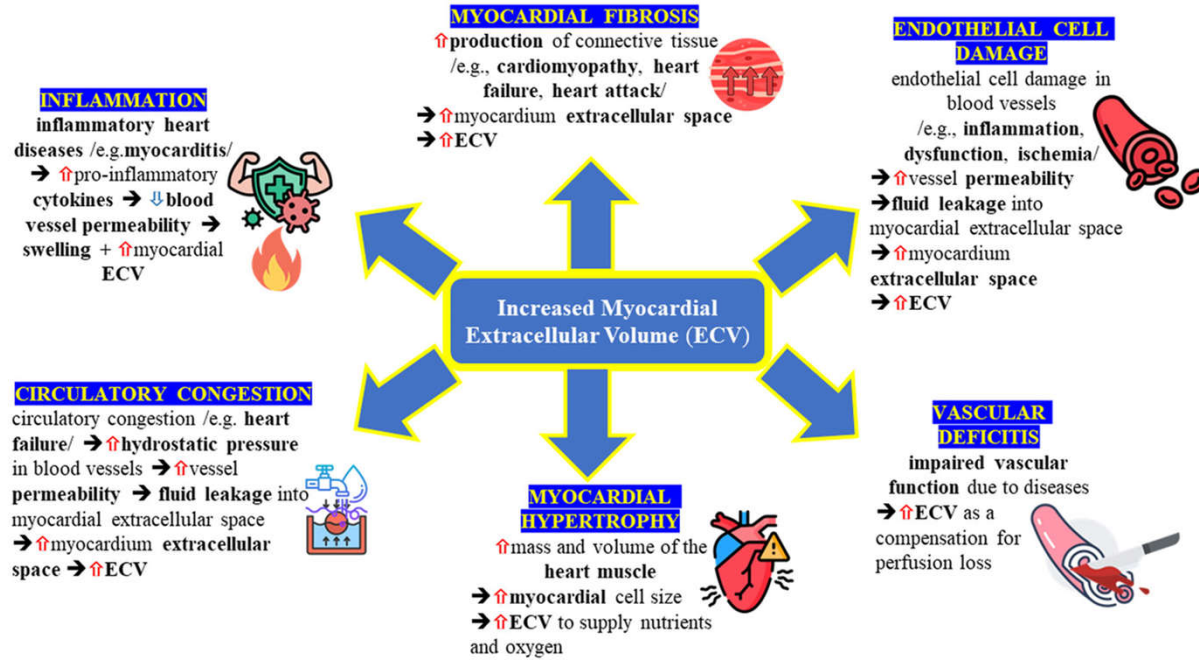
ECV calculation




**Fig. 2** Extracellular volume (ECV) calculation using the single-energy attenuation-based and the spectral method in a 77-year-old male patient. ECV was not elevated with a mean ECV of 23.5% and 22.4% using the attenuation-based and spectral method, respectively. No focal scar was seen, which was confirmed by previous CMR. Abbreviations: Ht, hematocrit;  $\Delta HU_{myo}$ , change in attenuation of the myocardium;  $\Delta HU_{blood}$ , change in attenuation of the blood pool;  $[Iodine_{myo}]$ , iodine concentration within the myocardium;  $[Iodine_{blood}]$ , iodine concentration within the blood pool




MEDIC






## RỐI LOẠN CHỨC NĂNG TIM LIÊN QUAN ĐẾN ĐIỀU TRỊ UNG THƯ

- CT-ECV có giá trị để phát hiện và theo dõi độc tính tim ở bệnh nhân ung thư.
- Monti và cộng sự : CT-ECV tăng đáng kể sau khi điều trị anthracycline, với giá trị trước điều trị là  $27,0\% \pm 2,9\%$  tăng lên  $31,1\% \pm 4,9\%$  sau điều trị ( $p < 0,001$ ), cho thấy tổn thương cơ tim ngay cả khi không có triệu chứng lâm sàng, kỹ thuật này có tiện ích đặc biệt ở bệnh nhân ung thư vú.



## **Giá trị tiên lượng của CT-ECV chính là khả năng dự báo:**

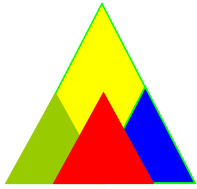
- tử vong tim mạch
- nhập viện suy tim
- tái cấu trúc thất trái
- loạn nhịp thất
- tiến triển xơ hóa cơ tim
- đáp ứng điều trị



## Vì sao CT-ECV có giá trị tiên lượng?

Vì ECV phản ánh trực tiếp:

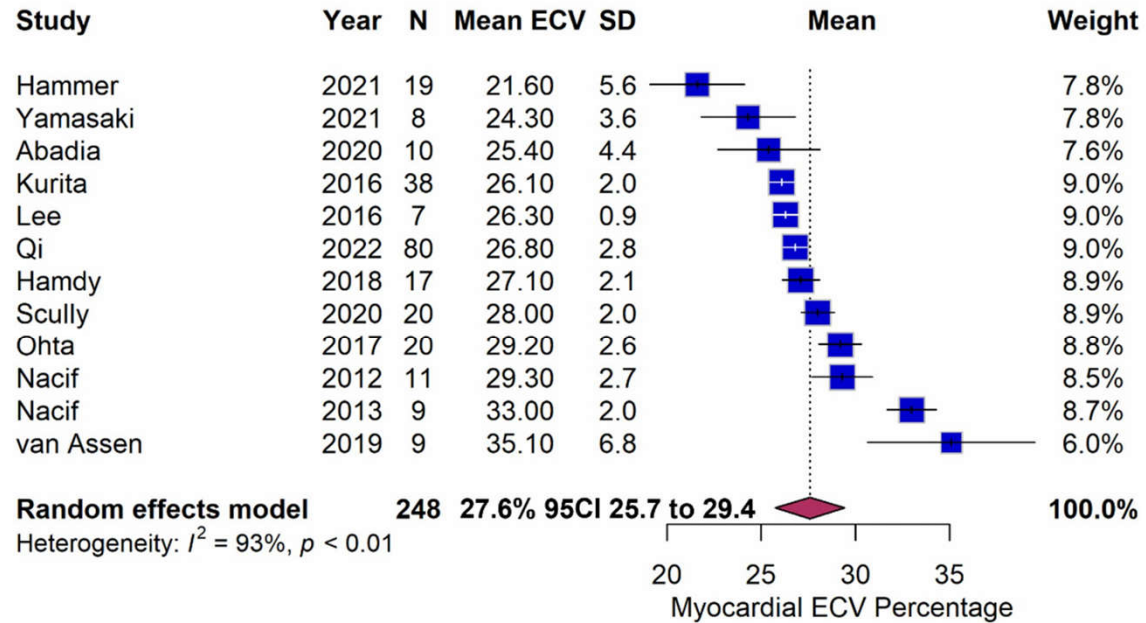
- Giãn khoang ngoại bào
- Xơ hóa mô kẽ lan tỏa
- Lắng đọng amyloid
- Remodeling cơ tim
- Trong nhiều bệnh tim mạch, mức độ xơ hóa lan tỏa liên quan mạnh với tiên lượng xấu hơn.



MEDIC


- CT-ECV bình thường: 27-29%

### Mean CT-ECV in Healthy Participants



**Fig.3** Forest Plot of Estimates of ECV Fraction in Healthy Individuals from a Range of Studies. Forest plot demonstrating CT determined extracellular volume fractions in healthy individuals across a range of studies. As can be seen, the I2 value is 93% suggesting high heterogeneity. Estimates in these studies span a large range from 21.6% to

35.1%. At least some of this difference is likely due to differences in CT-ECV protocols from factors such as delay time, post-processing methods, dual-energy versus single-energy CT and region of interest measured




## CT-ECV VS CMR-ECV

Phân tích gộp 13 ng/ cứu:

- CMR-ECV trung bình: 28,6% - 34,3%
- CT-ECV: 29,9% - 34,5%
- Tương quan tuyệt vời giữa CT- ECV và CMR- ECV:


Hệ số tương quan gộp: 0,90.

Giá trị CT- ECV cao hơn một chút so với giá trị đo bằng CMR-ECV.

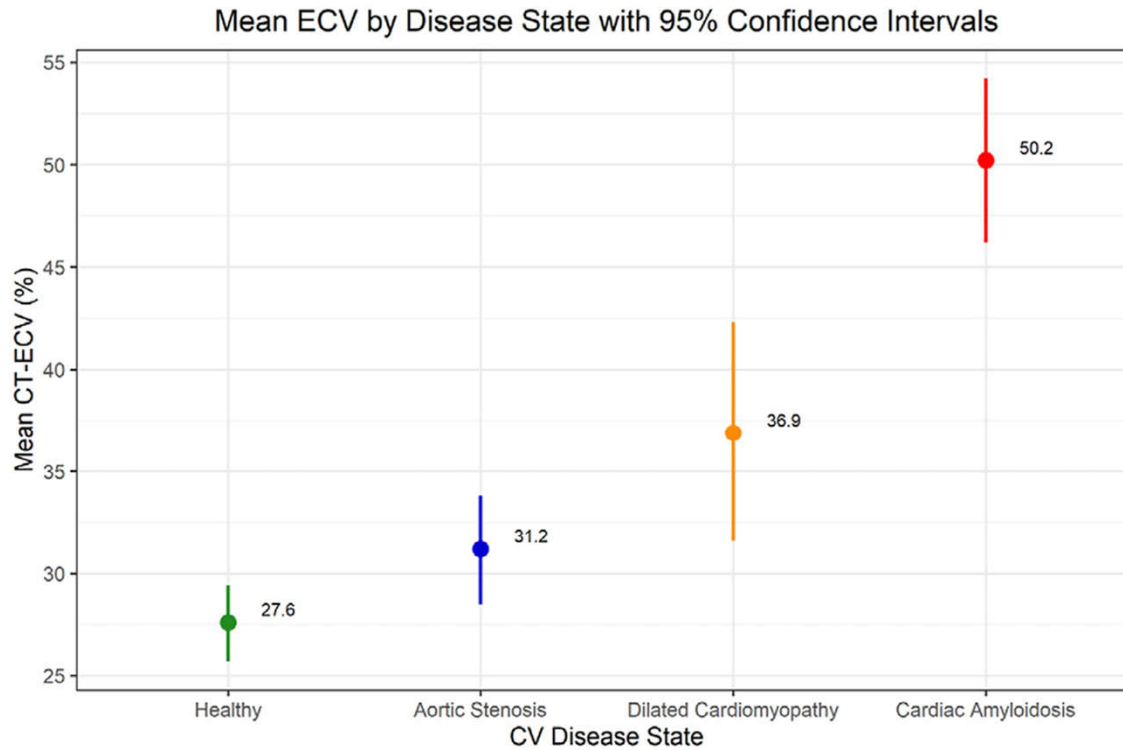


## Giá trị ECV thường gặp


- Bình thường: ~23–28%
- Diffuse fibrosis nhẹ: ~28–32%
- Fibrosis đáng kể: ~32–36%
- Amyloidosis: > 40–45%



# CT-ECV TRONG BỆNH TIM MẠCH



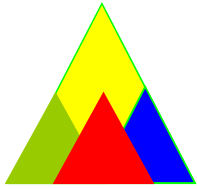
**Fig. 4.** Demonstration of the variation in CT-ECV values by cardiac disease state.



## CT-ECV Trong Bệnh cơ tim phì đại (HCM)

- ECV tăng phản ánh:
- fibrosis lan tỏa
- nguy cơ loạn nhịp thất
- nguy cơ đột tử tim
- Tương tự vai trò của MRI-LGE nhưng CT-ECV đánh giá tốt fibrosis lan tỏa hơn.

**Hypertrophic Cardiomyopathy: CT-ECV= 29.8-32.55%**



MEDIC

# CT-ECV Trong Bệnh cơ tim phì đại (HCM)

58M, Mau Mệt khi gắng sức, t/d BCTPĐ/ Siêu âm tim

DIỆN TÂM ĐỒ - ĐIỆN TOÁN TRUNG TÂM CHẨN ĐOÁN Y KHOA MEDIC, 254 HÒA HẢO QUẬN 10 TP HCM  
Họ tên: [Redacted] Mã BN: 6891586-60 Tuổi: 58 Giới tính: M  
Cao: 178 Nặng: 83 HA: 130/80 Tốc độ: 25mm/s Ngày: 20/4/2026 Giờ: 5:24  
Chỉ định: KIỂM TRA SỨC KHỎE



PID: [Redacted] S.T.T.: 111518  
Ngày giờ đăng ký: 04:55:40 20/04/2026  
Ngày giờ lấy mẫu: 05:04:00 20/04/2026  
Ngày giờ nhận mẫu: 05:06:00 20/04/2026

## PHIẾU KẾT QUẢ XÉT NGHIỆM

(BM.KQ.22.1 - Ngày ban hành BM: 01/05/2024 - Phiên bản: 1.0)

tên: [Redacted]

ày tháng năm sinh: 1968

CCCD/Hộ chiếu:

ỉ chỉ:

n vị: Medic

ỉ lấy mẫu: Lâu 1

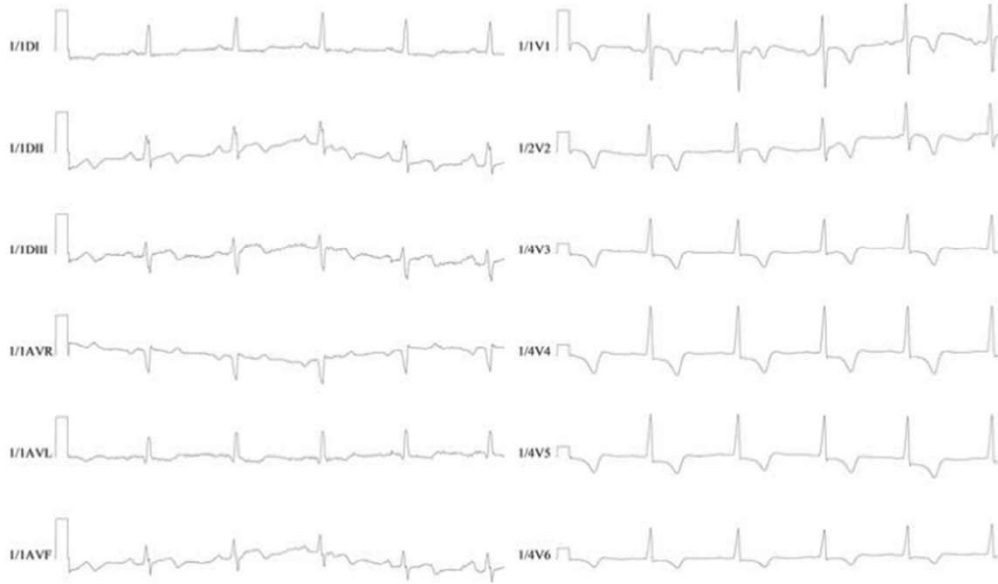ại mẫu: Máu/N.Tiểu

Phái: Nam

Quốc tịch:

BS yêu cầu: BS. CKI. TRẦN THỊ DIỄM, BS. CKII. NGUYỄN XUÂN TRINH

Tình trạng mẫu: Đạt



TÊN XÉT NGHIỆM	KẾT QUẢ	KHOẢNG THAM CHIẾU	MÃ QT
<b>IV. MIỄN DỊCH - IMMUNOLOGY</b>			
	P.S.A <sup>2</sup>	<b>4.83 H</b> (< 4 ng/mL)	QTMD038
<b>TSH u.sensitive (3rd G)<sup>1</sup></b>	<b>2.25</b>	(0.32 - 5 µIU/mL)	QTMD009
Free T4 <sup>2</sup> (Roche)	<b>1.23</b>	(0.92 - 1.68 ng/dL)	QTMD036
<b>Troponin-T hs (Roche)<sup>1</sup></b>	<b>21.10 H</b>	(< 14 ng/L)	QTMD016.3
<b>HBsAg (Định tính, qualitative)<sup>1</sup></b>	<b>Âm tính S/CO</b>	(S/Co < 1)	QTMD017
	<b>0.523</b>		
Anti HBS (Định lượng, quantitative) <sup>2</sup>	<b>&gt;1000</b>	(≥ 10 mIU/mL)	QTMD123
<b>Anti HCV (Định tính, qualitative)<sup>1</sup></b>	<b>Âm tính S/CO</b>	(S/Co < 1)	QTMD018
	<b>0.051</b>		

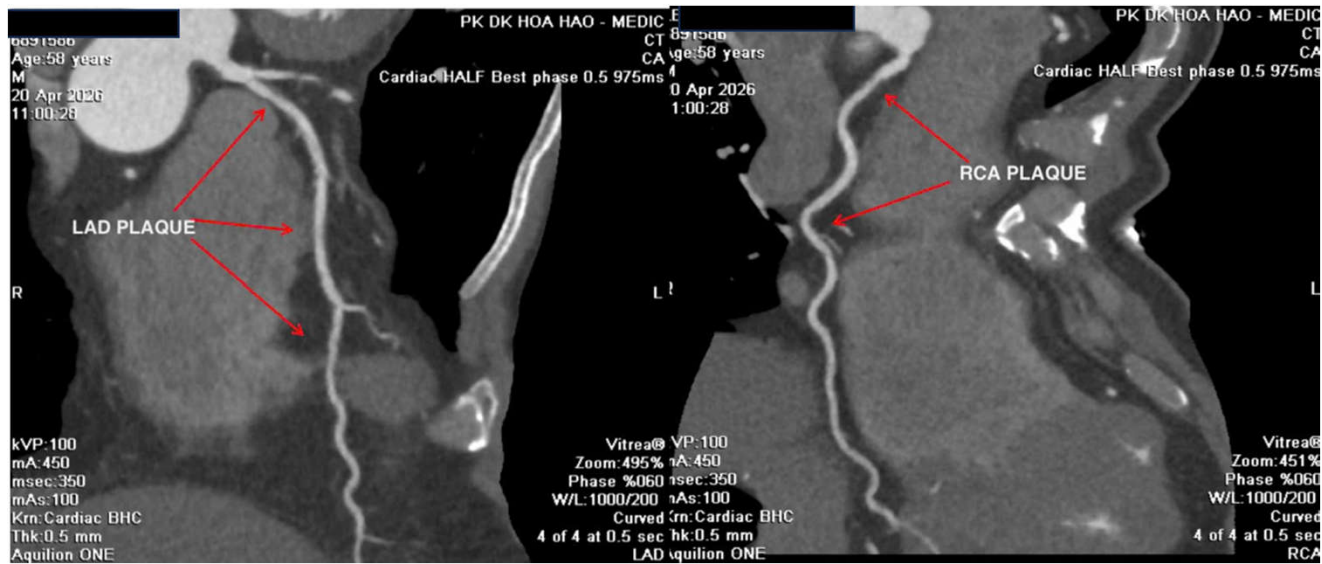
hi gian duyệt: 09:32:55 20/04/2026  
ười duyệt: BS. Từ Thị Huệ Trang

In lần 1: 05:47:51 20/04/2026  
Trưởng khoa xét nghiệm



# CT-ECV Trong Bệnh cơ tim phì đại (HCM)

58M, Mau Mệt khi gắng sức, t/d BCTPĐ/ Siêu âm tim  
Hẹp 50% LAD I và RCA I

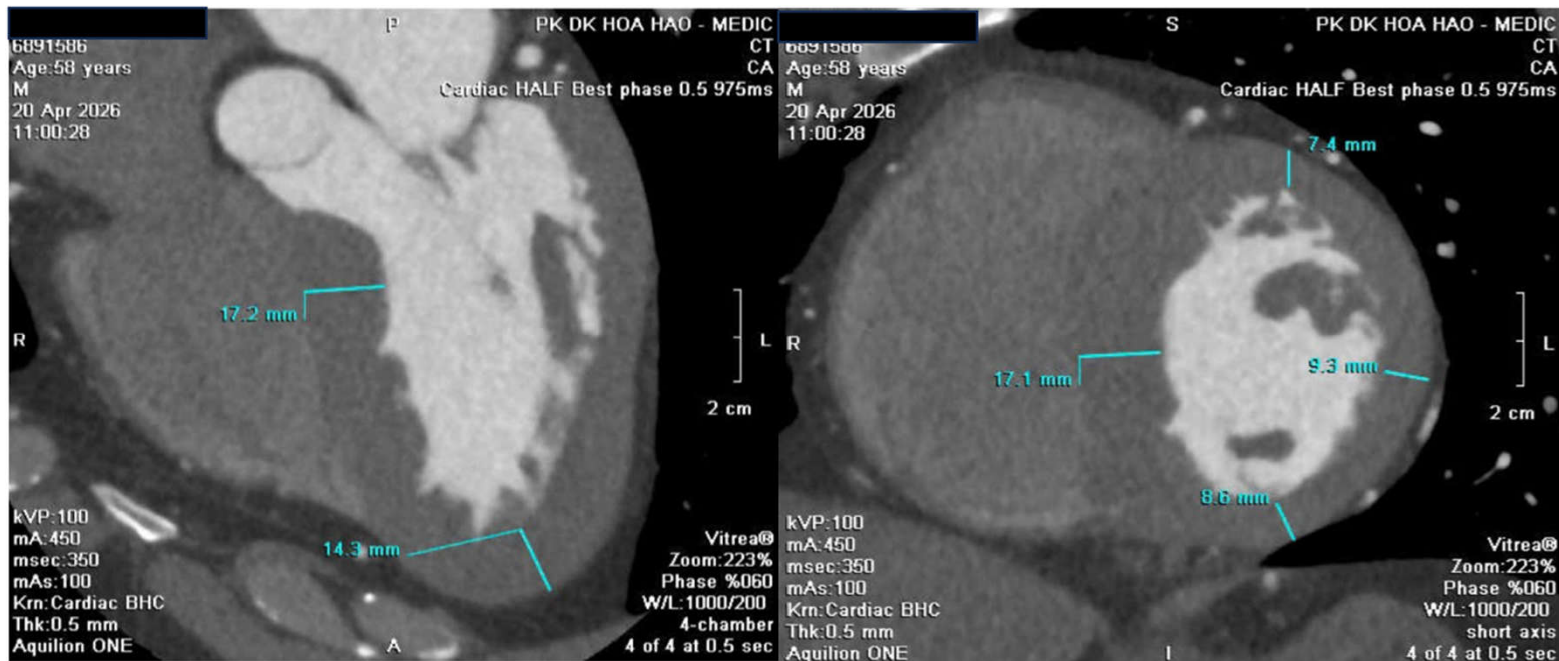





# CT-ECV Trong Bệnh cơ tim phì đại (HCM)

58M, Mau Mệt khi gắng sức, t/d BCTPĐ/ Siêu âm tim

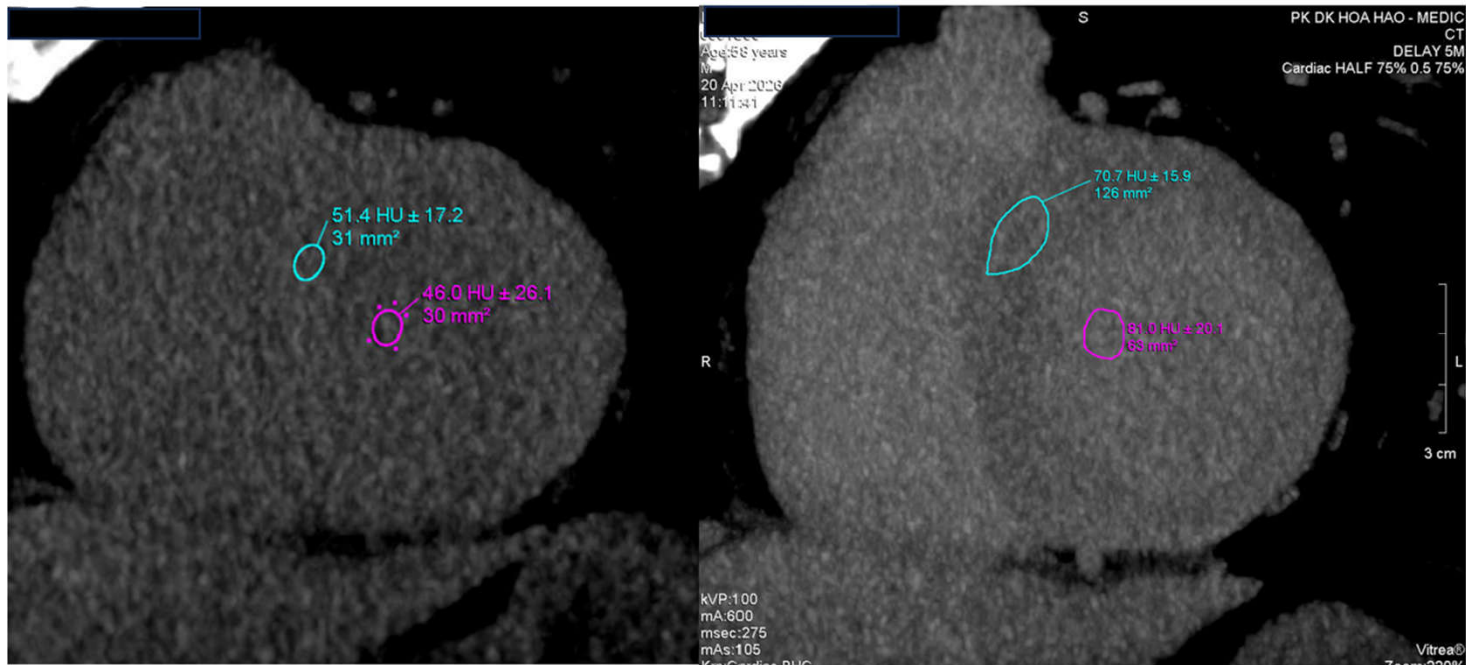
## BỆNH CƠ TIM PHÌ ĐẠI/ CT






# CT-ECV Trong Bệnh cơ tim phì đại (HCM)

58M, Mau Mệt khi gắng sức, t/d BCTPĐ/ Siêu âm tim

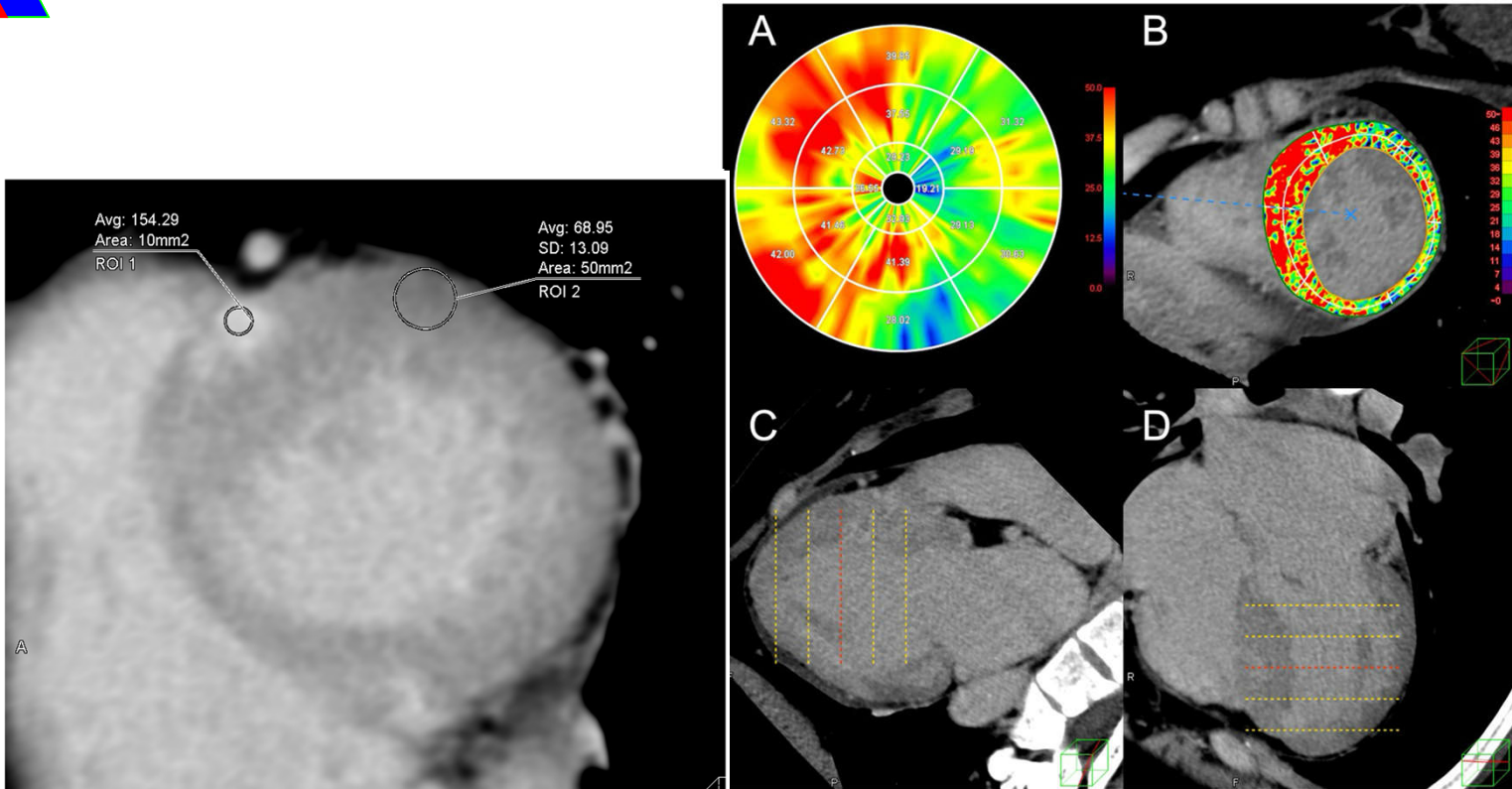


- $CT-ECV = (1 - 0.43) \cdot (70 - 51) / (81 - 46) = 30.9\%$






# CT-ECV Trong Bệnh cơ tim phì đại (HCM)

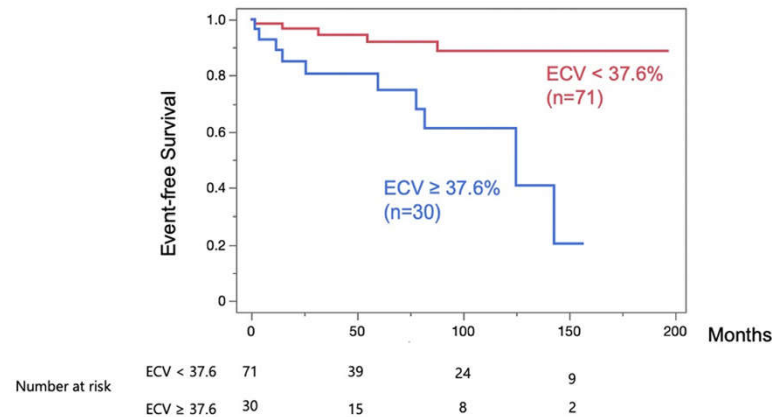


Shuhei Aoki et al. J. Cardiovasc. Dev. Dis. 2025, 12, 372




# CT-ECV Trong Bệnh cơ tim phì đại (HCM)

During the follow-up periods, patients with LV-ECV  $\geq 37.6\%$  ( $n = 30$ ) experienced significantly more MACE than those with LV-ECV  $< 37.6\%$  ( $p < 0.001$ ) (Figure 4).



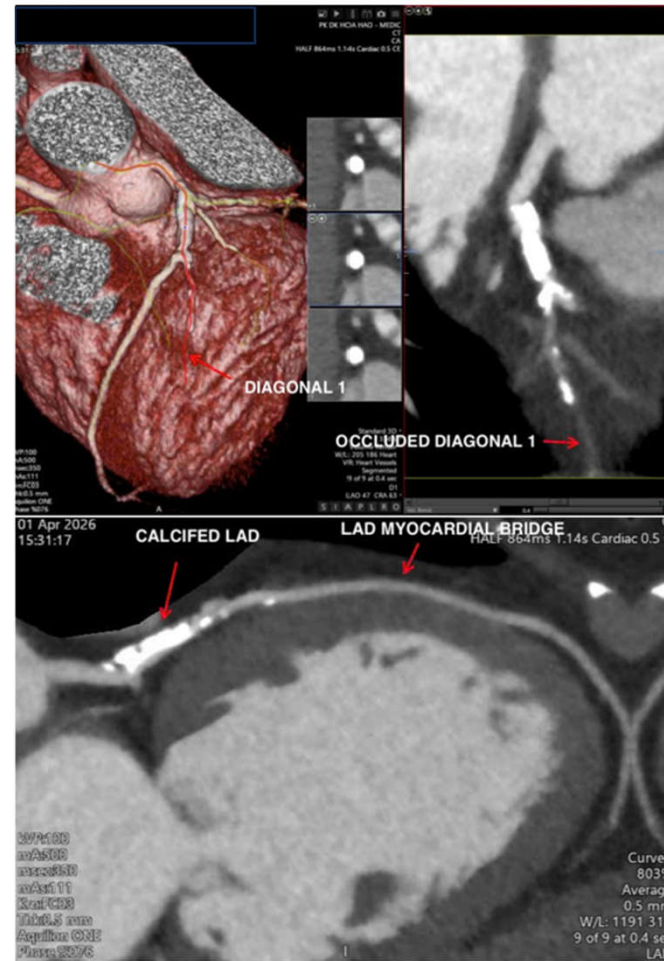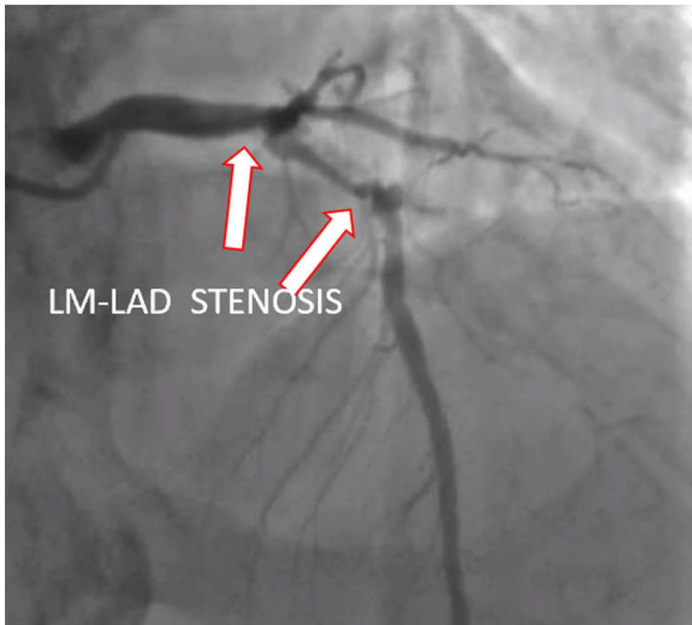
**Figure 4.** Kaplan–Meier curve of event-free survival. A significantly higher rate of major adverse cardiac events was observed in patients with left ventricular extracellular volume fraction (LV-ECV)  $\geq 37.6\%$  ( $n = 30$ ) compared to patients with LV-ECV  $< 37.6\%$  throughout the follow-up periods ( $p < 0.001$ ).


LV-ECV on CT: prognostic indicator in HCM and helped predict MACE in HCM and risk stratification tool, particularly for patients in whom cardiac MRI is contraindicated or not feasible



# CT-ECV Trong Suy tim

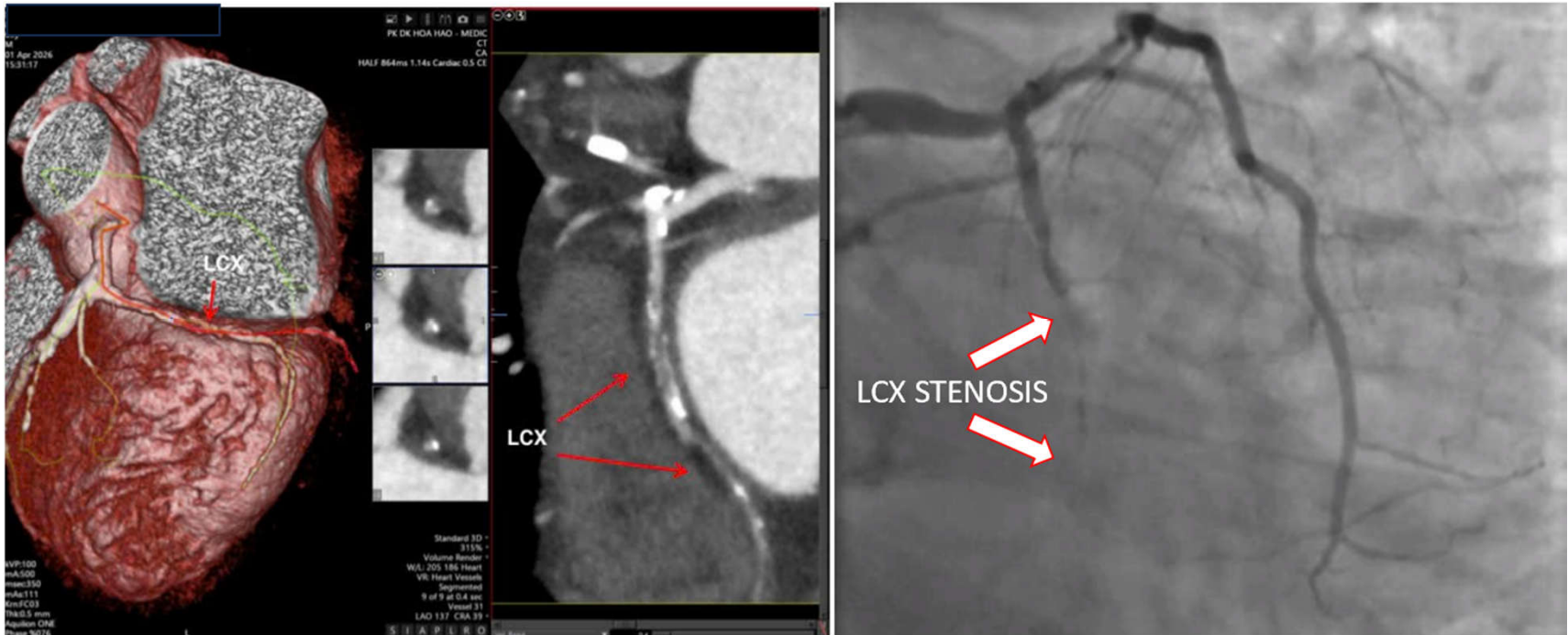
69M, NMCT cũ, SUY TIM EF = 42%,






# CT-ECV Trong Suy tim

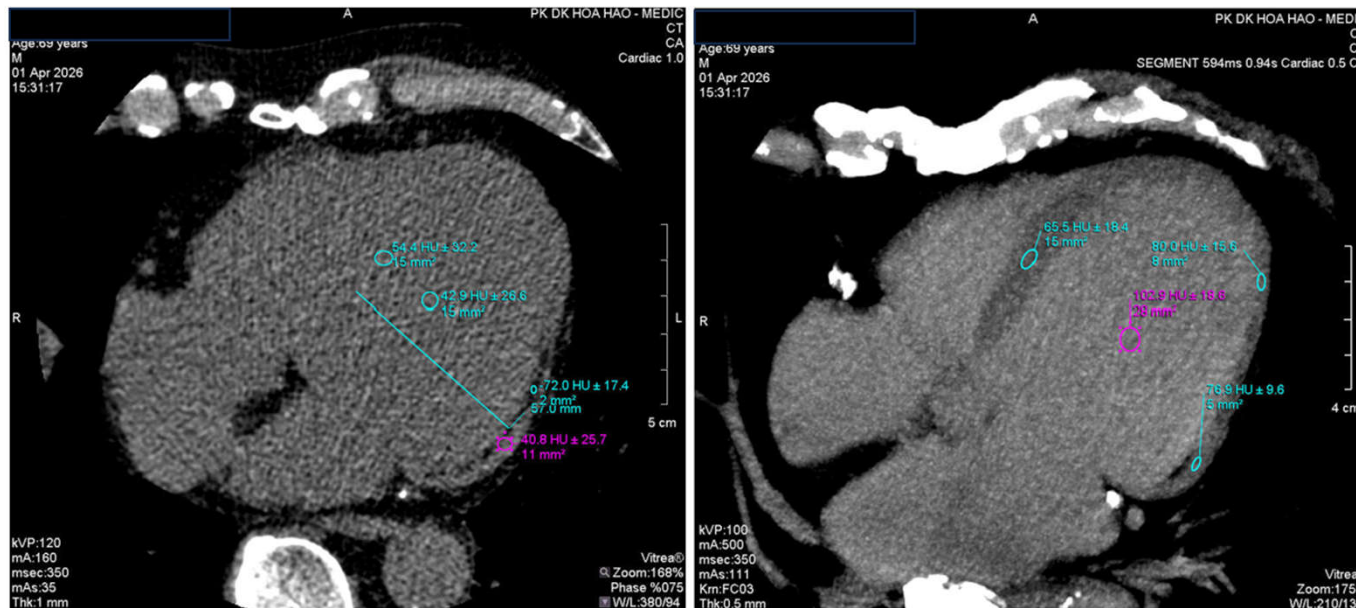
69M, NMCT CŨ, SUY TIM EF = 42%,






# CT-ECV Trong Suy tim

69M, NMCT CŨ, SUY TIM EF= 42%



- $CT-ECV = (1 - HCT) \cdot (76 - 40) / (102 - 42) = 0.61 \times 0.6 = 36,6\%$



## CT-ECV trong Ischemic Cardiomyopathy

- Đánh giá scar và diffuse fibrosis
- ICM thường có ECV ~30–38%
- Vùng infarct scar có thể >40–60%
- Liên quan tiên lượng suy tim và remodeling

**Heart failure: CT-ECV= 31.3- 40.8%**

Kato et al. J Am Coll Cardiol Img. 2024;17(5):516–528.

Bandula et al. Radiology 2013; Han et al. JACC CV Imaging 2023; SCCT Consensus 2024

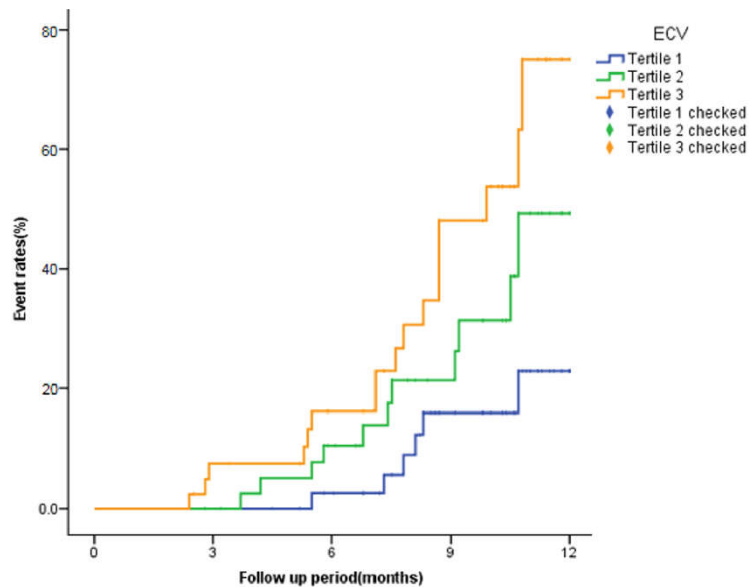


# CT-ECV Trong Suy tim

**CT- ECV** : independent risk factor for adverse outcomes in patients with HFpEF

According to the tertiles of ECV, patients were divided into tertile 1 ( ECV= 20.47–27.30%), tertile 2 (ECV= 27.31–30.83%) tertile 3 (ECV= 30.84–37.0%).

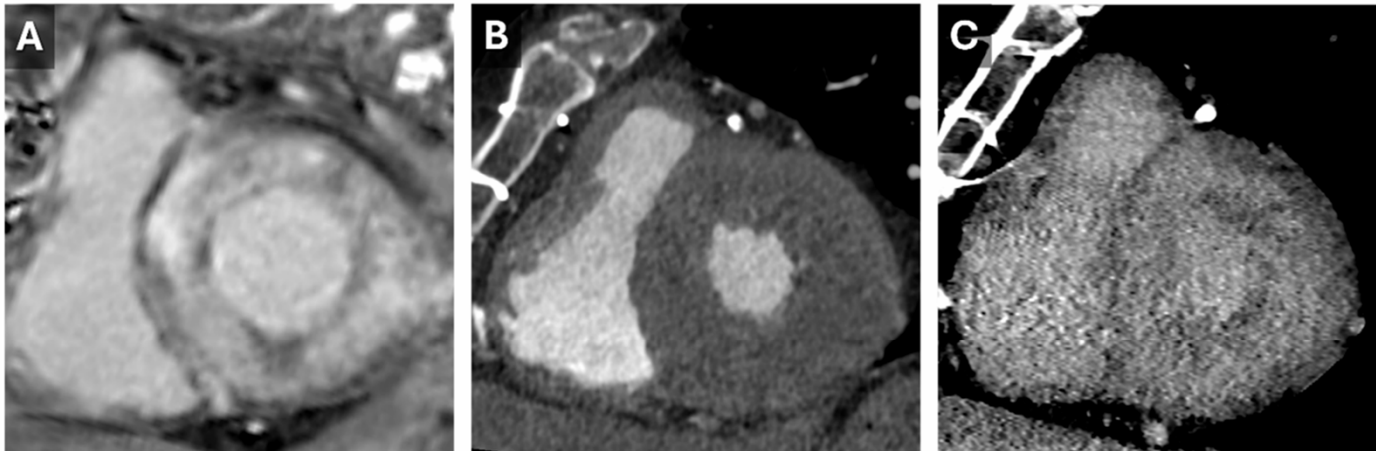
→ higher level of ECV fraction was a significant predictor of composite outcomes (log-rank  $X^2 = 6.818$ ,  $P = 0.033$ ).





## CT-ECV Trong bệnh cơ tim thâm nhiễm Amyloidosis


**Amyloidosis: CT-ECV= 34-56%**



**Figure 5.** Cardiac Amyloid Findings. CMR short-axis delayed-enhanced inversion recovery image through the LV base (A) from a patient with severe cardiac amyloidosis with diffuse transmural delayed enhancement. Short axis images through the LV base from a previous cardiac CT with arterial (B) and 5 min delayed (C) phases. The delayed phase demonstrates diffuse nonvascular enhancement that correlates well with the findings seen on the subsequent CMR.

Kato et al. J Am Coll Cardiol Img. 2024;17(5):516–528.

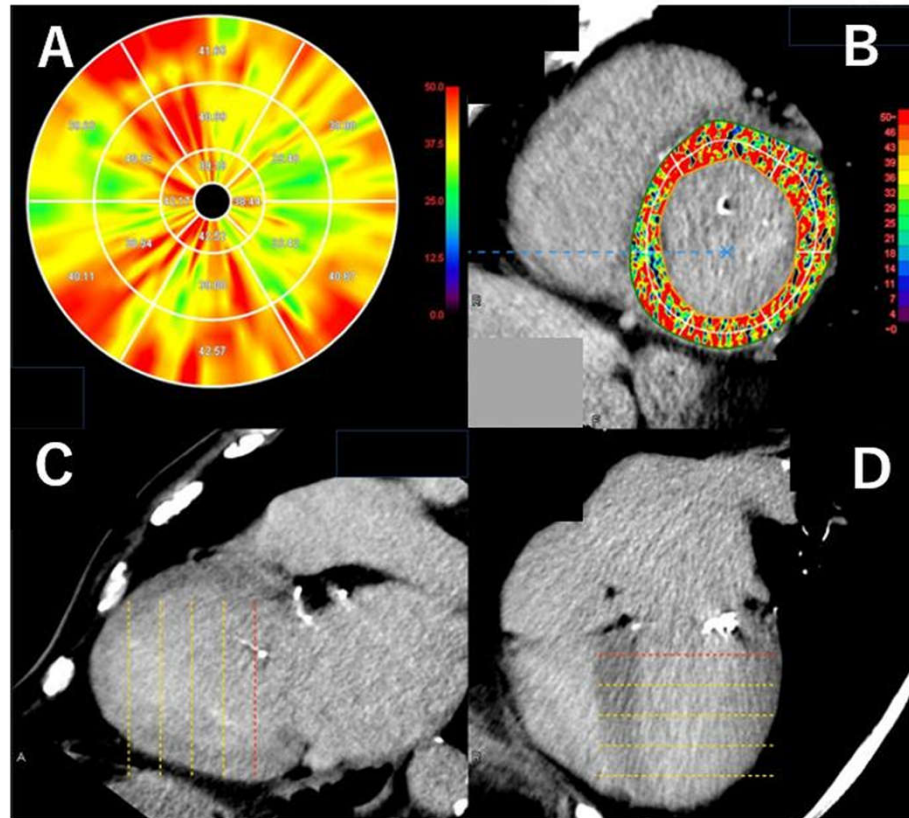
Ramzi Ibrahim et al. Utility of Cardiac CT for Cardiomyopathy Phenotyping. Tomography 2025, 11, 39




## CT-ECV Trong Hẹp van Động mạch chủ

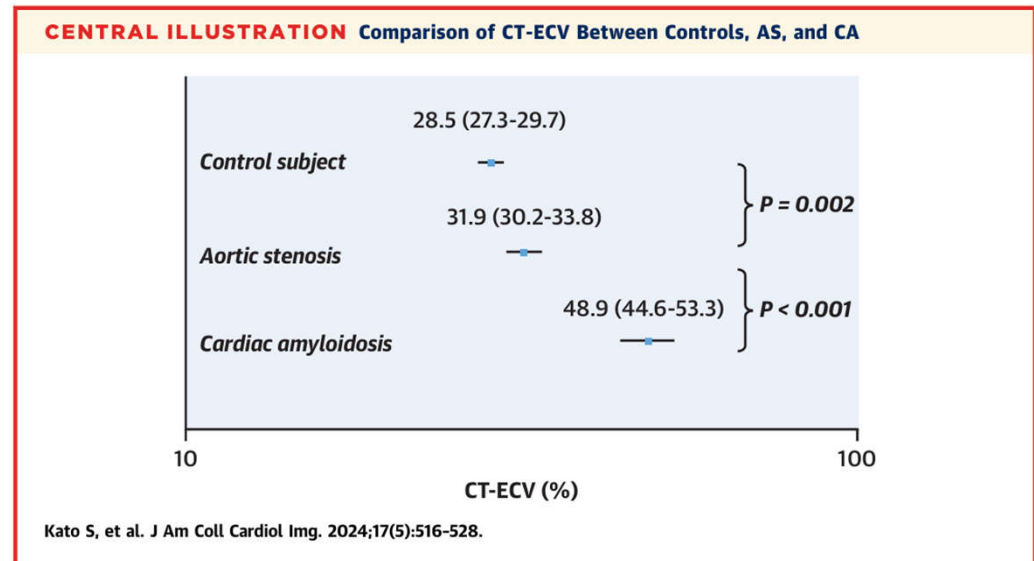
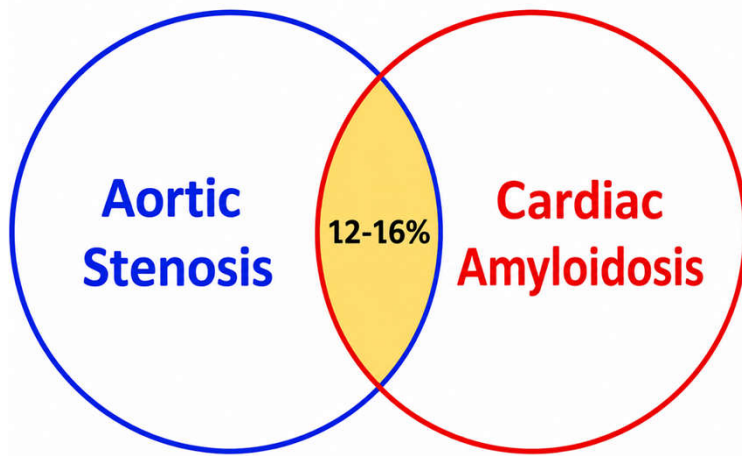
Aortic stenosis: CT-ECV=  
28-40.9%

CT-ECV=39.7%  
Suy tim nặng sau làm TAVI





# CT-ECV – Hẹp Van Động Mạch Chủ + Amyloidosis

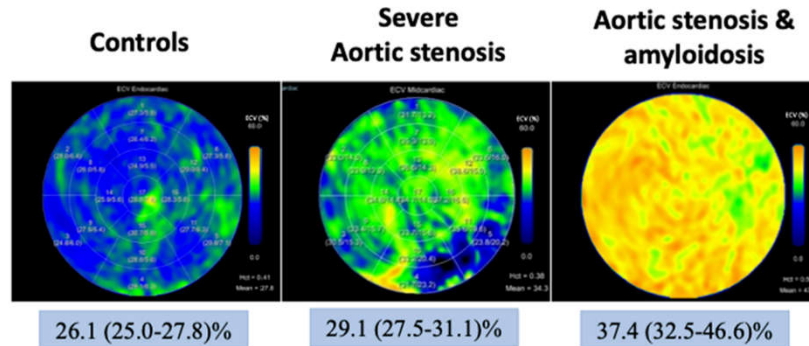


Kato et al. J Am Coll Cardiol Img. 2024;17(5):516-528.

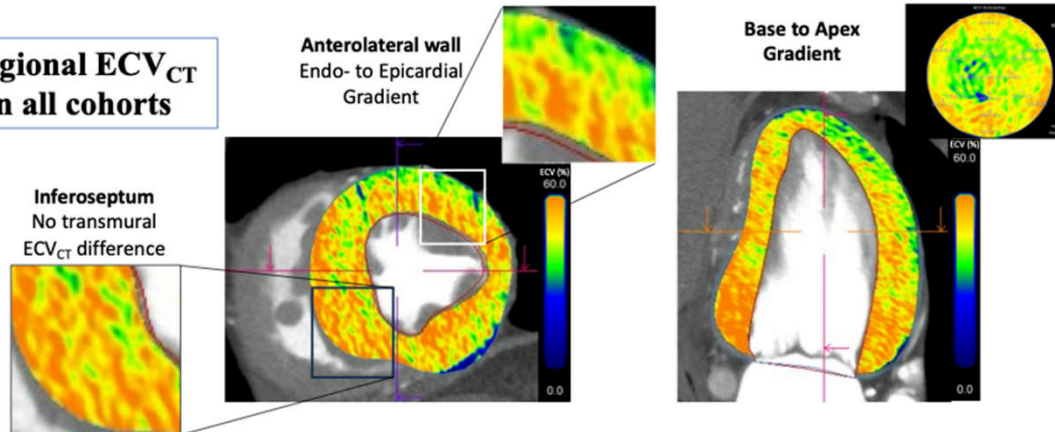


# CT-ECV – HẸP VAN ĐỘNG MẠCH CHỦ+AMYLOIDOSIS


**ECV<sub>CT</sub> in controls,  
AS and AS-ATTR**



**Regional ECV<sub>CT</sub>  
in all cohorts**

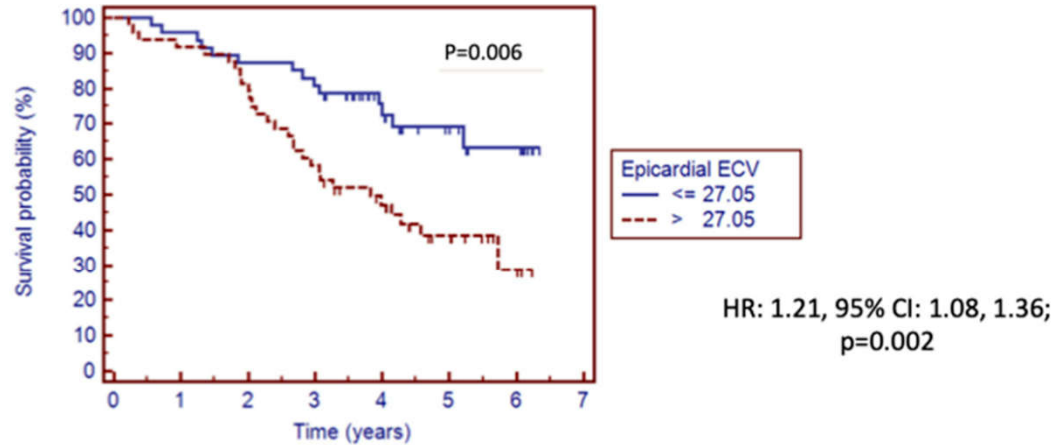


Kush P. Patel et al. *Circulation: Cardiovascular Imaging*. Volume 17, Number 5. <https://doi.org/10.1161/CIRCIMAGING.123.01599>




# CT-ECV – Hẹp Van Động Mạch Chủ+ Amyloidosis

**ECV<sub>CT</sub> is  
prognostically  
important**




**Global ECV<sub>CT</sub> predicts long-term mortality  
(with epicardial ECV strongest predictor)**



## CT-ECV Trong các bệnh tim mạch

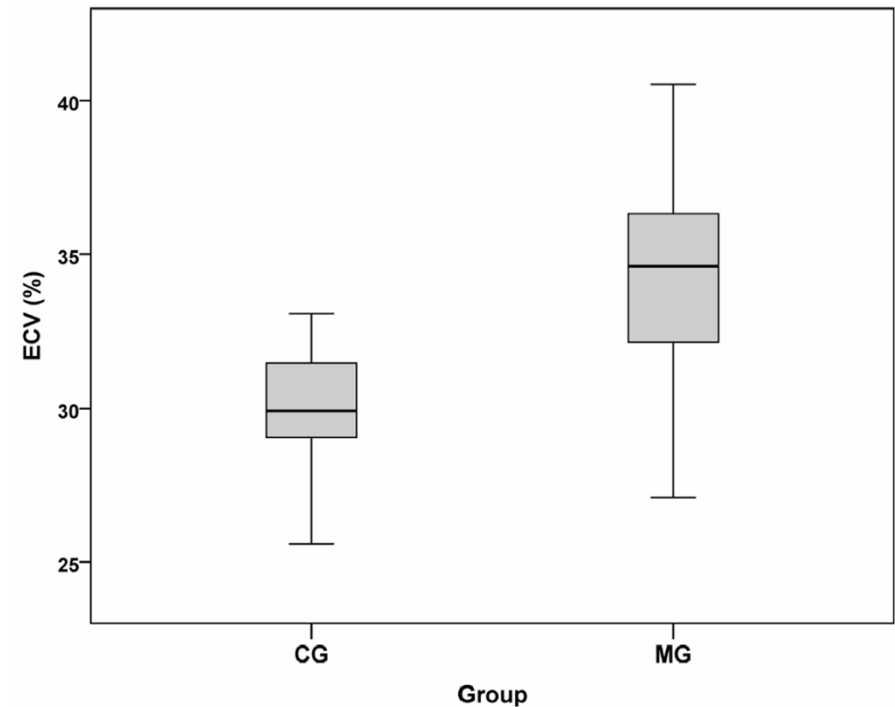
- Coronary artery disease: CT-ECV= 28.7-36.9%
- Dilated Cardiomyopathy : CT-ECV= 31.2-38.3%
- Hypertrophic Cardiomyopathy: CT-ECV= 29.8-32.55%
- Myocarditis: CT-ECV= 30-40.1%
- Heart failure: CT-ECV= 31.3- 40.8%
- Aortic stenosis: CT-ECV= 28-40.9%
- Amyloidosis: CT-ECV= 34-56%
- Cancer-therapeutics–related cardiac dysfunction (CTRCD):  
CT-ECV = 30.3-31.3%

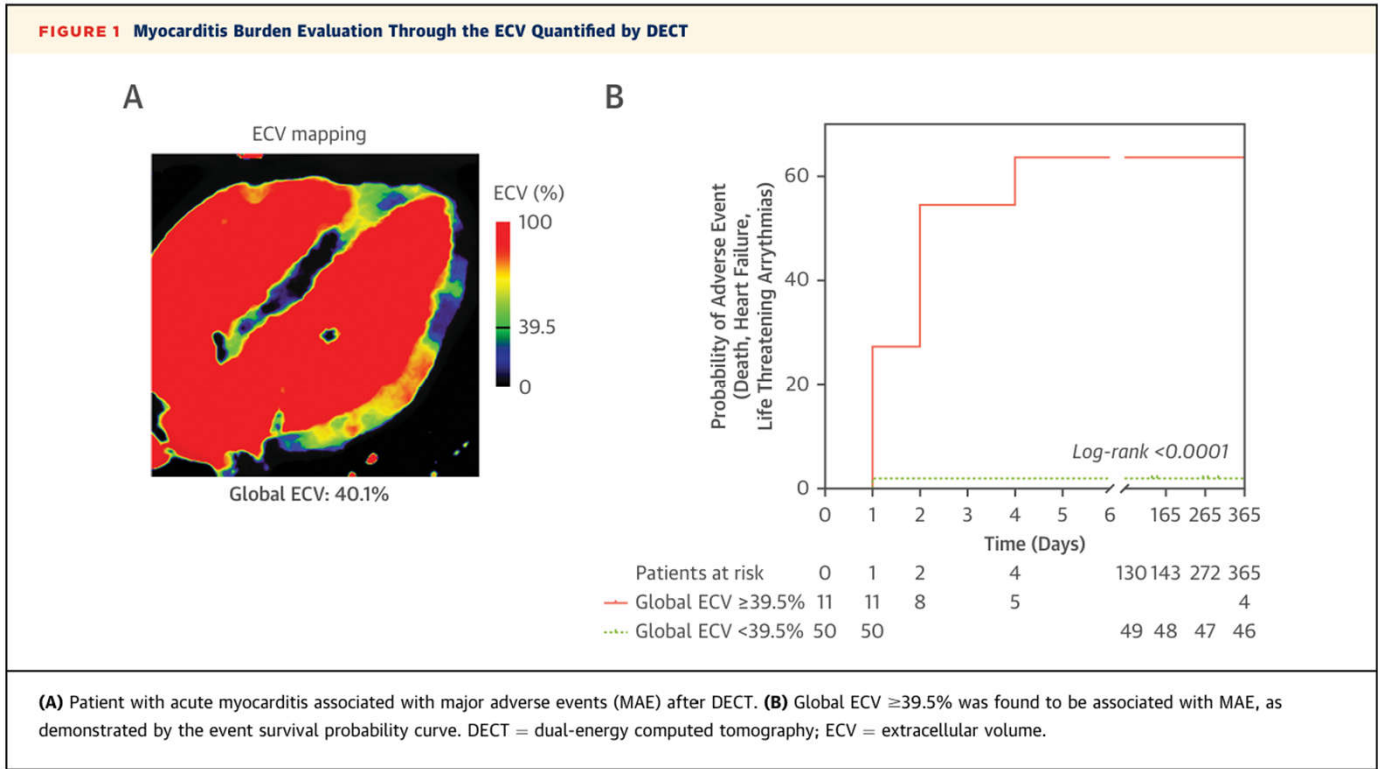




# CT-ECV Trong Viêm cơ tim

ECV tăng kéo dài sau giai đoạn cấp có thể gợi ý:

- Fibrosis tồn lưu
- Nguy cơ giảm EF về sau
- Loạn nhịp









## Điểm rất quan trọng

- CT-ECV không chỉ là “hình ảnh”.
- Nó là **biomarker hình ảnh học** (imaging biomarker).
- Tức là:
- CT bắt đầu chuyển từ “ hình thái” sang “định lượng sinh học mô”.



# Xu hướng mới

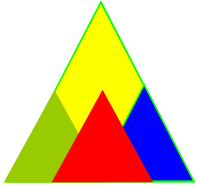
- Các xu hướng hiện nay:
- Spectral CT
- Dual-energy CT
- Photon-counting CT
- AI tự động contour myocardium
- Dynamic ECV mapping
- đang làm CT-ECV trở nên:
  - nhanh hơn
  - ít nhiễu hơn
  - reproducible hơn
  - có tiềm năng ứng dụng tiên lượng thường quy



## Kết LUẬN CT-ECV

- Đánh giá đặc tính mô cơ tim vượt ra ngoài đánh giá hẹp
- Có tiềm năng trở thành biomarker hình ảnh quan trọng
- Phản ánh xơ hóa lan tỏa và tái cấu trúc mô kẽ cơ tim
- Yếu tố tiên lượng độc lập nhiều bệnh lý gây suy tim
- Giúp phân tầng nguy cơ , theo dõi tiến triển và đáp ứng điều trị
- **CT-ECV mở rộng vai trò của CT tim: từ đánh giá lòng mạch sang đánh giá sinh học mô cơ tim.**
- "CT-ECV đang phát triển từ một công cụ mô tả đặc tính mô thành một dấu ấn sinh học tiên lượng trong tim mạch."

**“One-stop-shop cardiac imaging”**



MEDIC



**Xin Cảm Ơn**