



Ca lâm sàng: Dị tật bẩm sinh Mondini malformation

BS. PHẠM LÊ ĐIỂM CHI
PHÒNG CT

Lâm sàng



- ▶ Tên BN: Võ Nguyễn Uyên N.
- ▶ Giới tính: Nữ
- ▶ Năm sinh: 2021
- ▶ Địa chỉ: Quảng Tế p. Thuận Hóa, TP. Huế.

Chẩn đoán

- Thời điểm đến Medic: 10/2025
- Lý do: Chụp MSCT tai- xương thái dương
- Bệnh sử:

Từ 2 tuổi: người nhà phát hiện bé chậm biết nói, có biểu hiện khiếm thính. Khám tại phòng khám chuyên khoa TMH, chẩn đoán: Điếc sâu hai tai, nghi ngờ bất thường bẩm sinh tai -> Medic: chụp khảo sát tai- xương thái dương



PHIẾU KHÁM X-QUANG

Kính gửi: Khoa chẩn đoán hình ảnh - CTY TNHH Y TẾ HÒA HẢO
245 Hòa Hảo, Q10, TP HCM - ĐT: 08.3927 0284 - 08.3927 1237


Họ và tên: Tuổi: SN 2021

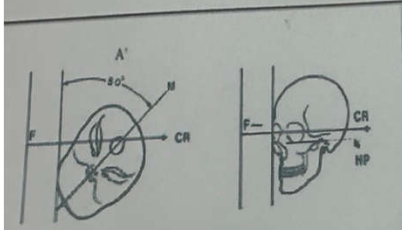
Địa chỉ:

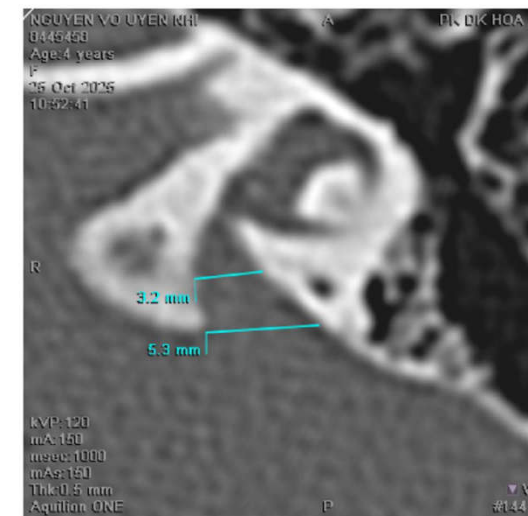
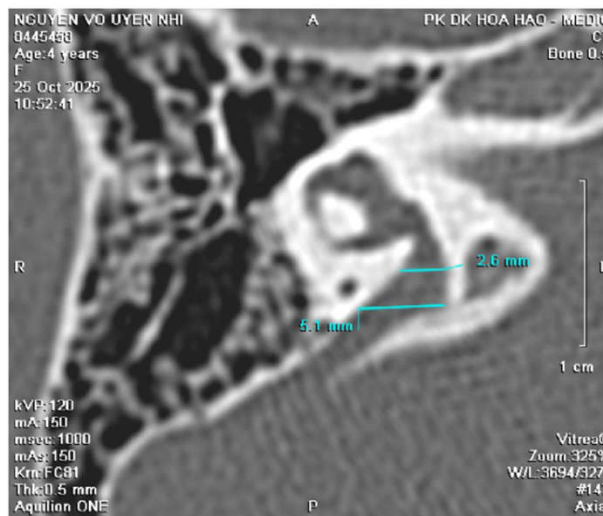
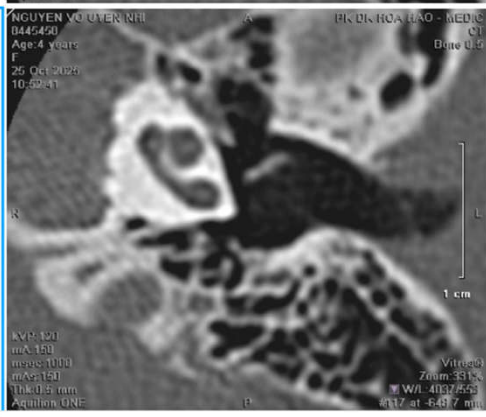
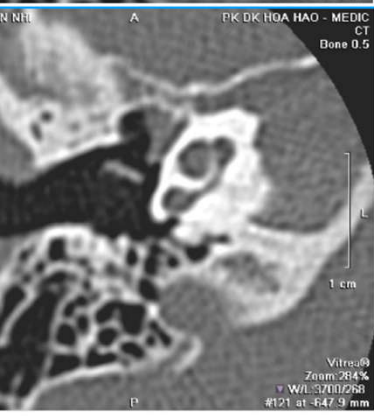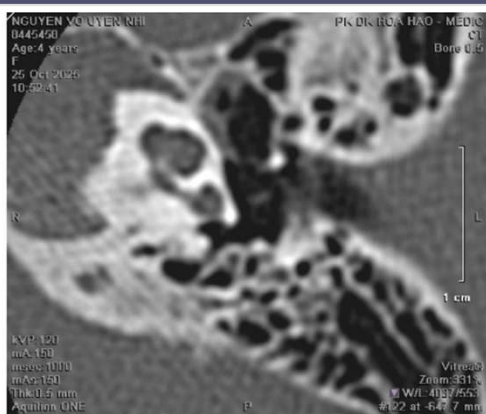
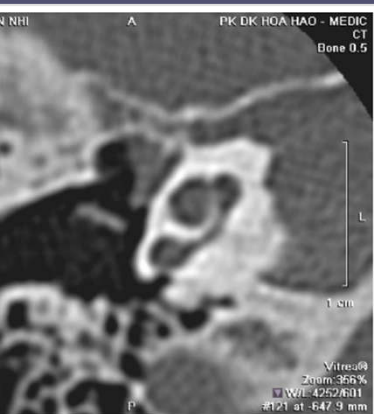
Chẩn đoán: Nghe kém hai tai. Chuẩn bị phẫu thuật cấy điện cực ốc tai

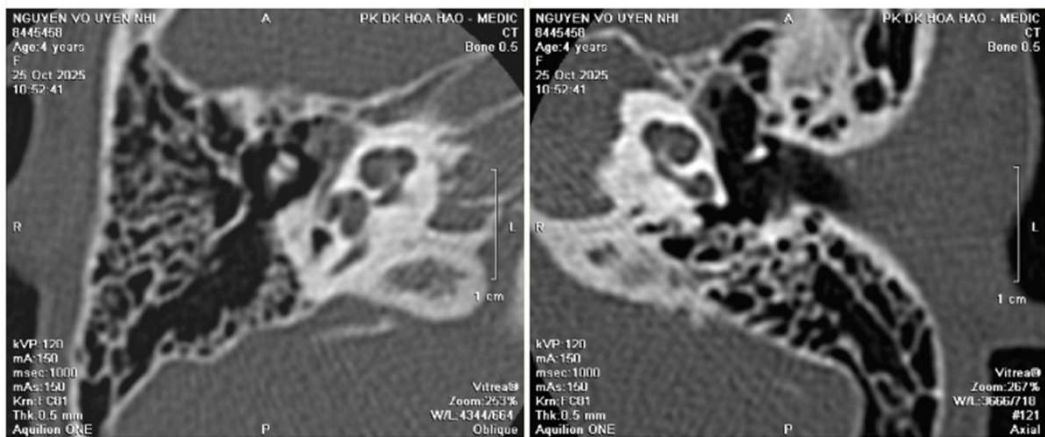
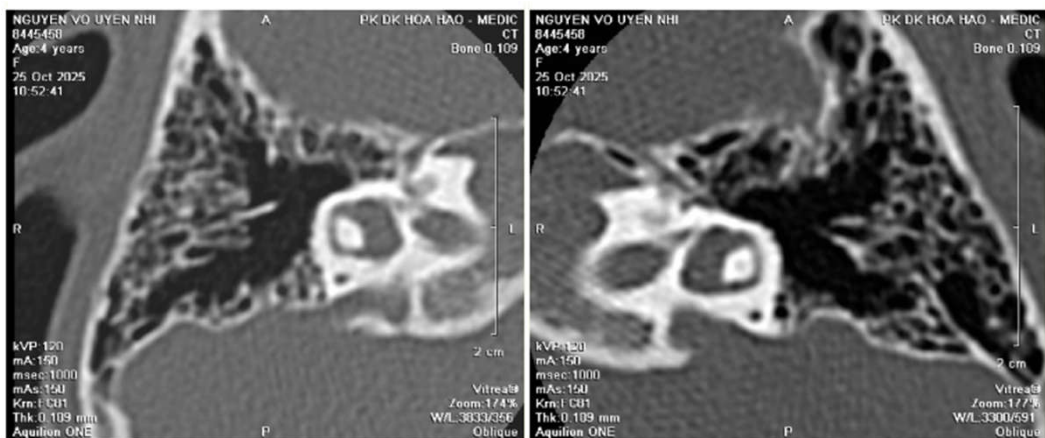
Yêu cầu chụp: Chụp CTscan xương đá theo 2 hướng Coronal & Axial, lớp cắt 1mm
Ghi 2 đĩa CD

Ngày: 5 tháng 10 năm 2021

Bác sỹ

Bs. Huỳnh


"Cochlear View" Xu et al. 2000







Vùng : CT TAI

Máy : MSCT 640 _ 2

Không tiêm tương phản

Kết quả

: KỸ THUẬT:

Bệnh nhân được khảo sát não, vùng tai- xương thái dương với kỹ thuật high-resolution MSHCT không tiêm thuốc cản quang tĩnh mạch.

KẾT QUẢ:

Không thấy thương tổn bất thường nội sọ trên CT này.

Góc cầu tiểu não bình thường.

Vòm hầu trống.

Các xoang cạnh mũi sáng.

XƯƠNG THÁI DƯƠNG- TAI HAI BÊN:

+ Ống tai ngoài trống.

+ Hòm nhĩ sáng, không mô viêm hay u bướu trong hòm nhĩ. Chuỗi xương con bình thường. Không thấy hình ảnh trật khớp búa-đe hay đe- bàn đạp. Scutum bình thường. Tegmen tympani bình thường. Ống thông hang và hang chũm sáng. Các thông bào chũm sáng.

+ Không thấy bất thường các ống bán khuyên và tiền đình hai bên.

+ Ốc tai hai bên kích thước bình thường, không thấy modiolus ở vòng giữa (middle turn) và vòng đỉnh (apical turn) ốc tai. Ốc tai xoắn khoảng 1.5 vòng.

+ Cống tiền đình (P) đường kính tại đoạn eo #2.6mm, đoạn đổ vào xoang tĩnh mạch sigma #5.1mm. Cống tiền đình (T) đường kính tại đoạn eo #3.2mm, đoạn đổ vào xoang tĩnh mạch sigma #5.3mm.

+ Hành tĩnh mạch cảnh không cao.

***** KẾT LUẬN:**

- BẤT THƯỜNG ỐC TAI HAI BÊN, THEO DẪI INCOMPLETE PARTITION TYPE II.

- GIẼN CỐNG TIỀN ĐÌNH HAI BÊN (ENLARGED VESTIBULAR AQUEDUCT).

-> THEO DẪI MONDINI MALFORMATION.

Tp. Hồ Chí Minh, ngày 25/10/2025 14:39

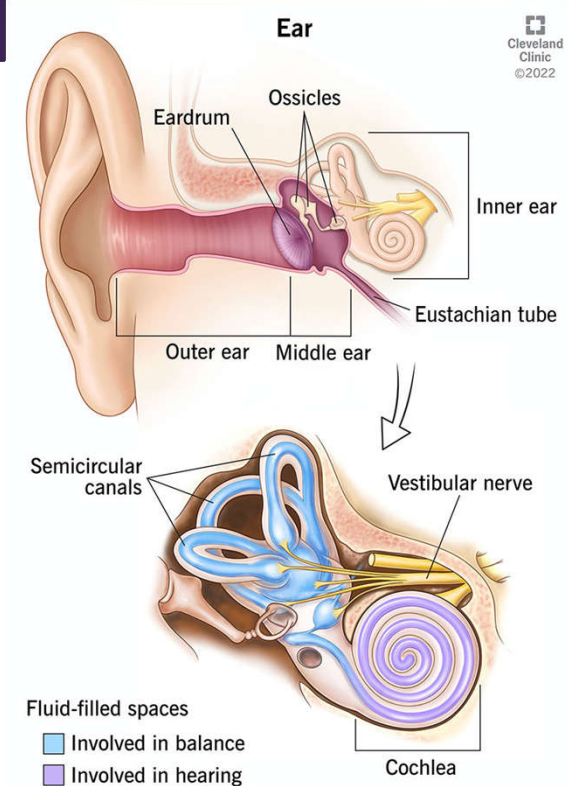
(Bác sĩ đã ký)



Mondini malformation

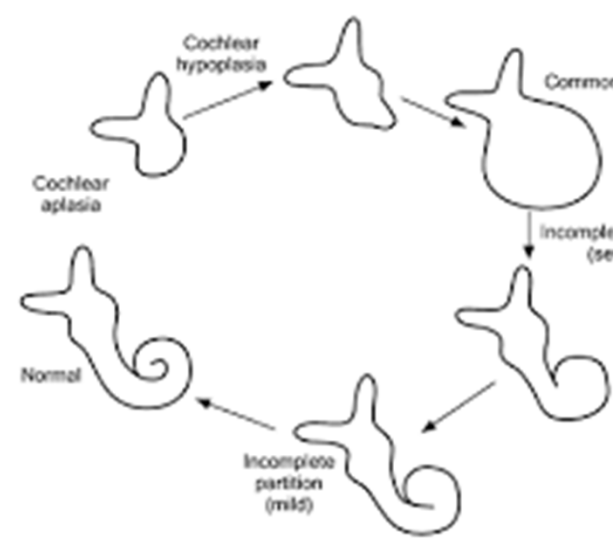
Phát triển bình thường của tai trong

- ▶ Tai trong phát triển từ **otic placode** vào tuần thai thứ 3.
- ▶ Otic placode lõm vào tạo thành **otic vesicle (otocyst)**.
- ▶ Từ tuần 4–8:
 - Hình thành ốc tai, tiền đình và các ống bán khuyên.
 - Ốc tai xoắn dần đạt khoảng **2,5 vòng** ở thai bình thường.
 - Modiolus và interscalar septa phát triển hoàn chỉnh để phân chia các vòng xoắn.
- ▶ Sự biệt hoá hoàn chỉnh của mê nhĩ xương diễn ra khoảng tuần 8–10 thai kỳ.



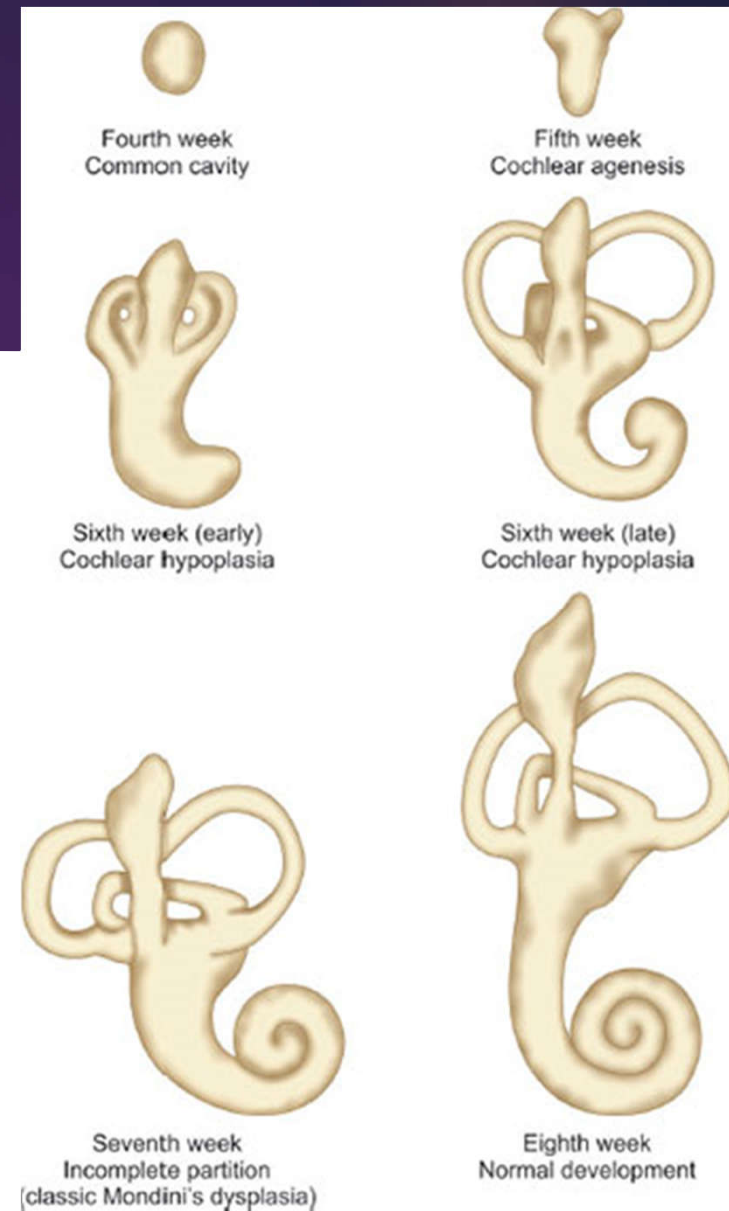
Incomplete Partition type 2

Sennaroglu (2002)	Sennaroglu (2017)	Subgroups (2017)	Description
Michel deformity	Complete labyrinthine aplasia	With hypoplastic or aplastic petrous bone With otic capsule Without otic capsule	Absence of the whole cochleovestibular structure
	Rudimentary otocyst	No subgroups	Incomplete and small representation of the otocyst without an internal auditory canal
Cochlear aplasia	Cochlear aplasia	With normal labyrinth With a dilated vestibule (CAVD)	Absence of the cochlea Absence of the cochlea, but the vestibule is enlarged Single, round chamber, representing cochlea and vestibule without any differentiation between them
Common cavity deformity	Common cavity	No subgroups	
Incomplete partition type 1	Incomplete partitions of the cochlea (differentiation of cochlea and vestibule, normal external dimensions)	Incomplete partition type 1	The entire modiolus and interscalar septa are absent, resulting in a cystic appearance of the cochlea
Incomplete partition type 2		Incomplete partition type 2	Absence of the apical part of the modiolus and corresponding interscalar septa, fusion of middle and apical turns
		Incomplete partition type 3	Absent modiolus but complete interscalar septa, enlarged internal acoustic canal
Cochlear hypoplasia (corresponding to CH-I)	Cochlear hypoplasia (external cochlear dimensions are smaller than normal)	Type 1 Type 2 Type 3 Type 4	Cochlea is like a small bud Defective modiolus and interscalar septa, normal external outline Short modiolus and less than 2 turns, reduced length of the interscalar septa Normal basal turn, middle and apical turns are severely hypoplastic and located anteriorly and medially rather than in the center



Mondini Malformation

- ▶ Mô tả lần đầu tiên qua báo cáo giải phẫu của Carlo Mondini (người Ý) (1729-1803) vào năm 1791.
- ▶ Mondini malformation thuộc nhóm **Incomplete Partition type II (IP-II)**.
- ▶ Được cho là do **ngừng phát triển tai trong muộn** vào khoảng tuần thai thứ 7.





Mondini Malformation

Được tiếp nhận bẩm sinh hoặc xuất hiện sớm thời thơ ấu.

Mức độ nghe kém thay đổi:

- Nhẹ → sâu.
- Có thể tiến triển theo thời gian.

Có thể:

- Nghe kém dao động
- Chóng mặt/rối loạn tiền đình
- Viêm màng não tái diễn do rò dịch não tủy (Biến chứng).

Thường liên quan:

- Hội chứng Pendred
- Charge syndrome
- Klippel syndrome
- Đột biến gene **SLC26A4**.

Andini Malformation

Đặc điểm:

Vòng đáy ốc tai phát triển gần bình thường.

Phần giữa và đỉnh ốc tai không phân chia hoàn toàn → hợp nhất thành khoang nang.

Thiếu một phần modiolus vùng đỉnh.

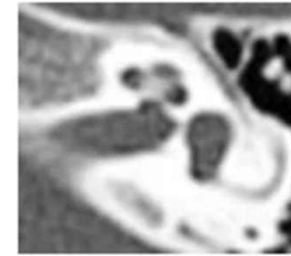
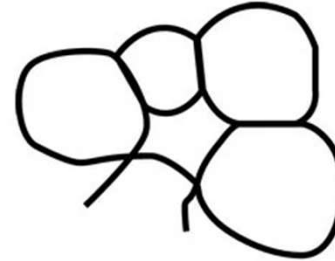
Ốc tai chỉ còn khoảng **1–1,5 vòng** thay vì 2,5 vòng bình thường.

Thường đi kèm:

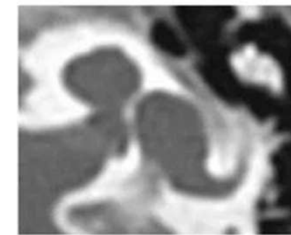

Giãn cống tiền đình (Enlarged vestibular aqueduct)

Giãn tiền đình

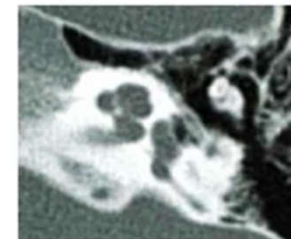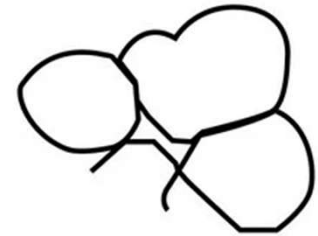
Bất thường ống bán khuyên.



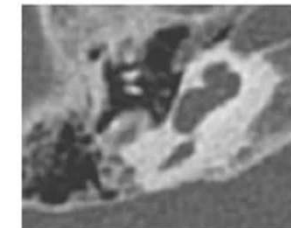

Normal co



Type I



Type II



Type III



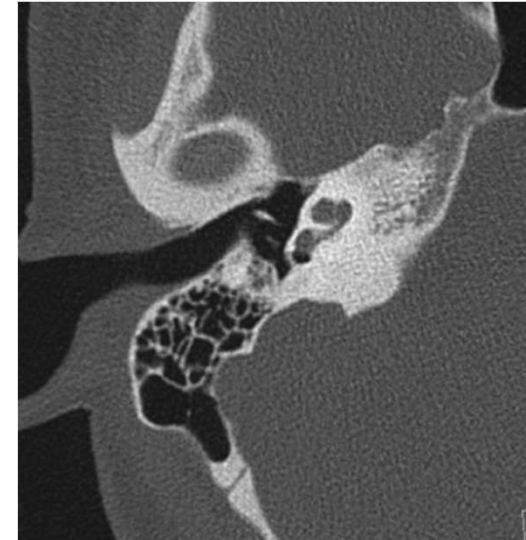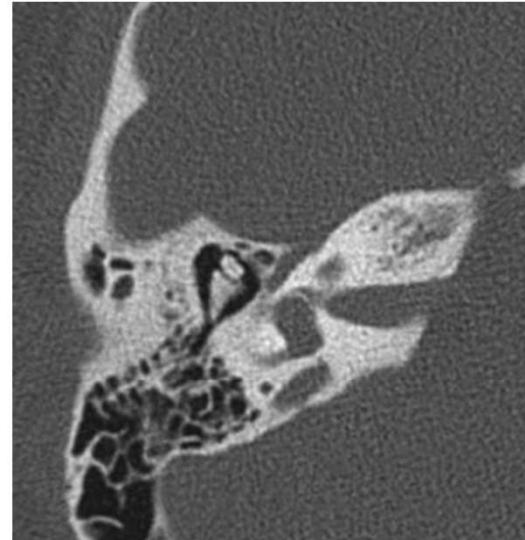
Mondini Malformation

Radiographic features

The Mondini abnormality consists of a triad ¹:

1. abnormal cochlea
 - only 1.5 turns (instead of the normal 2.5 turns)
 - normal basal turn with a cystic apex in place of the distal 1.5 turns
2. enlarged vestibule with normal semicircular canals
3. enlarged vestibular aqueduct containing a dilated endolymphatic sac

Additionally, complete or partial absence of the normal interscalar septum is also present, which can now be demonstrated on high-field MRI ⁴.





Mondini Malformation

CT xương thái dương

- ▶ Ốc tai chỉ có khoảng 1–1,5 vòng.
- ▶ Hợp nhất vòng giữa và vòng đỉnh → hình nang.
- ▶ Vòng đáy còn bảo tồn.
- ▶ Modiolus vùng đỉnh thiếu một phần.
- ▶ Giãn tiền đình.
- ▶ Enlarged vestibular aqueduct thường đi kèm.

MRI

- ▶ T2W/CISS/FIESTA:
 - Hình nang của phần đỉnh ốc tai.
 - Đánh giá mê nhĩ màng và dây TK ốc tai.
 - Phát hiện enlarged endolymphatic sac/duct.
- ▶ MRI hữu ích trước cấy điện cực ốc tai



Mondini Malformation

► Điều trị:

- Máy trợ thính nếu còn sức nghe.
- Phục hồi ngôn ngữ sớm.
- Cochlear implant:

Chỉ định trong nghe kém nặng/sâu.

Kết quả thường tốt hơn IP-I vì còn bảo tồn vòng đáy và một phần modiulus.

- Điều trị rò dịch não tủy nếu có.
- Theo dõi nguy cơ viêm màng não tái phát.

Kết luận




- ▶ Mondini malformation là dị dạng bẩm sinh tai trong do ngừng phát triển ốc tai vào tuần thứ 7 thai kỳ.
- ▶ Hình ảnh học đóng vai trò quan trọng trong chẩn đoán các bất thường cấu trúc tai.
- ▶ CT xương thái dương độ phân giải cao đóng vai trò quan trọng trong đánh giá cấu trúc mê nhĩ xương, giúp nhận diện hình thái bất thường của ốc tai, modiulus, tiền đình và ống tiền đình.
- ▶ MRI tai trong bổ sung thông tin về mê đạo màng, dây thần kinh ốc tai và các cấu trúc dịch nội mê nhĩ, đồng thời có giá trị trong lập kế hoạch cấy điện cực ốc tai.
- ▶ Việc phối hợp CT và MRI giúp chẩn đoán chính xác dị dạng Mondini, đánh giá các bất thường phối hợp và định hướng điều trị phù hợp.



Tài liệu tham khảo

- Conte G, Di Bernardino F, Sina C, et al. Imaging of inner ear malformations: a primer for radiologists. *Radiol Med*. 2021;126(10):1254-1268. doi:10.1007/s11547-021-01387-z
- Parry DA, Booth TN, Roland PS. Radiological diagnosis of inner ear malformations in children with sensorineural hearing loss. *BJR Open*. 2019;1(1):20180050. doi:10.1259/bjro.20180050
- Vijayendra H, Rangam CK, Sreedharan S. Pictorial review of MRI/CT scan in congenital temporal bone anomalies in patients for cochlear implant. *Indian J Radiol Imaging*. 2009;19(4):301-312. doi:10.4103/0971-3026.57211
- Campovecchi C, Monti L, Pascariello B, et al. Enlarged vestibular aqueduct and Mondini malformation: audiological, clinical, radiologic and genetic features. *Eur Arch Otorhinolaryngol*. 2021;278(7):2305-2312. doi:10.1007/s00405-020-06333-9
- Kutz JW Jr, Lee KH, Isaacson B, et al. Vestibular anomalies and dysfunctions in children with inner ear malformations: a narrative review. *Front Pediatr*. 2023;11:1027045. doi:10.3389/fped.2023.1027045
- Nance WE, Lim BG, Dodson KM. Genetics of inner ear malformations: a review. *Audiol Res*. 2021;11(4):514-533. doi:10.3390/audiolres11040047
- Gaillard F, Weerakkody Y. Mondini malformation. *Radiopaedia.org*. Published February 10, 2009. Updated August 2, 2021. Accessed May 18, 2026. doi:10.53347/rID-5582



Cảm ơn đã lắng nghe!