



CALÂM SÀNG LAO THỰC QUẢN

BS PHAN THANH VIỆT BÌNH

MEDIC-HCM

BỆNH ÁN



- ▶ **BỆNH NHÂN** : NGUYỄN KIÊN.... 74M
- ▶ **ĐỊA CHỈ**: PHƯỚC HẬU- KHÁNH HÒA
- ▶ **LÝ DO KHÁM BỆNH**: NUỐT NGHẸN – TỨC NGỰC
- ▶ **BỆNH SỬ**: KHOẢNG 2-3 THÁNG NAY BỆNH NHÂN CẢM THẤY NUỐT NGHẸN, ĐI KHÁM Ở ĐỊA PHƯƠNG UỐNG THUỐC KHÔNG GIẢM. Càng ngày triệu chứng nghẹn tăng dần -> MEDIC KHÁM
- ▶ **TIỀN SỬ**: - CAO HUYẾT ÁP
- THIẾU MÁU CƠ TIM

KHÁM LÂM SÀNG: TỈNH, TIẾP XÚC TỐT, KHÔNG SỐT, KHÔNG HO

SINH HIỆU: HA 156/91mmHg, M: 112L/P

ECG



CÔNG TY TNHH Y TẾ HÒA HẢO - PHÒNG KHÁM ĐA KHOA
(Tên cũ: TRUNG TÂM CHẨN ĐOÁN Y KHOA - MEDIC)
254 Hòa Hảo, KP11, P.Vườn Lài, TP. Hồ Chí Minh
ĐT: 028.39270284 - 028.39272136, Mail: hoahao254@medic.com.vn

Tìm và tải app "Medic Hoa Hao"
để đăng kí khám và xem kết quả
khám nhanh hơn

QRCode kết quả

(QR code kết quả chứa bệnh án của quý khách. Medic không chịu trách nhiệm nếu quý khách cung cấp QR code cho người khác.)



7302224

ĐIỆN TÂM ĐỒ - ĐIỆN TOÁN (DIGITAL ELECTRO CARDIOGRAPHY)

ID : 7302224

STT : 112

Bệnh nhân

Địa chỉ

Bác sĩ chỉ định : Bs. CKI. Vũ Bích Đoàn Trang

Ngày ĐK : 25/07/2025 08:21

Chẩn đoán sơ bộ :

PHÂN TÍCH ECG (ANALYSIS) :

aQRS: 60 Rhythm: XOANG Rate: 80 Interval : PR: 0.14 QRS: 0.08 QT: 0.28

PWave : Ext. Leads BT

: Pre. Leads BT

QRS Complex : Ext. Leads BT

: Pre. Leads SV1+RV5>35MM

ST Segments : Ext. Leads BT

: Pre. Leads BT

TWave : Ext. Leads ĐỆT D3AVLV6

: Pre. Leads BT

UWave : Ext. Leads BT

: Pre. Leads BT

KẾT LUẬN : DÀY THẤT TRÁI
THEO DỐI THIỂU NĂNG VÀNH

Tp. Hồ Chí Minh, ngày 25/07/2025 09:58
(Bác sĩ đã ký)



SIÊU ÂM TIM



CÔNG TY TNHH Y TẾ HÒA HẢO - PHÒNG KHÁM ĐA KHOA
(Tên cũ: TRUNG TÂM CHẨN ĐOÁN Y KHOA - MEDIC)
254 Hòa Hảo, KP11, P.Vườn Lài, TP. Hồ Chí Minh
ĐT: 028.39270284 - 028.39272136, Mail: hoahao254@medic.com.vn

Tìm và tải app "Medic Hoa Hao"
để đăng kí khám và xem kết quả
khám nhanh hơn

QRCode kết quả

(QR code kết quả chứa bệnh án của quý khách. Medic không chịu trách nhiệm nếu quý khách cung cấp cho người khác.)



7302224

KẾT QUẢ SIÊU ÂM TIM MÀU

Máy: ALOKA -ProSound α 7

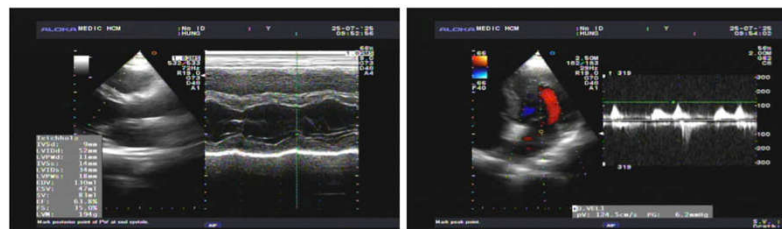
ID : 7302224 Ngày ĐK: 25/07/2025 09:24
Họ và tên : N G 74 tuổi Nam
Địa chỉ : 8
Chẩn đoán sơ bộ :

VÙNG KHẢO SÁT : SIÊU ÂM TIM MÀU

1- Các buồng tim trong giới hạn bình thường LVDd = 52 mm
Loạn động vách liên thất và thành dưới. Chức năng thất trái bảo tồn EF=54 % (Teichholz).
Chức năng tâm thu thất phải TAPSE =20 mm

2-Van 2 lá dày, hở 1/4. Van ĐMC dày, hở 1/4.
Động mạch chủ ngực kích thước bình thường

3- Không tràn dịch màng tim.



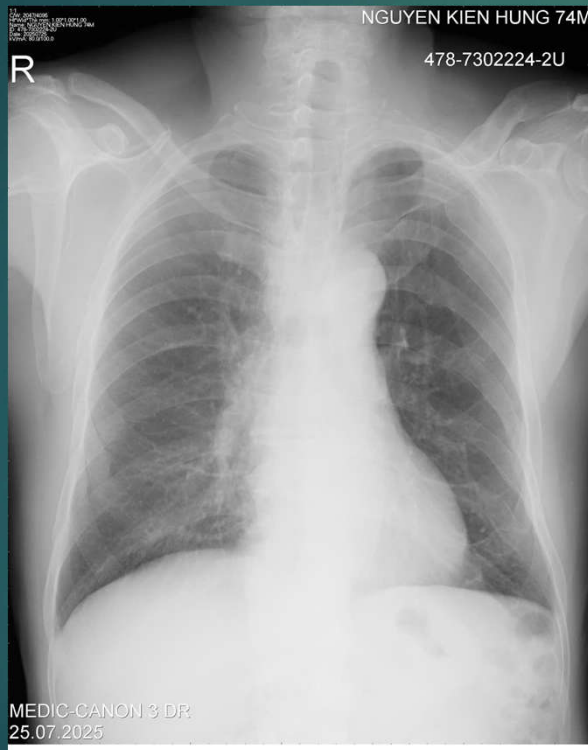
KẾT LUẬN:


THEO DÕI BỆNH TIM THIẾU MÁU CỤC BỘ
HỞ VAN 2 LÁ 1/4. HỞ VAN ĐỘNG MẠCH CHỦ 1/4.

Đề nghị:

Tp. Hồ Chí Minh, ngày 25/07/2025 09:41
(Bác sĩ đã ký)


X-QUANG PHỔI



 **CÔNG TY TNHH Y TẾ HOA HẢO - PHÒNG KHÁM DA KHOA**
(Tên cũ: TRUNG TÂM CHẨN ĐOÁN Y KHOA - MEDIC)
254 Hoa Hảo, KP11, P.Vườn Lài, TP. Hồ Chí Minh
ĐT: 028.39270284 - 028.39272136, Mail: hoahao254@medic.com.vn

QRCode kết quả
Tìm và tải app "Medic Hoa Hao"
để đăng kí khám và xem kết quả
khám nhanh hơn

(Mã code kết quả chứa bệnh án của quý khách. Medic không chịu trách nhiệm nếu quý khách cung cấp cho người khác.)

 *7302224*


KẾT QUẢ X QUANG

Họ và tên : Tuổi : **74** Giới : **Nam** Số KTC : **2** ID: **7302224**
Địa chỉ : Số TT : **478**
BS chỉ định : **Bs. CKI. Vũ Bích Đoàn Trang** Ngày ĐK : 25/07/2025
Giờ ĐK : 08:20 AM KQ : 08:49 AM

Chẩn đoán sơ bộ :
XQ Lồng Ngực Thẳng [Film]

Thành ngực	: Không có ảnh bất thường
Màng phổi	: Không có ảnh bất thường
Trung thất	: Không có ảnh bất thường
Tim	: Không có ảnh bất thường
Động mạch chủ	: bụng rộng
Huyết phế quản	: Không có ảnh bất thường
Phổi	: Không có ảnh bất thường
Cơ hoành	: Không có ảnh bất thường

Cảm nghĩ : **BỆNH TIM MẠCH DO XO ĐỘNG MẠCH VÀ/HAY CAO HUYẾT ÁP**
Đề nghị : **kết hợp siêu âm tim, ECG**

Ngày 25 tháng 07 năm 2025
Bác sĩ X Quang


SIÊU ÂM BỤNG



CÔNG TY TNHH Y TẾ HOA HẢO - PHÒNG KHÁM ĐA KHOA
(Tên cũ: TRUNG TÂM CHẨN ĐOÁN Y KHOA - MEDIC)
254 Hòa Hảo, P.4, Q.10, TP. Hồ Chí Minh
ĐT: 028.39270284 - 028.39272136, Mail: hoahao254@medic.com.vn

Tìm và tải app "Medic Hoa Hao"
để đăng kí khám và xem kết quả
khám nhanh hơn

QRCode kết quả

(QR code kết quả chứa bệnh án của quý khách. Medic không chịu trách nhiệm nếu quý khách cung cấp cho người khác.)



7302224

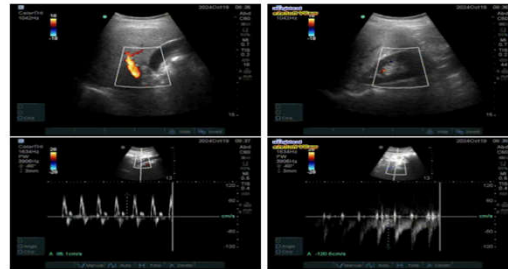
Khoa : **Siêu Âm Gan - Mạch Máu D4** - Phòng Mạch Máu 2
Máy: **SuperSonic No3**

KẾT QUẢ SIÊU ÂM MÀU

ID : **7302224** Ngày ĐK: 19/10/2024 07:33
Họ và tên : _____ 73 tuổi Nam
Địa chỉ : _____
Chẩn đoán sơ bộ : KIỂM TRA TỔNG QUÁT/ LỖI NGỰC T/ TĂNG HUYẾT ÁP
BS chỉ định : TS. BS. LÊ ĐÌNH VINH PHÚC BV chỉ định : MEDIC

VÙNG KHẢO SÁT : SIÊU ÂM DOPPLER MẠCH MÁU THẬN

- GAN: bờ đều, cấu trúc GAN THẨM MỠ, đồng dạng, NỐT VỚI GAN PHẢI 4mm
- MẬT: túi mật không sỏi. - Đường mật trong gan không giãn.
- Ống mật chủ không sỏi, không giãn.
- TUY: Bình thường. LÁCH: không to.
- Không u thượng thận .THẬN P-T: không sỏi, không ứ nước. DOPPLER ĐỘNG MẠCH THẬN HAI BÊN XƠ VỮA, KHÔNG HẸP
- BÀNG QUANG: không sỏi, không bướu.
- Động mạch chủ bụng xơ vừa, không phình.
- TIẾN LIỆT TUYẾN KHÔNG TO, ĐỒNG VỚI
- Ascites (-). Không hạch bệnh lý.



KẾT LUẬN : GAN THẨM MỠ (độ 2)NỐT VỚI GAN PHẢI .
DOPPLER ĐỘNG MẠCH THẬN HAI BÊN XƠ VỮA, KHÔNG HẸP

Đề nghị :

Tp. Hồ Chí Minh, ngày 19/10/2024 08:40

XÉT NGHIỆM MÁU



CÔNG TY TNHH Y TẾ HÒA HẢO
PHÒNG KHÁM ĐA KHOA
KHOA XÉT NGHIỆM (MEDIC - LAB)
Hotline: (028) 3834 9593
214 Hòa Hảo, P.4, Q.10, TP.HCM
Tel: (028) 9277 0284 (Đ. 114)
Email: hsoan@mediclab.com
www.medic-lab.com / www.medic.com.vn

PID: 7302224 S.T.T.: 111959
Ngày giờ đăng ký: 08:09:23 25/07/2025
Ngày giờ lấy mẫu: 08:18:00 25/07/2025
Ngày giờ nhận mẫu: 08:20:00 25/07/2025

PHIẾU KẾT QUẢ XÉT NGHIỆM
(BM.KQ.22.1 - Ngày ban hành BM: 01/05/2024 - Phiên bản: 1.0)

Họ tên: N
Ngày tháng năm sinh: 1951
Số CCCD/Hộ chiếu:
Địa chỉ:
Đơn vị: Medic
Nơi lấy mẫu: Lâu 1
Loại mẫu: Máu/N.Tiểu/H.Thở

BS yêu cầu: BS. CKI. VŨ BÍCH ĐOAN TRANG
Tình trạng mẫu: Đạt

Phái: Nam
Quốc tịch:

TÊN XÉT NGHIỆM	KẾT QUẢ	KHOẢNG THAM CHIẾU	MÃ QT
I. HUYẾT HỌC / ĐÔNG MÁU - HEMATOLOGY / COAGULATION			
Nhóm máu (ABO + Rh) ² :	*		QTHH048
ABO Group	" O "		
Rh	(+)		
ESR (VS):	*		QTHH049
h-1	64 H	(M < 20 mm)	
h-2	139 H	(M < 40 mm)	
NFS(C.B.C)(CÔNG THỨC MÁU)¹			
WBC	8.31	(4.0 - 10.5)10 ⁹ /L	QTHH019
% Neu	55.4	(40 - 74 %)	
% Lym	25.3	(19 - 48 %)	
% Mono	13.8	(3 - 9 %)	
% Eos	5.0	(0 - 7 %)	
% Baso	0.5	(0 - 1.5 %)	
# Neu	4.60	(1.7 - 7.0) 10 ⁹ /L	
# Lym	2.10	(1.0 - 4.0) 10 ⁹ /L	
# Mono	1.15 H	(0.1 - 1.0) 10 ⁹ /L	
# Eos	0.42	(0 - 0.5) 10 ⁹ /L	
# Baso	0.04	(0 - 0.2) 10 ⁹ /L	
RBC	4.70	(3.80 - 5.60)10 ¹² /L	QTHH020
Hb	13.7	(12.0 - 18.0) g/dL	QTHH025
Hct	39.3	(35 - 52 %)	
MCV	83.6	(80 - 100 fL)	
MCH	29.0	(26 - 32 pg)	

Số trang: 1/4

* Đây là kết quả dạng số trả tự động từ hệ thống Medic. Bản giấy, khoa Xét nghiệm đã ký trả bệnh nhân.
Mã QR phía trên chứa bệnh án của quý khách. Medic không chịu trách nhiệm nếu quý khách cung cấp cho người khác.

Lấy máu tại nhà:
0707 032 052

THỜI GIAN TRẢ KẾT QUẢ TRONG VÒNG:
- 70 Phút cho xét nghiệm thường qui (Sinh hóa, huyết học...)
- 100 Phút cho các xét nghiệm thường qui + miễn dịch

H: High - L: Low

1. Xét nghiệm đã được công nhận ISO 15189:2022
2. Xét nghiệm đã tham gia ngoại kiểm
3. (*) KQ đã kiểm tra lần 2 / (**) KQ bảo động
4. KQ chỉ có giá trị trên mẫu xét nghiệm hiện tại

CÔNG TY TNHH Y TẾ HÒA HẢO
PHÒNG KHÁM ĐA KHOA
KHOA XÉT NGHIỆM (MEDIC - LAB)
Hotline: (028) 3834 9593
214 Hòa Hảo, P.4, Q.10, TP.HCM
Tel: (028) 9277 0284 (Đ. 114)
Email: hsoan@mediclab.com
www.medic-lab.com / www.medic.com.vn

PID: 7302224 S.T.T.: 111959
Ngày giờ đăng ký: 08:09:23 25/07/2025
Ngày giờ lấy mẫu: 08:18:00 25/07/2025
Ngày giờ nhận mẫu: 08:20:00 25/07/2025

PHIẾU KẾT QUẢ XÉT NGHIỆM
(BM.KQ.22.1 - Ngày ban hành BM: 01/05/2024 - Phiên bản: 1.0)

Họ tên: ;
Ngày tháng năm sinh: 1951
Số CCCD/Hộ chiếu:
Địa chỉ: ;
Đơn vị: Medic
Nơi lấy mẫu: Lâu 1
Loại mẫu: Máu/N.Tiểu/H.Thở

BS yêu cầu: BS. CKI. VŨ BÍCH ĐOAN TRANG
Tình trạng mẫu: Đạt

Phái: Nam
Quốc tịch:

TÊN XÉT NGHIỆM	KẾT QUẢ	KHOẢNG THAM CHIẾU	MÃ QT
Red Blood Cells	8	(0 - 15)	
Leucocytes	13	(0 - 15)	
Calcium oxalate monohydrate	0	(0 - 6)	
Calcium oxalate dihydrate	0	(0 - 6)	
Amor.Phosphate	0	(0 - 6)	
Uric acid	0	(0 - 6)	
Casts	0	(0 - 6)	
Epithelial Cells	2	(0 - 10)	
Bacteria	0	(0 - 130)	
III. SINH HOÁ - BIOCHEMISTRY			
HbA1C (HPLC)¹:			
HbA1c (IFCC)	35.1	(20 - 38.80 mmol/mol)	QTSH012
HbA1c (NGSP)	5.36	(4.0 - 5.70 %A1c)	
IONOGRAMME²:			
Na	137.2	(130 - 145 mmol/L)	
K	4.75	(3.40 - 5.1 mmol/L)	
Ca	2.33	(2.1 - 2.80 mmol/L)	
Cl	102.2	(96 - 108 mmol/L)	
Uric Acid/Serum ¹	5.81	(M: 3.4 - 7.0; F: 2.4 - 5.7 mg/dL)	QTSH014
hs CRP	42.48 H	(≤ 3 mg/L)	QTSH028
*Độ Lọc Cầu Thận (CKD-EPI)²			
Creatinin/Serum ²	0.728	(M: 0.6 - 1.3; F: 0.5 - 1.1 mg/dL)	QTSH027
eGFR (CKD-EPI)	96	(≥ 90 mL/min/1.73 m ²)	
LDL Cholesterol ²	3.41	(<2.59; Nữ: 2.59-4.13 mmol/L)	QTSH093

Số trang: 3/4

* Đây là kết quả dạng số trả tự động từ hệ thống Medic. Bản giấy, khoa Xét nghiệm đã ký trả bệnh nhân.
Mã QR phía trên chứa bệnh án của quý khách. Medic không chịu trách nhiệm nếu quý khách cung cấp cho người khác.

Lấy máu tại nhà:
0707 032 052

THỜI GIAN TRẢ KẾT QUẢ TRONG VÒNG:
- 70 Phút cho xét nghiệm thường qui (Sinh hóa, huyết học...)
- 100 Phút cho các xét nghiệm thường qui + miễn dịch

H: High - L: Low

1. Xét nghiệm đã được công nhận ISO 15189:2022
2. Xét nghiệm đã tham gia ngoại kiểm
3. (*) KQ đã kiểm tra lần 2 / (**) KQ bảo động
4. KQ chỉ có giá trị trên mẫu xét nghiệm hiện tại

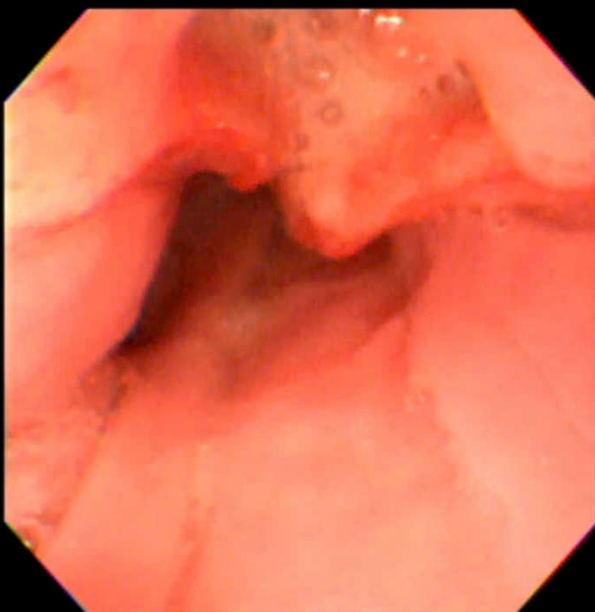
NỘI SOI THỰC QUẢN




2025/07/25
10:29:49

SCV: 3

Ct: N E: A1
Ce: 0



MEDIC

 CÔNG TY TNHH Y TẾ HÒA HẢO - PHÒNG KHÁM ĐA KHOA
(Tên cũ: TRUNG TÂM CHẨN ĐOÁN Y KHOA - MEDIC)
254 Hòa Hảo, KP11, P.Vương Lai, TP. Hồ Chí Minh
ĐT: 028.39270204 - 028.39272136, Mail: hoahao254@medic.com.vn

QRCode kết quả

Tìm và tải app "Medic Hoa Hao" để đăng ký khám và xem kết quả khám nhanh hơn

(QR code kết quả của bệnh án của quý khách. Medic không chịu trách nhiệm nếu quý khách cung cấp QR code cho người khác.)


Khoa: NỘI SOI TIÊU HÓA
Máy: Olympus GIF240

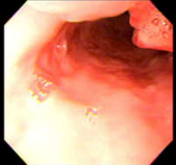
KẾT QUẢ NỘI SOI


ID : 7302224 Ngày DK: 25/07/2025
Họ và tên : N 74 tuổi Nam
Địa chỉ :
Chẩn đoán sơ : AN KÉM
bộ
Bác sĩ chỉ định : TRANG BV chỉ định : MEDIC

VÙNG KHẢO SÁT : NS DẠ DÀY - TÁ TRĂNG

- Thực quản: CÁCH CUNG RĂNG 30cm CÓ SANG THƯƠNG KHẢ TO, LOỆT CUNG BỜ CAO, LÂM HEP 1/2 LÒNG (PHOTO)+ SINH THIẾT
- Đường Z cách cung răng : 40 cm.
- Dạ dày:
 - Tâm vị : bình thường
 - Phình vị : bình thường
 - Thân dạ dày : bình thường
 - Hàng vị : bình thường
 - Tiền môn vị : bình thường
 - Môn vị : tròn đều, không hẹp
 - Bờ cong nhỏ : bình thường
 - Bờ cong lớn : bình thường
- Hành tá tràng : bình thường




2025/07/25
10:29:34
SCV: 3
Ct: N E: A1
Ce: 0
MEDIC I


2025/07/25
10:29:49
SCV: 3
Ct: N E: A1
Ce: 0
MEDIC

KẾT LUẬN: K THỰC QUẢN 1/3 GIỮA
Đề nghị: MSCT NGỰC KHẢO SÁT THÊM

Tp. Hồ Chí Minh, ngày 25/07/2025
(Bác sĩ đã ký)

MSCT NGỰC



CÔNG TY TNHH Y TẾ HÒA HẢO - PHÒNG KHÁM ĐA KHOA
(Tên cũ: TRUNG TÂM CHẨN ĐOÁN Y KHOA - MEDIC)
254 Hòa Hảo, KP11, P.Vườn Lài, TP. Hồ Chí Minh
ĐT: 028.39270284 - 028.39272136, Mail: hoahao254@medic.com.vn

Tìm và tải app "Medic Hoa Hao"
để đăng kí khám và xem kết quả
khám nhanh hơn

QRCode kết quả

(QR code kết quả chứa bệnh án của quý khách. Medic không chịu trách nhiệm nếu quý khách cung cấp QR code cho người khác.)



7302224

MEDIC CT SCAN REPORT

STT : 250725119 Ngày ĐK : 25/07/2025 11:32
Bệnh nhân : Tuổi : 74 Nam - ĐT :
Địa chỉ :
BS chỉ định : BS. CKII. NGUYỄN VĂN HIỂN BV : MEDIC Khoa : PK
Chẩn đoán sơ bộ :
Vùng : CT NGỰC Máy : MSCT 640 _ 2 Tiêm chất tương phản
Kết quả : KĨ THUẬT:
Các lát hình 1mm qua 2 phổi, không và có tiêm cản quang, khảo sát ở hai cửa sổ: nhu mô, trung thất.

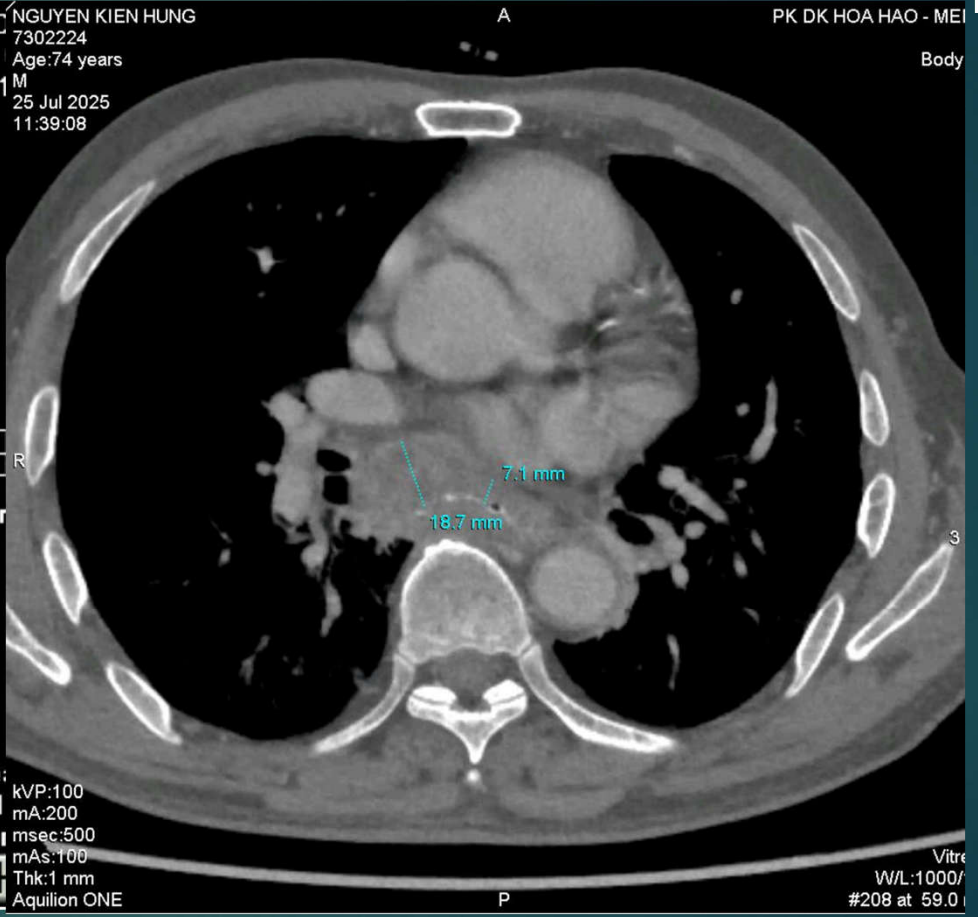
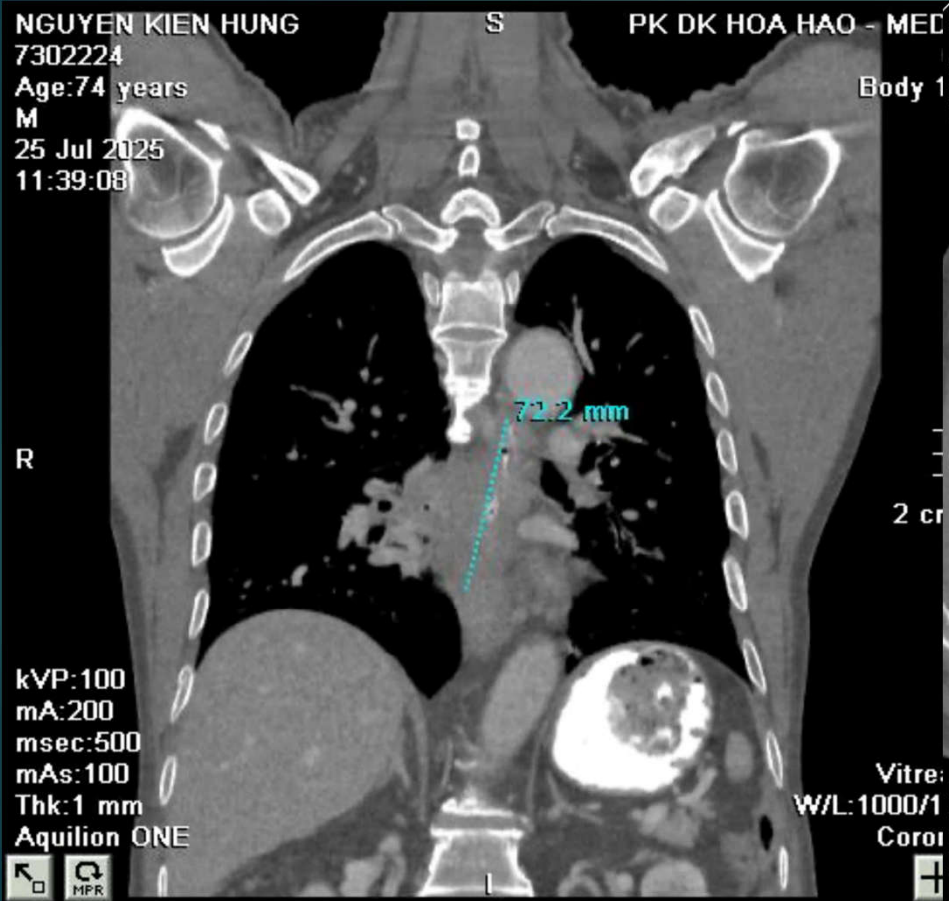
MÔ TẢ:

Dày vách thực quản đoạn 1/3 giữa, chỗ dày nhất khoảng 8mm, kéo dài khoảng 7cm.
Phì đại hạch dưới carina, hạch cạnh phải thực quản, hạch cạnh phải khí quản.
Khí quản thoáng, không tắc nghẽn. Không tổn thương nhu mô phổi hai bên.
Không thấy tràn dịch màng phổi hai bên.
ĐMC ngực không phình.
Không thấy tổn thương thành ngực. Tuyến giáp không phì đại.

*** KẾT LUẬN:

TD K THỰC QUẢN ĐOẠN 1/3 GIỮA, DI CẢN HẠCH TRUNG THẤT.

Tp. Hồ Chí Minh, ngày 25/07/2025 11:59
(Bác sĩ đã ký)



GIẢI PHẪU BỆNH LÝ



CÔNG TY TNHH Y TẾ HOA HẢO - PHÒNG KHÁM ĐA KHOA
(Tên cũ: TRUNG TÂM CHẨN ĐOÁN Y KHOA - MEDIC)
254 Hòa Hảo, KP.11, P. Vườn Lài, TP. Hồ Chí Minh
ĐT: 028.39270284 - 028.39272136, Mail: hoahao254@medic.com.vn

Tìm và tải app "Medic Hoa Hao"
để đăng kí khám và xem kết quả
khám nhanh hơn

(QR code kết quả chẩn đoán của quý khách. Medic không chịu trách nhiệm nếu quý khách cung cấp QR code cho người khác.)



PHIẾU CHẨN ĐOÁN GIẢI PHẪU BỆNH

MS : H2025007323

Bệnh nhân (Patient) : **7302224** | 1951 Nam

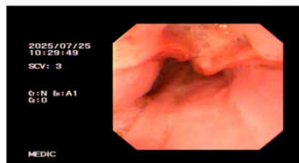Địa chỉ (Address) : 100 Đường Trần Hưng Đạo, Quận Cầu Giấy, Thành Phố Hà Nội

Bác sĩ (Physician) : BS PHAN THANH VIỆT BÌNH | Bệnh viện (Hospital) : CTTNHHYT HOA HẢO/ NS

Chẩn đoán sơ bộ : K thực quản 1/3 giữa
Thực quản: Cách cung răng 30 cm có sang thương khá to, loét cứng bờ cao, làm hẹp 1/2 lòng

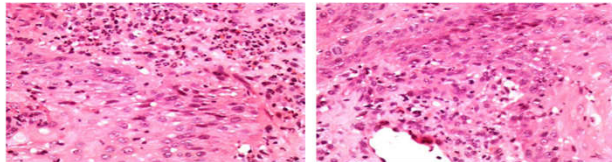
Ngày nhận mẫu : 25/07/2025 | Ngày trả KQ: 28/07/2025

GPB ĐẠI THỂ : Mổ 0.3 cm



GPB Vi Thể :

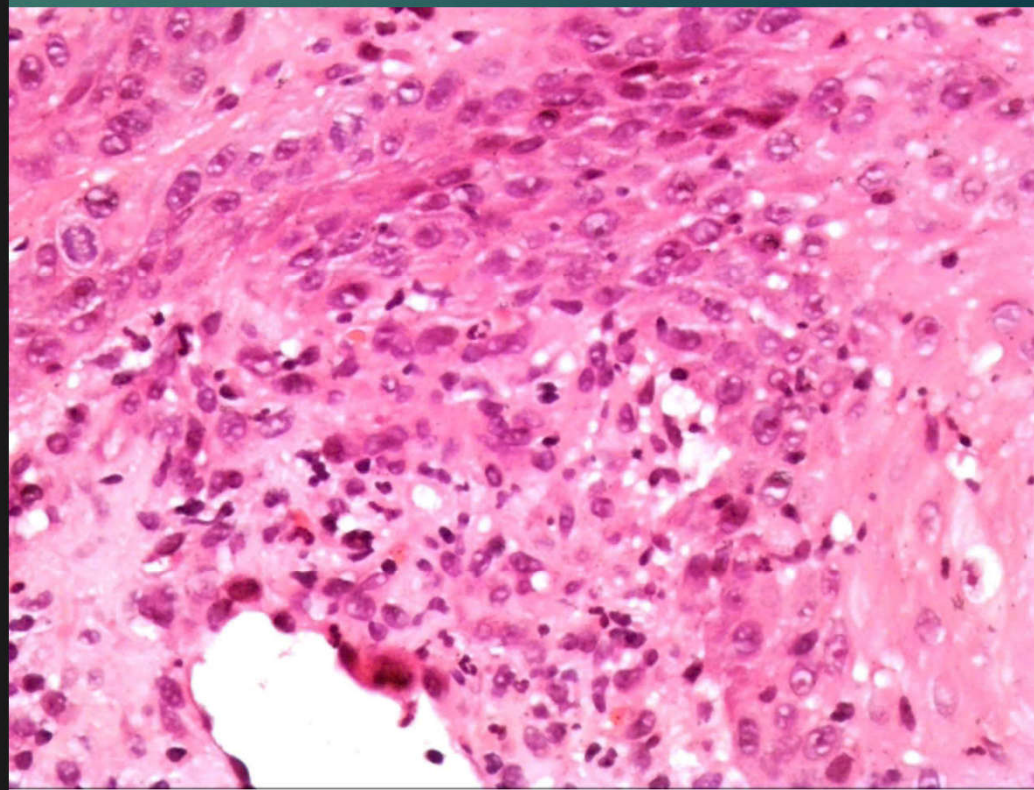
Mô thực quản có loét niêm mạc, có mô hoại tử thâm nhập nhiều tế bào viêm trong đó có nhiều xác bạch cầu đa nhân. Không có tế bào ác tính trên mẫu thử.



KẾT LUẬN : VIÊM LOÉT THỰC QUẢN CẤP TÍNH.
(ACUTE ESOPHAGITIS). (K20.4)

Đề nghị sinh thiết thêm nếu kết quả của mẫu thử này không phù hợp với dấu hiệu lâm sàng và đặc điểm nội soi

Tp. Hồ Chí Minh, ngày 28/07/2025





BỆNH VIỆN UNG BƯỚU


NỘI SOI

SỞ Y TẾ TP. HỒ CHÍ MINH
BỆNH VIỆN UNG BƯỞU TP.HCM - CƠ SỞ 2
Phòng 13 Nội Soi

MYT: 250064577
Số hồ sơ: TN250825.0460723
Số phiếu: 250216483291

PHIẾU KẾT QUẢ NỘI SOI

Bệnh nhân: N... Năm sinh: 1951 Giới tính: Nam
Đã chỉ: ...
Bác sĩ chỉ định: **LÊ TƯỜNG PHONG** Ngày chỉ định: 8 giờ 51 phút, ngày 27 tháng 8 năm 2025
Kỹ thuật viên 1: Vũ Thành Tâm Kỹ thuật viên 2: ...
Nơi gửi: **KHOA NỘI 4 (NỘI TUYẾN VU, TIỂU HÓA, GAN, NIỆU)** Thiết bị: ...
Chẩn đoán: **LOÉT THỰC QUẢN 1/3 DƯỚI**
Nội dung: **NỘI SOI THỰC QUẢN, ĐÀ ĐÀY, TÁ TRĂNG KẾT HỢP SINH THIẾT**



Thực quản: CÁCH CUNG RĂNG TRÊN # 31 - 34 CM CÓ Ồ LOÉT ĐÁY SẠCH, BỎ XÓA HÓA NHỄ, CHIẾM 1/5 CHU VI THÀNH, ỒNG SÔI QUA ĐƯỢC, SINH THIẾT KIỂM TRA
Tình mạch thực quản: Không dẫn
Đường Z: Cách cung răng # 42 cm
Tâm vị: Tròn co bóp tốt
Phình vị: Bình thường
Bó cong lớn: Bình thường
Bó cong nhỏ: Bình thường
Vùng góc: NIÊM MẠC SUNG HUYẾT
Hang vị: Tròn đều
Hành tá tràng: Bình thường
D1: Bình thường
D2: Bình thường

KẾT LUẬN: LOÉT THỰC QUẢN 1/3 DƯỚI - SINH THIẾT KIỂM TRA
ĐỀ NGHỊ: LẤY KẾT QUẢ SINH THIẾT TẠI QUẦY HÀNH CHÁNH KHOA NỘI SOI NGÀY: 11/09/2025

SAO Y BẢN CHÍNH
Ngày 0 tháng 9 năm 2025
TRƯỞNG PHÒNG KẾ HOẠCH TỔNG HỢP

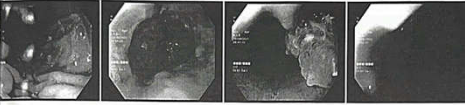
Ngày 27 tháng 8 năm 2025

SỞ Y TẾ TP. HỒ CHÍ MINH
BỆNH VIỆN UNG BƯỞU TP.HCM - CƠ SỞ 2
Bộ phận Nội soi

MYT: 250064577
Số hồ sơ: TN250728.0402853
Số phiếu: 2502164664395

PHIẾU KẾT QUẢ NỘI SOI

Bệnh nhân: NG... Năm sinh: 1951 Giới tính: Nam
Đã chỉ định: **NGUYỄN BẢO QUÝ** Ngày chỉ định: 8 giờ 7 phút, ngày 18 tháng 8 năm 2025
Kỹ thuật viên 1: Vũ Thị Kim Phương Kỹ thuật viên 2: ...
Thiết bị: **Bộ phận Nội soi**
Chẩn đoán: **LOÉT THỰC QUẢN 1/3 DƯỚI CHƯA LOẠI TRỪ K**
Nội dung: **NỘI SOI THỰC QUẢN, ĐÀ ĐÀY, TÁ TRĂNG KẾT HỢP SINH THIẾT**



Thực quản: CÁCH CUNG RĂNG # 31 - 33 CM, CÓ TỖN TƯƠNG DẠNG Ồ LOẾT, KÍCH QUỠC # 10 x 20 MM, BỜ TƯƠNG ĐỐI ĐỀU, ĐÁY ÍT GIÀ MẠC, SINH THIẾT.
Tình mạch thực quản: Không dẫn
Đường Z: Cách cung răng # 39 cm
Tâm vị: Tròn co bóp tốt
Phình vị: Bình thường
Bó cong lớn: Bình thường
Bó cong nhỏ: Bình thường
Vùng góc: NIÊM MẠC SUNG HUYẾT
Hang vị: Tròn đều
Hành tá tràng: Bình thường
D1: Bình thường
D2: Bình thường

KẾT LUẬN: LOÉT THỰC QUẢN 1/3 DƯỚI CHƯA LOẠI TRỪ K
ĐỀ NGHỊ: KẾT HỢP CT-SCAN KHẢO SÁT THEM

LẤY KẾT QUẢ SINH THIẾT TẠI QUẦY TIẾP NHẬN - KHU NỘI SOI (TRÚ LỆ, T7, CN) - 05/08/2025

SAO Y BẢN CHÍNH
Ngày 0 tháng 9 năm 2025
TRƯỞNG PHÒNG KẾ HOẠCH TỔNG HỢP
PHÒNG TỔNG HỢP

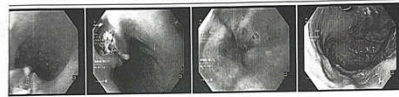
Ngày 18 tháng 8 năm 2025
Bác sĩ chuyên khoa

SỞ Y TẾ TP. HỒ CHÍ MINH
BỆNH VIỆN UNG BƯỞU TP.HCM - CƠ SỞ 2
Bộ phận Nội soi

MYT: 250064577
Số hồ sơ: TN250728.0402853
Số phiếu: 250216451891

PHIẾU KẾT QUẢ NỘI SOI

Bệnh nhân: NGUYỄN BẢO QUÝ Năm sinh: 1951 Giới tính: Nam
Đã chỉ định: **NGUYỄN BẢO QUÝ** Ngày chỉ định: 8 giờ 57 phút, ngày 29 tháng 7 năm 2025
Kỹ thuật viên 1: Vũ Thị Kim Phương Kỹ thuật viên 2: ...
Thiết bị: **Bộ phận Nội soi**
Chẩn đoán: **THEO DÕI K THỰC QUẢN 1/3 DƯỚI
CĐPB: VIÊM LOÉT NIÊM MẠC THỰC QUẢN 1/3 DƯỚI
NỘI SOI THỰC QUẢN, ĐÀ ĐÀY, TÁ TRĂNG KẾT HỢP SINH THIẾT**



Thực quản: CÁCH CUNG RĂNG # 31 - 33 CM, CÓ TỖN THƯƠNG DẠNG Ồ KÍCH THƯỚC # 8 x 20 MM, BỜ KHÔNG ĐỀU, ĐÁY ĐÔNG GIÀ MẠC, SINH THIẾT.
Tình mạch thực quản: Không dẫn
Đường Z: Cách cung răng # 39 cm
Tâm vị: Tròn co bóp tốt
Phình vị: Bình thường
Bó cong lớn: Bình thường
Bó cong nhỏ: Bình thường
Vùng góc: Bình thường
Hang vị: NIÊM MẠC SUNG HUYẾT
Môn vị: Tròn đều
Hành tá tràng: Bình thường
D1: Bình thường
D2: Bình thường

KẾT LUẬN: THEO DÕI K THỰC QUẢN 1/3 DƯỚI
CĐPB: VIÊM LOÉT NIÊM MẠC THỰC QUẢN 1/3 DƯỚI

LẤY KẾT QUẢ GIẢI PHẪU BỆNH TẠI QUẦY TIẾP NHẬN - KHU NỘI SOI (TRÚ LỆ, T7, CN) - 05/08/2025

SAO Y BẢN CHÍNH
Ngày 5 tháng 9 năm 2025
TRƯỞNG PHÒNG KẾ HOẠCH TỔNG HỢP

Ngày 29 tháng 7 năm 2025
Bác sĩ chuyên khoa

SAO Y BẢN CHÍNH
Ngày 0 tháng 9 năm 2025
TRƯỞNG PHÒNG KẾ HOẠCH TỔNG HỢP

Ngày 18 tháng 8 năm 2025
Bác sĩ chuyên khoa

CLOTEST
ÂM TÍNH

BS. NGUYỄN BẢO QUÝ

29072025 09:30 AM

GPBL

KẾT QUẢ SINH THIẾT

MÃ XÉT NGHIỆM 25GT3146

- Người pha bệnh phẩm
- Số mẫu: 1
- Tiêu bản làm xong ngày:

1. NHẬN XÉT ĐẠI THỂ

2. NHẬN XÉT VI THỂ

3. CHẨN ĐOÁN GIẢI PHẪU BỆNH

MỖ VIÊM LOÉT MẠN TÍNH

SỞ Y TẾ TP. HỒ CHÍ MINH
BỆNH VIỆN ƯNG BƯỚU
TRƯỞNG PHÒNG KẾ HOẠCH TỔNG HỢP - CỞ SỞ 2
PHÒNG KẾ HOẠCH TỔNG HỢP

SỞ Y TẾ TP. HỒ CHÍ MINH
BỆNH VIỆN ƯNG BƯỚU
TRƯỞNG PHÒNG KẾ HOẠCH TỔNG HỢP
PHÓ TRƯỞNG PHÒNG

SỞ Y TẾ TP. HỒ CHÍ MINH
BỆNH VIỆN ƯNG BƯỚU
TRƯỞNG PHÒNG KẾ HOẠCH TỔNG HỢP
PHÓ TRƯỞNG PHÒNG

KẾT QUẢ SINH THIẾT

MÃ XÉT NGHIỆM 25GT30010

- Ngày nhận:
- Phương pháp nhuộm: Hematoxylin - Eos
- Người làm tiêu bản:

1. NHẬN XÉT ĐẠI THỂ

2. NHẬN XÉT VI THỂ

3. CHẨN ĐOÁN GIẢI PHẪU BỆNH

LOÉT, VIÊM NIÊM MẠC THỰC QUẢN MẠN TÍNH HOẠT ĐỘNG

SỞ Y TẾ TP. HỒ CHÍ MINH
BỆNH VIỆN ƯNG BƯỚU
TRƯỞNG PHÒNG KẾ HOẠCH TỔNG HỢP
PHÓ TRƯỞNG PHÒNG

SỞ Y TẾ TP. HỒ CHÍ MINH
BỆNH VIỆN ƯNG BƯỚU
TRƯỞNG PHÒNG KẾ HOẠCH TỔNG HỢP
PHÒNG KẾ HOẠCH TỔNG HỢP

BS. Nguyễn Như Thành

4. SỰ PHÙ HỢP VỚI CHẨN ĐOÁN LÂM SÀNG

KẾT LUẬN

KẾT QUẢ SINH THIẾT

MÃ XÉT NGHIỆM 25GT27086

- Ngày nhận:
- Phương pháp nhuộm: Hematoxylin
- Người làm tiêu bản:

1. NHẬN XÉT ĐẠI THỂ

2. NHẬN XÉT VI THỂ

3. CHẨN ĐOÁN GIẢI PHẪU BỆNH

MỖ VIÊM LOÉT CẤP TÍNH

SỞ Y TẾ TP. HỒ CHÍ MINH
BỆNH VIỆN ƯNG BƯỚU
TRƯỞNG PHÒNG KẾ HOẠCH TỔNG HỢP
PHÓ TRƯỞNG PHÒNG

SỞ Y TẾ TP. HỒ CHÍ MINH
BỆNH VIỆN ƯNG BƯỚU
TRƯỞNG PHÒNG KẾ HOẠCH TỔNG HỢP
PHÒNG KẾ HOẠCH TỔNG HỢP

BS. Nguyễn Như Thành

4. SỰ PHÙ HỢP VỚI CHẨN ĐOÁN LÂM SÀNG

KẾT LUẬN

PNA HẠCH THƯỜNG ĐÒN (P)

SỞ Y TẾ TP. HỒ CHÍ MINH
BỆNH VIỆN UNG BƯỞU TP.HCM - CƠ SỞ 2

MYT: 250064577
Số hồ sơ: TN250728.0402853

SỞ Y TẾ TP. HỒ CHÍ MINH
BỆNH VIỆN UNG BƯỞU CS2 TP.HCM
KHOA GIẢI PHẪU BỆNH

Mã BN/ Mã đợt: 250064577
Mã số người bệnh: 250064577
Số vào viện: 0

3159

KẾT QUẢ XÉT NGHIỆM TẾ BÀO HỌC (FNA) (Fine Needle Aspiration)

Mã số FNA: 25PT20167

Họ tên: NGUYỄN VĂN HÙNG
BS Lâm sàng: Lê Gia Quốc Thanh
Phương pháp: Xét nghiệm tế bào học áp nhuộm thường quy
Chẩn đoán: U tân sinh chưa rõ tính chất của cơ quan tiêu hóa khác (D37.7)
Khoa: KDVTG P18 Tổng quát

Tuổi: 74(22/08/1951)
Giới tính: Nam
Khoa Chỉ định: KDVTG P18 Tổng quát
Ngày nhận: 30/07/2025 12:26:00

1. Trường trình chọc hút:

- Tư thế BN: nằm ngửa
- Phương pháp vô cảm: không
- Vị trí hạch trên đòn P, d = 15mm (H)
- Tiến hành thủ thuật: chọc hút vào vị trí: hạch trên đòn P dưới hướng dẫn siêu âm.
- Sử dụng dụng cụ: kim 23G
- Tiến hành cầm máu. Sau thủ thuật, bệnh nhân ổn.
- Lưu ý sau thủ thuật: dặn dò bệnh nhân tái khám và lấy kết quả theo ngày đã hẹn.
- Mô tả đại thể bệnh phẩm: 02 lame, 01 lọ gửi khoa Giải phẫu bệnh.
- Hướng điều trị tiếp theo: lấy kết quả FNAC về khoa tiếp tục điều trị.

KẾT QUẢ XÉT NGHIỆM TẾ BÀO HỌC (FNA) (Fine Needle Aspiration)

2. Mô tả Vi thể:

Hiện diện tế bào mô hạch bình thường, xen lẫn một số tế bào dạng biểu mô...

KẾT LUẬN: **HẠCH VIÊM KINH NIÊN DẠNG HẠT**


ĐỀ NGHỊ XÉT NGHIỆM:

Ngày 30 Tháng 07 Năm 2025



BV
PHẠM NGỌC THẠCH

SINH THIẾT HẠCH

 SỞ Y TẾ TP. HỒ CHÍ MINH
BỆNH VIỆN PHẠM NGỌC THẠCH

BẢN SAO

**PHIẾU XÉT NGHIỆM
GIẢI PHẪU MÔ BỆNH HỌC**

Bệnh phẩm:

Mã y tế: 25091071
MS: 36/BV-01
Mã số: H25/2803/8389

Họ và tên: _____ Năm sinh: 1951 Giới tính: Nam
Địa chỉ: _____ Ngày chỉ định: 10 giờ 24 ngày 12/09/2025
Bác sĩ chỉ định: Mai Nguyệt Thu Huyền Số bệnh án: _____
Nơi chỉ định: Khám yêu cầu 10 Giường: _____
Khoa: Khám yêu cầu 10
Yêu cầu XN:
Chẩn đoán: td lao thanh quản (a15.5);

KẾT QUẢ
KẾT QUẢ CHẨN ĐOÁN MÔ HỌC:

1. NHẬN XÉT ĐẠI THỂ:
25GT31505(2A)
2. PHƯƠNG PHÁP NHUỘM:
Nhuộm thường qui: Hematoxylin-Eosin
Nhuộm hóa mô miễn dịch: TB (+)
3. NHẬN XÉT VI THỂ:
MÔ HẠCH VIÊM DẠNG HẠT VÀ HOẠI TỬ VỚI LYMPHOCYTES, TẾ BÀO DẠNG BIỂU MÔ, ĐẠI BÀO LANGHANS
KHOA GIẢI PHẪU BỆNH ĐÃ THỰC HIỆN XÉT NGHIỆM VÀ CHẨN ĐOÁN HÓA MÔ MIỄN DỊCH VỚI 01 DẤU ẮN

KẾT LUẬN
HẠCH VIÊM LAO

TOA THUỐC

ĐIỀU TRỊ LAO TRONG 6 THÁNG

SỞ Y TẾ TP. HO CHI MINH
BỆNH VIỆN PHẠM NGỌC THẠCH
Khám yêu cầu 4

25091071

ĐƠN THUỐC
Dịch Vụ

Họ tên: ?
Địa chỉ: Thôn Hoài Nnon, xã ?
Sinh hiệu: HA: cmHg M: lần/phút T: oC CN: 57,00 kg
Triệu chứng LS: Ho khan
Chẩn đoán: Bệnh lý hạch lympho ngoại vi do lao (A18.2);
Chỉ định dùng thuốc:

Thuốc

- Rifampicin 150mg (Rifampicin)** x 14 ngày = 56 Viên
Sáng: 4 Trưa: 0 Chiều: 0 Tối: 0
Cách dùng: Uống; Uống lúc đói
- Isoniazid 150mg (MEKO INH.)** x 14 ngày = 28 Viên
Sáng: 2 Trưa: 0 Chiều: 0 Tối: 0
Cách dùng: Uống; Uống lúc đói
- Ethambutol 400mg (ETHAMBUTOL 400mg)** x 14 ngày = 42 Viên
Sáng: 3 Trưa: 0 Chiều: 0 Tối: 0
Cách dùng: Uống; Uống lúc đói
- Liverplant (Cao Cardus marianus+Vitamin B1 (Thiamin)+Vitamin B2 (Riboflavin)+Vitamin B3 (Niacin, Vitamina PP)+Vitamin B5 (Pantothenic acid)+Vitamin B6 (Pyridoxin) 200mg+8mg+8mg+16mg+8mg+24mg)** x 14 ngày = 28 Viên
Sáng: 1 Trưa: 0 Chiều: 1 Tối: 0
Cách dùng: Uống;
- Cezinco (Kẽm gluconat+Vitamin C 100mg/5ml (10mg kẽm + 100mg Vitamin C))** x 14 ngày = 14 Ống
Sáng: 1 Trưa: 0 Chiều: 0 Tối: 0
Cách dùng: Uống;

LỜI DẶN:
Hẹn tái khám sau 14 ngày (5/2/2026)

TÁI KHÁM TẠI TỔNG KHÁM
THEO YÊU CẦU
Cổng Số 1 Đường Hồng Bàng

SAU ĐIỀU TRỊ 3 THÁNG



CÔNG TY TNHH Y TẾ HOA HẢO - PHÒNG KHÁM ĐA KHOA
(Tên cũ: TRUNG TÂM CHẨN ĐOÁN Y KHOA - MEDIC)
254 Hòa Hảo, P.Vườn Lài, TP. Hồ Chí Minh
ĐT: 028.39270284 - 028.39272136, Mail: hoa hao254@medic.com.vn

Tìm và tải app "Medic Hoa Hao"
để đăng kí khám và xem kết quả
khám nhanh hơn

QRCode kết quả

(QR code kết quả chưa bệnh án của quý khách. Medic không chịu trách nhiệm nếu quý khách cung cấp QR code cho người khác.)

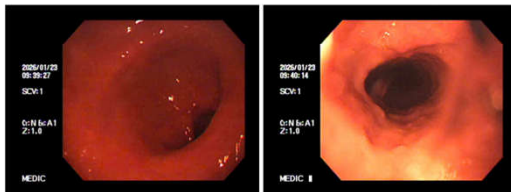


Khoa: NỘI SOI TIÊU HÓA
Máy: Olympus GIF240
KẾT QUẢ NỘI SOI

ID : 7302224 Ngày ĐK: 23/01/2026
Họ và tên : 75 tuổi Nam
Địa chỉ : 3121
Chẩn đoán sơ : T/D K THỰC QUẢN 1/3 GIỮA
bộ
Bác sĩ chỉ định : PHÚC BV chỉ định : MEDIC

VÙNG KHẢO SÁT : NS DA DÀY - TÁ TRẮNG

1. Thực quản: niêm mạc bình thường, không hẹp. KHÔNG CÒN SANG THƯƠNG U (PHOTO 1)
2. Đường Z cách cung rỗng : 40 cm.
3. Dạ dày:
 - Tâm vị: bình thường
 - Phình vị: bình thường
 - Thân dạ dày: bình thường
 - Hang vị: Tầm môn vị: CÓ NHIỀU CHỖ VIÊM ĐỎ (PHOTO 2)
 - Môn vị: tròn đều, không hẹp
 - Bờ cong nhỏ: bình thường
 - Bờ cong lớn: bình thường
4. Hành tá tràng: bình thường



KẾT LUẬN: VIÊM DẠ DÀY

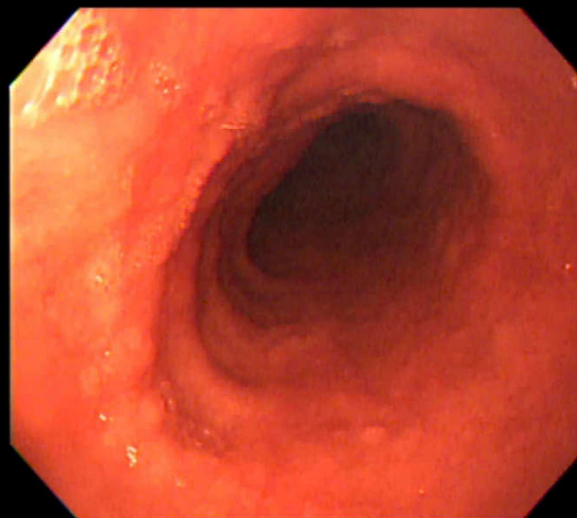
Tp. Hồ Chí Minh, ngày 23/01/2026
(Bác sĩ đã ký)

2026/01/23
09:40:01

SCV: 1

Gr: N B: A1
Z: 1.0

MEDIC

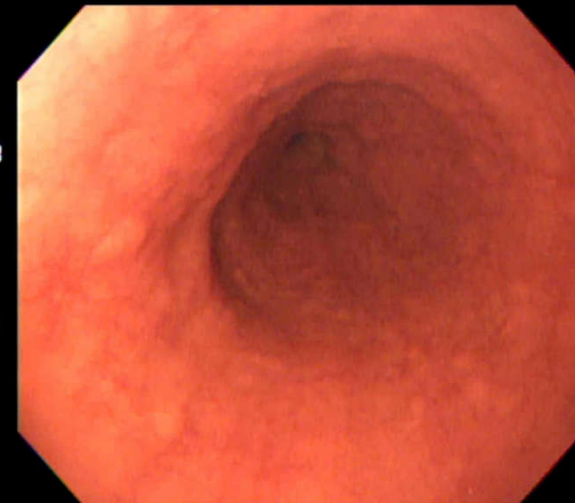


2026/01/23
1:39:56

CV: 1

: N B: A1
: 1.0

EDIC



TỔNG QUAN

LAO THỰC QUẢN

- ▶ LAO ĐƯỜNG TIÊU HÓA ĐỨNG THỨ 6 LAO NGOÀI PHÔI
- ▶ LAO THỰC QUẢN: < 0,2% CÁC CA LAO- # 2,8% LAO ĐƯỜNG TIÊU HÓA
- ▶ LAO TQ THƯỜNG THỨ PHÁT TỪ NHỮNG MÔ LÂN CẬN NHƯ HẠCH TRUNG THẤT
- ▶ TRIỆU CHỨNG VÀ CÁC PHƯƠNG TIỆN CHẨN ĐOÁN RẤT DỄ CHẨN ĐOÁN NHẦM VỚI UNG THƯ THỰC QUẢN
- ▶ ĐIỀU TRỊ THUỐC LAO ÍT NHẤT 6 THÁNG

TÀI LIỆU THAM KHẢO

- ▶ <https://pmc.ncbi.nlm.nih.gov/articles/PMC9895252/>
- ▶ <https://www.cureus.com/articles/116185-an-unusual-presentation-of-esophageal-tuberculosis-a-case-report#!/>
- ▶ [https://www.amjmed.com/article/S0002-9343\(20\)30234-5/abstract/](https://www.amjmed.com/article/S0002-9343(20)30234-5/abstract/)