

MEDIC  
www.medic.com.vn

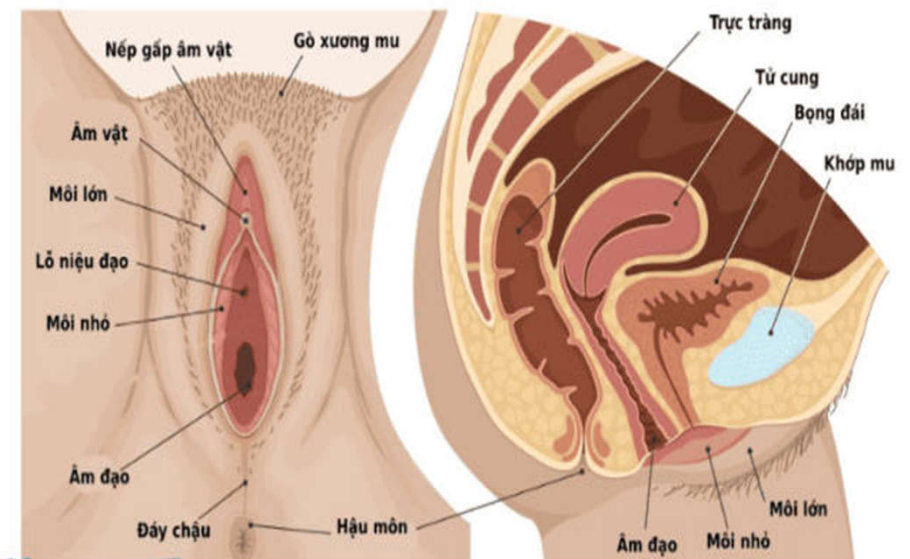
# U VÙNG SINH DỤC DƯỚI Ở NỮ GIỚI

BS DƯƠNG ĐĂNG NGỌC PHƯƠNG  
SOI CTC - PHỤ KHOA

# TỔNG QUAN

- Vùng sinh dục dưới (hay đường sinh dục dưới) bao gồm các cơ quan bên ngoài và đoạn đầu của đường sinh sản. Đối với nữ giới, khu vực này bao gồm âm hộ (môi lớn, môi bé, âm vật), âm đạo và cổ tử cung
- **Âm hộ:** Là cơ quan sinh dục ngoài bao gồm gò mu, môi lớn, môi bé và âm vật .
- **Âm đạo:** Ống cơ đàn hồi dài khoảng 7-8 cm (có thể sâu tới 11 cm khi kích thích), là ống dẫn máu kinh, đường giao hợp và đường sinh nở.
- **Cổ tử cung:** Là phần mở của tử cung thông với âm đạo, nơi tiết chất nhầy giúp tinh trùng di chuyển và ngăn cản tác nhân gây bệnh tiến sâu vào trong.

Nội tạng vùng chậu trong và cơ quan sinh dục ngoài của phụ nữ



# TH 1: BN : KHÁM SK CƠ QUAN, 1971, PARA :2002 RONG HUYẾT 1 THÁNG

CÔNG TY TNHH Y TẾ HÒA HẢO - PHÒNG KHÁM ĐA KHOA (Tên cũ : TRUNG TÂM CHẨN ĐOÁN Y KHOA MEDIC)  
Địa chỉ : 254 Hòa Hảo, P.4, Q.10, TP.HCM - ĐT : 028.39270284 ; FAX : 028.39272543  
Email : tmedic@hcm.vnn.vn ; Website : www.medic.com.vn  
Khoa : SIÊU ÂM 3D-4D - Phòng 1

**KẾT QUẢ SIÊU ÂM MÀU**

ID : 4598501 Ngày ĐK: 28/10/2017 10:15 Máy: SAMSUNG WS80A  
Số và tên : [redacted] 46 tuổi Nữ  
Địa chỉ : [redacted]  
Lâm sàng : KTPK  
Bác sĩ chỉ định : TỰ ĐẾN BV chỉ định :

**VÙNG KHẢO SÁT : SIÊU ÂM TVS MÀU**

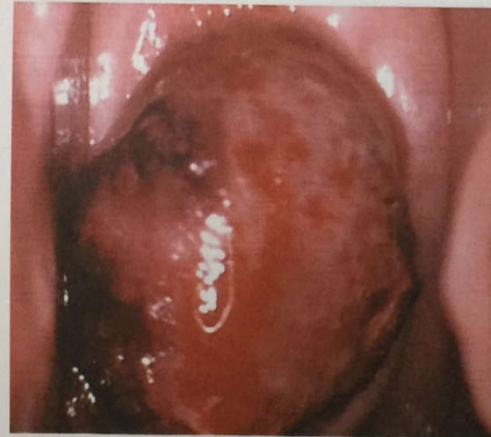- CỘ TỬ CUNG : KHÔNG U.
- TỬ CUNG : gặp trước.  
dap = 75 mm LS = 95mm Nội mạc = mỏng  
THÀNH TRƯỚC ,SAU CÓ NHIỀU NHẠN ECHO KÉM , D = 27X33 MM, D=41X42MM ; D= 40X51MM,  
TẦNG MẠCH MÁU NUÔI BỜ VIÊN KHỐI U
- Bàng trứng Phải : d=18X30 mm, không u.
- Bàng trứng Trái : d= 21X34mm, không u.
- Túi cùng Douglas : không dịch.

**KẾT LUẬN :** ĐA NHÂN XƠ TỬ CUNG

Lâm sàng :  
Bác sĩ chỉ định : BS NGỌC PHƯƠNG  
BV chỉ định : MEDIC

**VÙNG KHẢO SÁT : NỘI SOI CỔ TỬ CUNG**

- ÂĐ : NHIỀU HUYẾT SẼM  
- CTC ĐK 3 CM : KÊNH CỔ POLYP TO D# 1 X 2CM ĐANG HOẠI TỬ CHE TOÀN BỘ MẶT NGOÀI CTC HẠN CHẾ QUAN SÁT CTC



**KẾT LUẬN :** POLYP TO Ở CỔ TỬ CUNG HOẠI TỬ

**Đề nghị :** XOẢN POLYP , GPB



CÔNG TY TNHH Y TẾ HÒA HẢO  
PHÒNG KHÁM ĐA KHOA  
KHOA XÉT NGHIỆM (MEDIC - LAB)  
Hotline: (028) 3834 9593 - 1900 6497  
254 Hòa Hảo - P.4 - Q.10 - TP.HCM  
Tel: (028) 3927 0284 (Ext:1134) - Fax: (028) 3927 1224  
Email: admin@medic-lab.com  
www.medic-lab.com / www.medic-lab.com.vn

PID: [redacted]  
Ngày Đ: [redacted]  
Giờ ĐK: [redacted]

**PHIẾU KẾT QUẢ XÉT NGHIỆM**  
(BM.TTXN.XN.02.1 - Phiên bản: 2.0)

tên: **BÙI THỊ ANE**

Địa chỉ: **Medic**

Đơn vị: **CTY ANOVA PHARMA**

Năm sinh: **1971** Phái: **Nữ** ĐT: **012**

Bác sĩ chỉ định:

Loại mẫu: **Máu**

**TÊN XÉT NGHIỆM**

BetaHCG/Blood

**KẾT QUẢ**

**<2.00**

**KHOẢNG THAM CHIẾU**

( < 25 mIU/mL )





**TH2 :BN 64F, PARA : 4004, MK 12 NĂM , XHẠĐ LƯỢNG ÍT 1 TUẦN**

CÔNG TY TNHH Y TẾ HÒA HẢO  
**HỒNG KHÁM ĐA KHOA**  
 (TÊN CỔ: TRUNG TÂM CHẨN ĐOÁN Y KHOA - MEDIC)  
 Địa chỉ: 254 Hòa Hảo, P4, Q10, TP-HCM.  
 ĐT: 028.39270284 - Fax: 028.39272543 - email: hoahao254@medic.com.vn

**Phiếu Khám Bệnh**  
 (In: PHỤ.KHOA)

ID: 5156100  
 Ông(Bà): [Redacted] Tuổi: 64 - Nữ  
 Địa chỉ: [Redacted]  
 Điện thoại: [Redacted] Dân tộc: *Acôn*  
 Nghề nghiệp: *huru* Số thẻ BHYT: [Redacted]

Khám **PHỤ.KHOA** Phòng: **I (lầu 3 - Khu C)**  
 Lần khám 1, ngày: **20/10/2018 07:42** Y tá: *Nhơn*

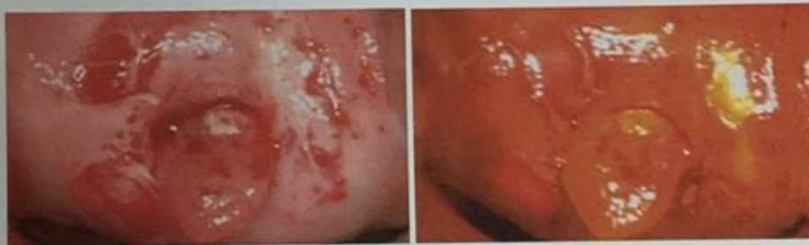CÔNG TY TNHH Y TẾ HÒA HẢO - PHÒNG KHÁM ĐA KHOA - Khu Khám Phụ Khoa 3C (Tên cổ: TRUNG TÂM CHẨN ĐOÁN Y KHOA - MEDIC)  
 254 Hòa Hảo, P4, Q10, TP. HCM - ĐT: 84.28.39270284 - Fax: 39272543 - Web: www.medic.com.vn - Email: hoahao254@medic.com.vn

**KẾT QUẢ SOI CỔ TỬ CUNG (Colposcopy)**

ID: 201810200004 Ngày: 20/10/2018  
 Ho và Tên: [Redacted] ID:5156100 Tuổi: 64 NỮ  
 Địa chỉ: [Redacted]  
 Bác sĩ chỉ định: [Redacted] BV chỉ định: MEDIC  
 Tiền căn:  
 Lâm sàng: XHẠĐ SAU MK 12 NĂM  
 PARA: 4004 Máy Nội soi: *Dio-Lite*

**PHẦN MÔ TẢ:**  
 - ÂĐ: NHIỀU DỊCH ĐỤC  
 - CTC ĐK 3 CM: BIỂU MÔ LÁT LẮNG, VỊ TRÍ 1H, 7H, 11H CÓ VẾT TRỢT, KÈNH CÓ POLYPE D=0.5 x 1 CM, MÔ ĐEM SUNG HUYẾT  
 - SAU ACID: KHÔNG THẤY HÌNH ẢNH BẤT THƯỜNG  
 - JUNCTION: CHẠY VÀO KÈNH  
 - LUGOL: (-) 1H, 7H, 11H

**KẾT LUẬN:** VIÊM TRỢT + POLYPE CTC



Khoa: SIÊU AM TỔNG QUÁT - Phòng 1  
**KẾT QUẢ SIÊU ÂM MÀU**

ID: 5156100 Ngày ĐK: 20/10/2018 07:13 Máy: Toshiba F37  
 Họ và tên: [Redacted] 64 tuổi Nữ  
 Địa chỉ: [Redacted]  
 Lâm sàng: [Redacted]  
 Bác sĩ chỉ định: [Redacted] BV chỉ định: [Redacted]

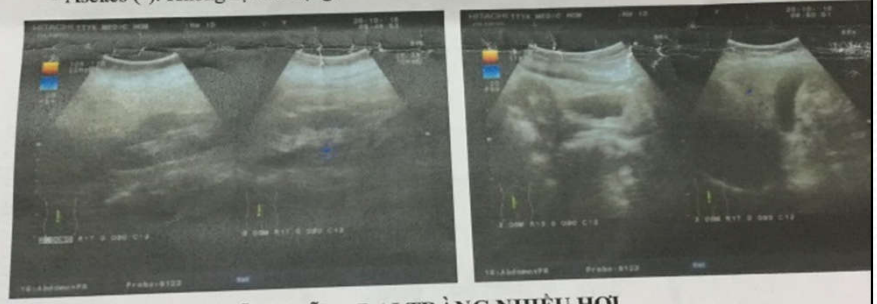
**VÙNG KHẢO SÁT: SIÊU ÂM BỤNG TỔNG QUÁT MÀU**

- GAN: Không to, bờ đều, cấu trúc đồng dạng, echo gan dày giảm âm vùng sâu, không sang thương khu trú.
- MẬT: túi mật không sỏi, vách mỏng. Đường mật trong gan không dẫn. Ống mật chủ không sỏi, không dẫn.
- TỤY: Cấu trúc, kích thước bình thường. LÁCH: không to, đồng dạng.
- THẬN P: không sỏi, không ứ nước. THẬN T: không sỏi, không ứ nước. NHU MÔ HAI THẬN CÓ NỐT VỚI D=3- 4 MM
- BÀNG QUANG: không sỏi, không bứu, vách mỏng.
- VÙNG CHẬU: KHÔNG U
- Động mạch chủ bụng không phình.
- Ascites (-). Không hạch ổ bụng.

**KẾT LUẬN:** GAN NHIỄM MỠ — ĐẠI TRÀNG NHIỀU HOI

**Đề nghị:**

Tp. Hồ Chí Minh, ngày 20/10/2018 07:15  
*[Signature]*





**CÔNG TY TNHH Y TẾ HÒA HẢO - PHÒNG KHÁM ĐA KHOA** (Tên cũ: TRUNG TÂM CHẨN ĐOÁN Y KHOA - MEDIC) MS : TB2018004873

**PHIẾU XÉT NGHIỆM TẾ BÀO CỔ TỬ CUNG (PAP TEST)**



Họ và tên (Name of Patient): **ĐÀO THỊ**  
 Địa chỉ: **HÀM THUẬN BẢO- BÌNH THUẬN-09** Năm sinh (DOB): 1954 PARA : 4004  
 Chẩn đoán lâm sàng (clinical features): **VIÊM CTC/ XHẮP SAU MK 12 NĂM** ID MEDIC : 515610  
 Ngày nhận mẫu : 21/10/2018 Bác sĩ (Physician) : **BS HOA** Bệnh viện (Hospital) : **Cty TNHHYT Hòa Hảo**

**KẾT QUẢ TẾ BÀO HỌC CỔ TỬ CUNG (INTERPRETATION):**

LOẠI BỆNH PHẨM  Phết nhúng dịch (Liquid-based preparation)  Phết thường quy (Conventional smear)

**KẾT QUẢ**

<b>BIẾN ĐỔI TẾ BÀO DO VI SINH</b> (Changes due to organisms)	<b>TẾ BÀO GAI (SQUAMOUS CELLS)</b>
<input type="checkbox"/> <i>Trichomonas vaginalis</i>	<input type="checkbox"/> Tế bào gai không điển hình ý nghĩa không xác định (ASC-US)
<input type="checkbox"/> <i>Candida spp.</i>	<input type="checkbox"/> Tế bào gai không điển hình, chứa loại trừ HSIL(ASC-H)
<input type="checkbox"/> Tập trùng (Shift in flora, bacterial vaginosis)	<input type="checkbox"/> Tổn thương trong biểu mô gai grade thấp (LSIL)
<input type="checkbox"/> <i>Actinomyces spp.</i>	<input type="checkbox"/> Tổn thương trong biểu mô gai grade cao (HSIL)
<input type="checkbox"/> <i>Herpes simplex Virus</i>	<input type="checkbox"/> Carcinôm tế bào gai (Squamous cell carcinoma)
<input type="checkbox"/> <i>Human papilloma Virus</i>	
<b>BIẾN ĐỔI TẾ BÀO KHÁC</b> (Other non-neoplastic findings)	<b>TẾ BÀO TUYẾN (GLANDULAR CELLS)</b>
<input checked="" type="checkbox"/> Tế bào biến đổi do viêm (Inflammation)	<input type="checkbox"/> AGC (Atypical endocervical cells)
<input type="checkbox"/> Tế bào biến đổi do xạ trị (Radiation)	<input type="checkbox"/> AGC, hướng về K tuyến (Glandular cells, favor neoplastic)
<input type="checkbox"/> Tế bào biến đổi do vòng tránh thai (with IUD)	<input type="checkbox"/> Carcinôm tuyến tại chỗ (Endocervical adenocarcinoma in situ)
<input checked="" type="checkbox"/> Tế bào biểu mô teo (Atrophy)	<input type="checkbox"/> Carcinôm tuyến cổ trong CTC (Endocervical adenocarcinoma)
<input type="checkbox"/> Tế bào tuyến sau cắt tử cung (Glandular cells status post hysterectomy)	<input type="checkbox"/> Carcinôm tuyến nội mạc tử cung (Endometrial adenocarcinoma)
<input type="checkbox"/> Tế bào nội mạc tử cung ở phụ nữ >40 tuổi (Endometrial cells in women >40 years old)	<input type="checkbox"/> Carcinôm tuyến loại không đặc hiệu (Adenocarcinoma, NOS)
	<input type="checkbox"/> Carcinôm tuyến, ngoài tử cung (Adenocarcinoma, extrauterine)

**KẾT LUẬN (RESULT):**  
Thay đổi tế bào do teo kết (atrophy) kèm viêm.

Ngày đọc kết quả (Date of interpretation): 23/10/2018  
 BS đọc kết quả (Cytopathologist): *[Signature]*  
 GS. NGUYỄN SÀO TRUNG

**CÔNG TY TNHH Y TẾ HÒA HẢO - PHÒNG KHÁM ĐA KHOA** (Tên cũ: TRUNG TÂM CHẨN ĐOÁN Y KHOA - MEDIC)

**PHIẾU CHẨN ĐOÁN GIẢI PHẪU BỆNH**

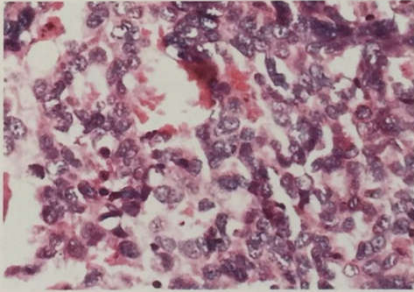
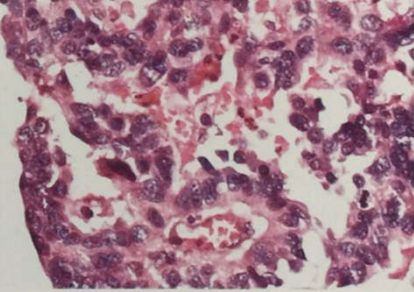
MS : H2018016374

Bệnh nhân : **[Redacted]** -ID: 5156100  
 Năm sinh : 1956 Nam  Nữ   
 Địa chỉ : Bình Thuận - 09  
 Bác sĩ Chỉ định : BS HOA Bệnh viện : Cty TNHHYT Hòa Hảo. PK  
 Lâm sàng : Polype cổ tử cung

**GPB ĐẠI THỂ :** Mô 0,8 cm


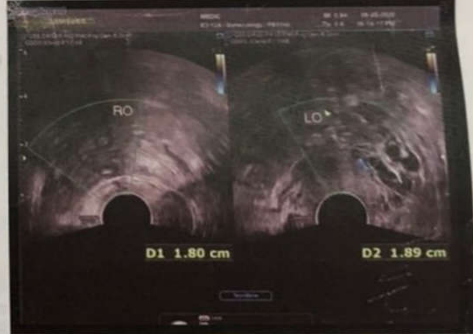
**GPB VI THỂ :**  
 U gồm tăng sản các tế bào dị dạng, to nhỏ không đều, nhân lớn, méo mó. Nhiều hình ảnh phân bào. Các tế bào này họp thành ống có nơi rõ rệt, có nơi chỉ là những đám dầy, xâm nhập mô đệm.

**KẾT LUẬN:** CARCINOM TUYẾN BIỆT HÓA VỪA, XÂM NHẬP CỔ TỬ CUNG.

**VÙNG KHẢO SÁT : SIÊU ÂM TVS MAU**

- **CỔ TỬ CUNG :** KHÔNG U.  
 - **TỬ CUNG :** gấp sau.  
 dap = 52mm LS = 49mm Nội mạc = mỏng  
 Mật độ cơ tử cung đồng nhất, không u, không tăng sinh mạch.  
 - **Buồng trứng Phải :** d= 18mm, không u.  
 - **Buồng trứng Trái :** d= 19mm, không u.  
 - **Túi cùng Douglas :** không dịch.

**KẾT LUẬN :** SIÊU ÂM PHỤ KHOA HIỆN KHÔNG THẤY BẤT THƯỜNG.

# TH 3: NV MEDIC, 38F, PARA : 0000, RH 1 TUẦN LƯỢNG ÍT T/C : POLYP LÒNG TC ĐÃ BIẾT 1 NĂM : KHÔNG TRIỆU CHỨNG / THALASSEMIA



CÔNG TY TNHH Y TẾ HÒA HẢO - PHÒNG KHÁM ĐA KHOA  
Địa chỉ : 254 Hòa Hảo, Phường 4, Quận 10, TP. HCM  
Điện thoại : 028.39270284 ; Fax : 028.39272543  
Email : hoahao254@medic.com.vn ; Website : www.medic.com.vn



\*3116594\*

Khoa : Khoa Nội Soi Phụ Khoa - Máy: Dio Lite

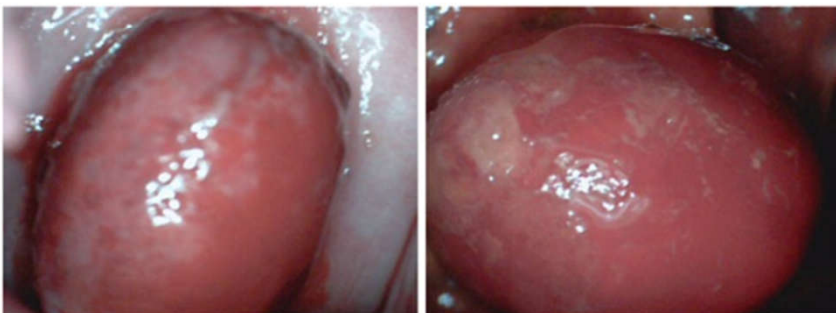
## KẾT QUẢ NỘI SOI

[Quét QR Code để xem KQ]

ID : **3116594** Ngày ĐK: 10/03/2020  
Họ và tên : **38 tuổi Nữ**  
Địa chỉ : P. 5, Q.6, TP.HCM -- 093-  
Lâm sàng :  
PARA : 0000  
Bác sĩ chỉ định : BS NGỌC PHƯƠNG  
BV chỉ định : MEDIC

### VÙNG KHẢO SÁT : NỘI SOI CỔ TỬ CUNG

- ÂĐ : ÍT HUYẾT SÂM
- CTC ĐK 3 CM : BIỂU MÔ LÁT LẮNG CÓ VAI CỦA TUYẾN + NANG NABOTH, KÊNH CÓ POLYP D# 4 X 3 CM
- SAU ACID : KHÔNG THẤY HÌNH ẢNH BẤT THƯỜNG
- JUNCTION : KHÓ QUAN SÁT
- LUGOL : KHÔNG ĐỀU



**KẾT LUẬN:** POLYP KÊNH CỔ TỬ CUNG / CỔ TỬ CUNG VIÊM TÀI TẠO  
**Đề nghị:** XOÁN POLYP, GPB

Tp. Hồ Chí Minh, ngày 10/03/2020  
(Bác sĩ đã ký)



Bs. Dương Đăng Ngọc Phương

### KẾT QUẢ XÉT NGHIỆM:

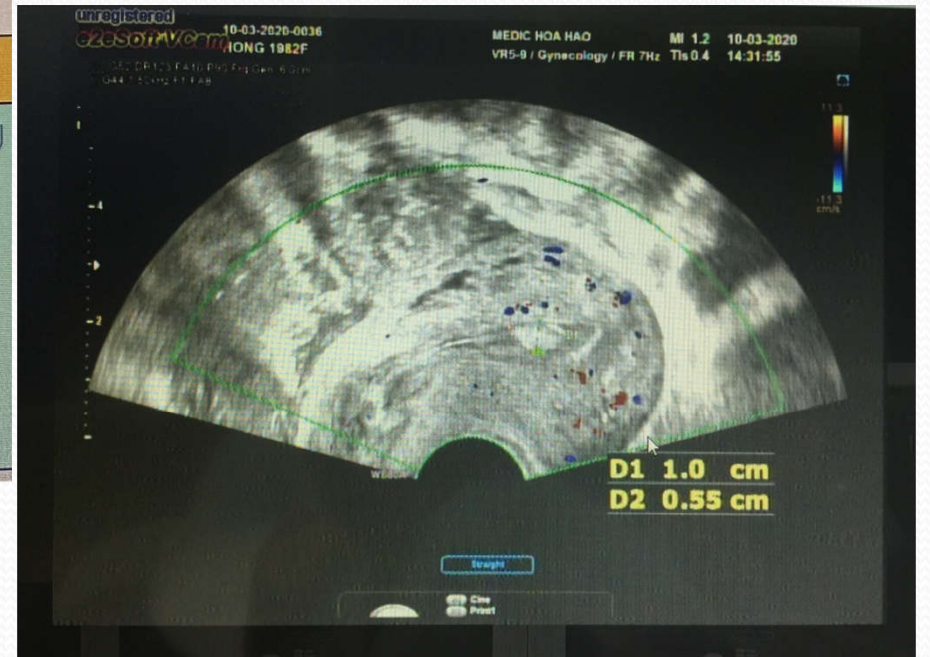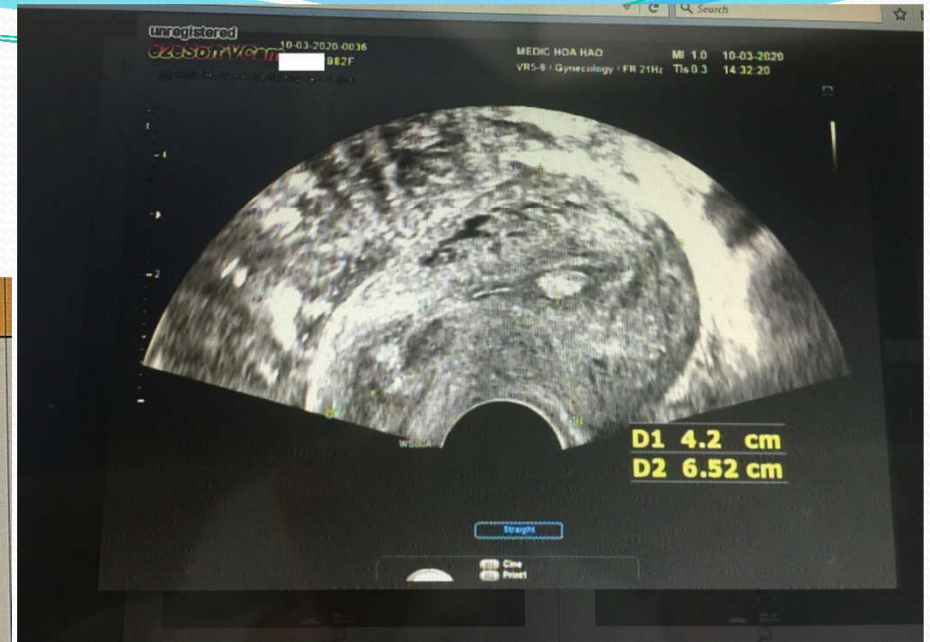TÊN XÉT NGHIỆM	KẾT QUẢ	KHOẢNG THAM CHIẾU
NFS(C.B.C)(CÔNG THỨC MÁU)	*	
WBC	9.24	(4.0-10.0)10 <sup>9</sup> /L
% Neu	60.1	(40 - 74 %)
% Lym	29.6	(19 - 48 %)
% Mono	8.80	(3 - 9 %)
% Eos	1.0	(0 - 7 %)
% Baso	0.5	(0 - 1.5 %)
# Neu	5.55	(1.7 - 7.0) 10 <sup>9</sup> /L
# Lym	2.73	(1.0 - 4.0) 10 <sup>9</sup> /L
# Mono	0.82	(0.1 - 1.0) 10 <sup>9</sup> /L
# Eos	0.09	(0 - 0.5) 10 <sup>9</sup> /L
# Baso	0.05	(0 - 0.2) 10 <sup>9</sup> /L
RBC	5.29	(3.80 - 5.60)10 <sup>12</sup> /L
Hb	<b>10.5 L</b>	(12 - 18 g/dL)

TÊN XÉT NGHIỆM	KẾT QUẢ	KHOẢNG THAM CHIẾU
Hct	<b>34.7 L</b>	(35 - 52 %)
MCV	<b>65.7 L</b>	(80 - 97 fL)
MCH	<b>19.8 L</b>	(26 - 32 pg)
MCHC	<b>30.1 L</b>	(31 - 36 g/dL)
RDW	14.9	(11.0 - 15.7%)
PLT	252	(130 - 400)10 <sup>9</sup> /L
MPV	6.7	(6.30 - 12.0 fL)
BetaHCG/Blood	<2.30	(< 5 mIU/mL)

STT	Thời gian	Khoa	BS Thực Hiện	Chỉ Định	Thông tin khám	Kết Luận
1	Đăng ký: 10/03/2020 14:54  Thực hiện: 11/03/2020 11:46	GPB	GS BS. Hứa Thị Ngọc Hà			Vùng: Giải phẫu bệnh Loại 1 KL: PÔLYP NỘI MẠC TỬ CUNG (N84.0)

**Ngày 10/03/2020 Xem KQ XN**

STT	Thời gian	Khoa	BS Thực Hiện	Chỉ Định	Thông tin khám	Kết Luận
1	Đăng ký: 10/03/2020 14:37  Thực hiện: 10/03/2020 14:37	Siêu Âm 3D - Nữ	Bs. CKII. Thanh Xuân			Vùng: SIÊU ÂM TVS MÀU KL: POLYP LỒNG TỬ CUNG



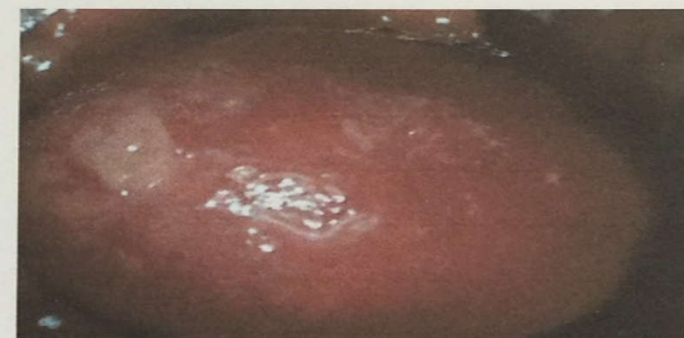
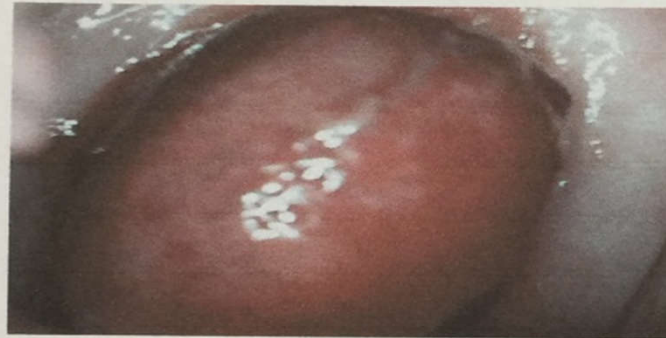
## PHIẾU CHẨN ĐOÁN GIẢI PHẪU BỆNH

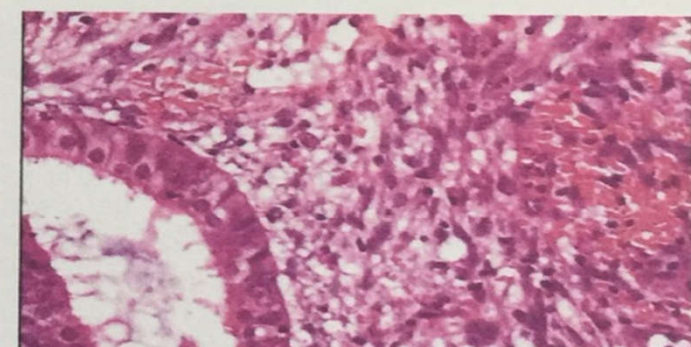
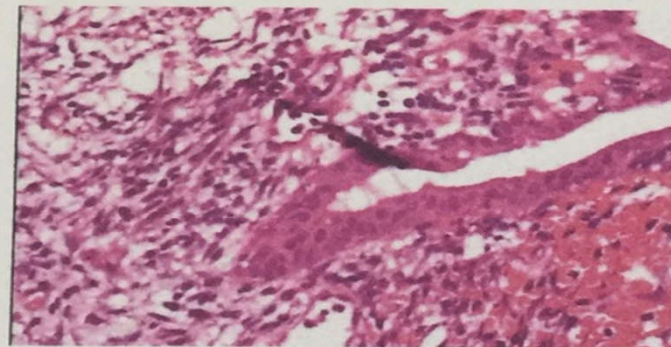


MS : **H2020002522**

ID Medic : **3116594** Ngày nhận mẫu: 10/03/2020 14:54  
Bệnh nhân : [Redacted] Năm sinh: **1982** Nữ  
Địa chỉ : [Redacted] P. 5, Q.6, Tp.hcm -- 0934 [Redacted]  
Bác sĩ chỉ định : Bs Dương Đăng Ngọc Phương Bệnh Viện : CTY TNHHYT HÒA HẢO/ PHỤ KHOA  
**Lâm sàng** : Polyp kênh cổ tử cung/ cổ tử cung viêm tái tạo  
**GPB ĐẠI THỂ** : Mẫu xoắn polyp D = 4 cm  
Mô 1.5 cm/ h



**GPB Vi Thể** :  
Polyp phủ bởi các tuyến nội mạc tăng sản, lành tính. Mô đệm có nhiều vi mạch và phù nề



**KẾT LUẬN : PÔLÝP NỘI MẠC TỬ CUNG**  
(N84.0)



# TH 4:BN 1987, PARA : 1021, KHÁM : TIẾT DỊCH ÂM ĐẠO MÀU VÀNG, LƯỢNG NHIỀU

NH Y TẾ HÒA HẢO - PHÒNG KHÁM ĐA KHOA  
(UNG TÂM CHẨN ĐOÁN Y KHOA - MEDIC)  
10, P.Vườn Lài, TP. Hồ Chí Minh

Tìm và tải app "Medic Hoa Hao"  
để đăng kí khám nhanh hơn

SĐT: 028.39270284 - 028.39272136, Mail: hoahao254@medic.com.vn

QR code chứa bệnh án của quý khách. Medic không chịu trách nhiệm nếu quý khách cung cấp QR code cho người khác.

QRCode kết quả

## PHIẾU KHÁM BỆNH

PHÒNG KHÁM PHỤ - PHÒNG: 1



Họ tên: ]

Năm sinh: 1987 - Nữ

Địa chỉ:

Thành Phố Đồng Nai

ĐT:

Nghề nghiệp: công nhân.

Số thẻ BHYT:

Huyết áp - Mạch: 139/90-70 Cao: 160 cm; Trọng: 53 kg; Nhiệt độ: 37°C

Tiền sử bệnh: PAP - HPV > 3 NĂM

Lý do đi khám: HUYẾT TRẮNG VÀNG

Lâm sàng: PARA: 1021, K/C : 2WS, NGỪA THAI : THUỐC VỈ , THÀNH ÂM ĐẠO 1/ 3 TRÊN MÉP PHẢI CÓ KHỐI DẠNG NANG, CÓ LỔ THÙNG ĐANG RỈ MỦ VÀNG , ÂM ĐẠO KHÍ HƯ ĐỤC, CỔ TỬ CUNG VIÊM TÁI TẠO .

Chẩn đoán sơ bộ: TD ÁP XE THÀNH ÂM ĐẠO 1/3 TRÊN PHẢI / CỔ TỬ CUNG VIÊM TÁI TẠO

### CHỈ ĐỊNH:

1. SIÊU ÂM (1): Siêu âm TVS màu

2. KHÁM BỆNH (1): Khám CK phụ khoa

### XÉT NGHIỆM:

Giờ	Người lấy mẫu
---	---

TỔNG SỐ XÉT NGHIỆM: 4

NFS (C.B.C)	hsCRP	Beta HCG (XIN TRƯỚC )	EASYPREP + HPV Screening
-------------	-------	-----------------------	--------------------------

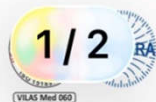### CHỈ ĐỊNH BỔ SUNG:

(Hoá đơn điện tử phát hành tự động. Có sau 5 ngày. Tra cứu trên web hoặc app Medic)

Ngày 24 tháng 05 năm 2026 - 07:08

Bác sĩ

BS. CKI. DƯƠNG ĐĂNG NGỌC PHƯƠNG



CÔNG TY TNHH Y TẾ HÒA HẢO  
PHÒNG KHÁM ĐA KHOA  
KHOA XÉT NGHIỆM (MEDIC - LAB)  
Hotline: (028) 3834 9593  
254 Hòa Hảo, P.Vườn Lài, TP.HCM  
Tel: (028) 3927 0284 (Góc: 1134)  
Email: hoahao254@gmail.com  
www.medic-lab / www.medic-lab.com.vn

PID: 4446886 S.T.T.: 143057

Ngày giờ đăng ký: 07:18:35 24/05/2026

Ngày giờ lấy mẫu: 07:21:00 24/05/2026

Ngày giờ nhận mẫu: 07:26:00 24/05/2026

### PHIẾU KẾT QUẢ XÉT NGHIỆM

(BM.KQ.22.1 - Ngày ban hành BM: 01/05/2024 - Phiên bản: 1.0)

Phái: Nữ

Quốc tịch:

ĐT:

Họ tên:

Ngày tháng năm sinh: :

Số CCCD/Hộ chiếu:

Địa chỉ:

Đơn vị: Medic

Nơi lấy mẫu: Lâu 4

Loại mẫu: Máu

BS yêu cầu: BS. CKI. DƯƠNG ĐĂNG NGỌC PHƯƠNG

Tình trạng mẫu: Đạt

TÊN XÉT NGHIỆM	KẾT QUẢ	KHOẢNG THAM CHIẾU	MÃ QT
<b>I. HUYẾT HỌC / ĐỒNG MÁU - HEMATOLOGY / COAGULATION</b>			
<b>NFS(C.B.C)(CÔNG THỨC MÁU)<sup>1</sup></b>	*		
WBC	9.2	(4.0 - 10.5)10 <sup>9</sup> /L	QTHH019
% Neu	60.9	(40 - 74 %)	
% Lym	29.7	(19 - 48 %)	
% Mono	7.1	(3 - 9 %)	
% Eos	1.3	(0 - 7 %)	
% Baso	1.0	(0 - 1.5 %)	
# Neu	5.6	(1.7 - 7.0) 10 <sup>9</sup> /L	
# Lym	2.7	(1.0 - 4.0) 10 <sup>9</sup> /L	
# Mono	0.7	(0.1 - 1.0) 10 <sup>9</sup> /L	
# Eos	0.1	(0 - 0.5) 10 <sup>9</sup> /L	
# Baso	0.1	(0 - 0.2) 10 <sup>9</sup> /L	
RBC	4.27	(3.80 - 5.60)10 <sup>12</sup> /L	QTHH020
Hb	12.3	(12.0 - 18.0 g/dL)	QTHH025
Hct	36.8	(35 - 52 %)	
MCV	86.2	(80 - 100 fL)	
MCH	28.8	(26 - 32 pg)	
MCHC	33.4	(32 - 36 g/dL)	
RDW	16.3 H	(11.0 - 15.7%)	
PLT	468 H	(150 - 400)10 <sup>9</sup> /L	QTHH021
MPV	7.0	(6.30 - 12.0 fL)	
<b>II. SINH HOÁ - BIOCHEMISTRY</b>			
hs CRP	3.99 H	(≤ 3 mg/L)	QTSH028

\* Đây là kết quả dạng số trả tự động từ hệ thống Medic. Bản giấy, khoa Xét nghiệm đã ký trả bệnh nhân  
Mã QR phía trên chứa bệnh án của quý khách. Medic không chịu trách nhiệm nếu quý khách cung cấp cho người khác..

THỜI GIAN TRẢ KẾT QUẢ TRONG VÒNG:

- 70 Phút cho xét nghiệm thường qui (Sinh hóa, huyết học...)

- 100 Phút cho các xét nghiệm thường qui + miễn dịch

Lấy máu tại nhà:

0707 032 052

H: High - L: Low

1. Xét nghiệm đã được công nhận ISO 15189:2022

2. Xét nghiệm đã tham gia ngoại kiểm

3. (\*) KQ đã kiểm tra lần 2 / (\*\*) KQ báo động

4. KQ chỉ có giá trị trên mẫu xét nghiệm hiện tại

Số trang: 1/2



Y TẾ HOA HẢO - PHÒNG KHÁM ĐA KHOA  
TÂM CHẨN ĐOÀN Y KHOA - MEDIC)  
Hố Chí Minh, TP. Hồ Chí Minh  
4 - 028.39272136, Mail: hoahao254@medic.com.vn

Tìm và tải app "Medic Hoa Hao"  
để đăng kí khám và xem kết quả  
khám nhanh hơn

QRCode kết quả

a quý khách. Medic không chịu trách nhiệm nếu quý khách cung cấp QR code cho người khác.)

Khoa: **NỘI SOI PHỤ KHOA**  
Máy: **Dio Lite**  
**KẾT QUẢ NỘI SOI**

Ngày ĐK: 24/05/2026

39 tuổi Nữ

Thành Phố Đồng Nai --

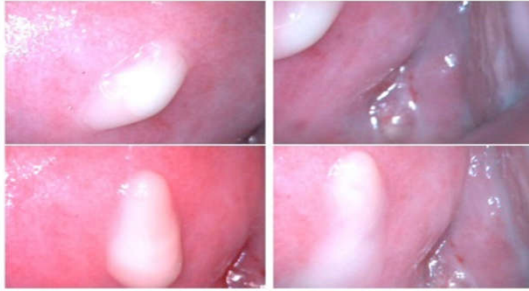bộ

Bác sĩ chỉ định : BS NGỌC PHƯƠNG

BV chỉ định : MEDIC

**VÙNG KHẢO SÁT : SOI CỔ TỬ CUNG**

THÀNH ÂM ĐẠO 1/3 TRÊN MÉP PHẢI CÓ KHỐI ĐANG NANG, CÓ LỖ RỖ ĐANG RỈ MỦ VÀNG  
- CTC ĐK 3 CM : BIỂU MÔ LẬT CÓ VẢI CỬA TUYẾN + NANG NABOTH, MÓ ĐỆM SUNG HUYẾT

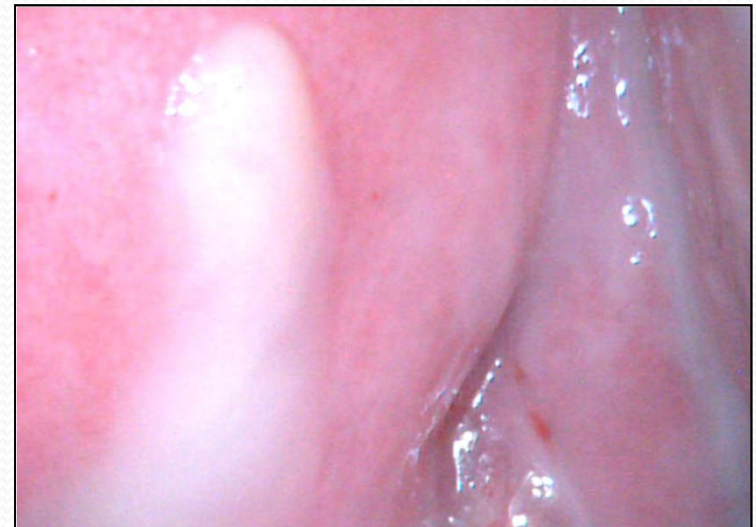
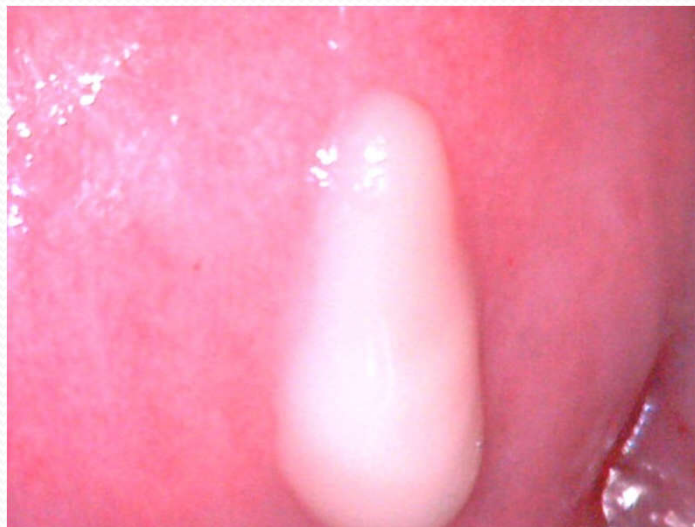
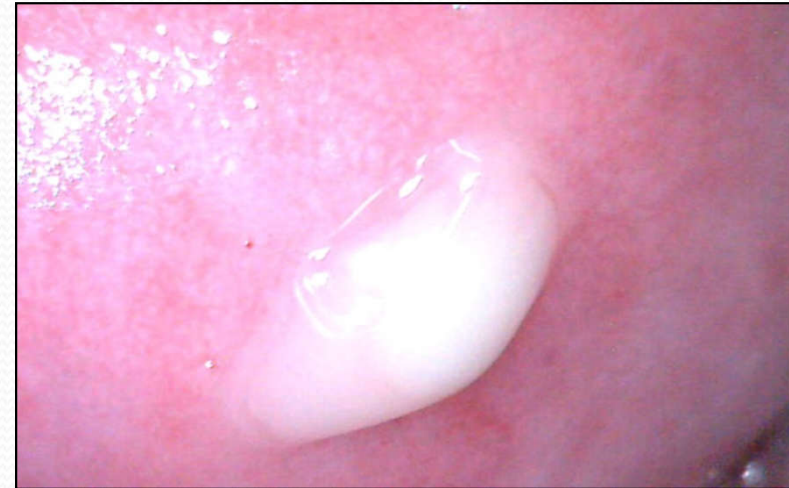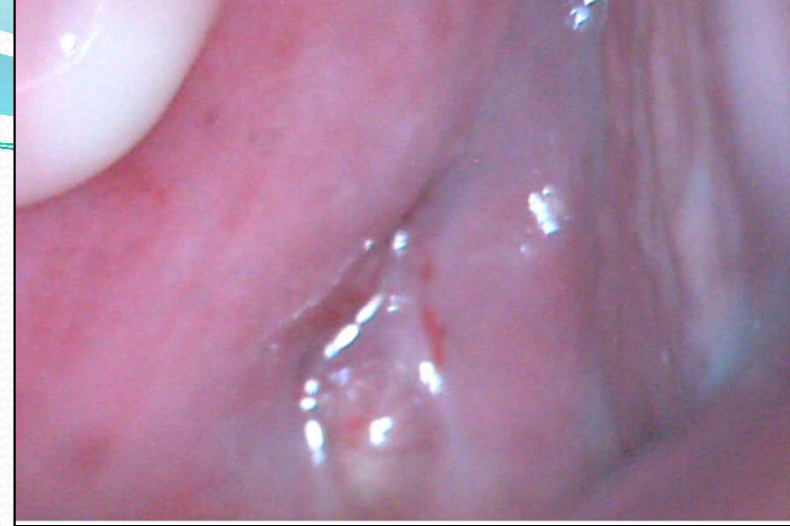**KẾT LUẬN :**

**ÁP-XE THÀNH ÂM ĐẠO 1/3 TRÊN PHẢI ĐANG RỖ MỦ VÀNG**

Tp. Hồ Chí Minh, ngày 24/05/2026  
(Bác sĩ đã ký)

**Bs. CKI. Dương Đăng Ngọc Phương**





NHỖ Y TẾ HÒA HẢO - PHÒNG KHÁM ĐA KHOA  
(UNG TÂM CHẨN ĐOÁN Y KHOA - MEDIC)  
10, P.Vườn Lài, TP. Hồ Chí Minh  
270284 - 028.39272136, Mail: hoahao254@medic.com.vn

Tìm và tải app "Medic Hoa Hao"  
để đăng kí khám và xem kết quả  
khám nhanh hơn

ORCode kết quả

bệnh án của quý khách. Medic không chịu trách nhiệm nếu quý khách cung cấp cho người khác.)



\*4446886\*

Khoa : **SIÊU ÂM 3D - Nhũ - Phòng 3D \_ 1**  
Máy: **SAMSUNG WS80A**

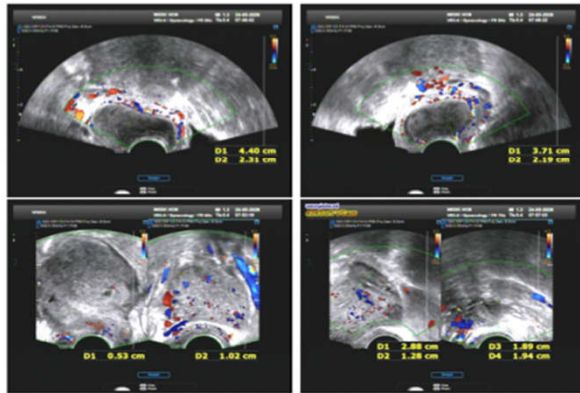
## KẾT QUẢ SIÊU ÂM MÀU

Ngày ĐK: 24/05/2026 07:24

ID :  
Họ và tên : **NGUYỄN** 39 tuổi **Nữ**  
Địa chỉ : Thành Phố Đồng Nai -  
Chẩn đoán sơ bộ : TD AP XE THANH AM ĐẠO 1/3 TRÊN PHẢI ĐANG RÒ MỦ VÀNG / CỔ TỬ CUNG VIÊM TÁI TẠO  
BS chỉ định : BS. CKI. DƯƠNG ĐĂNG NGỌC PHƯƠNG BV chỉ định : MEDIC

### VÙNG KHẢO SÁT : SIÊU ÂM TVS MÀU

- CỔ TỬ CUNG : KHÔNG U.
- TỬ CUNG : gấp sau.  
đạp = 44 mm LS = 55 mm Nội mạc = 3 mm
- Thành trước - sau thân tử cung trong cơ có vài nhân echo kém, d = 5 mm -> 10 mm, Doppler (-).
- Buồng trứng Phải : d = 28x12mm, không u.
- Buồng trứng Trái : d = 29x15mm, có nang echo hỗn hợp d = 19x18mm, có vách, không chồi, không dấu Doppler.
- Túi cùng Douglas : không dịch.
- Thành âm đạo 1/3 trên phải có cấu trúc dạng nang echo hỗn hợp, dịch lợn cợn, giới hạn rõ, d = 44 x 23 x 37 mm, tăng sinh mạch máu mô xung quanh.

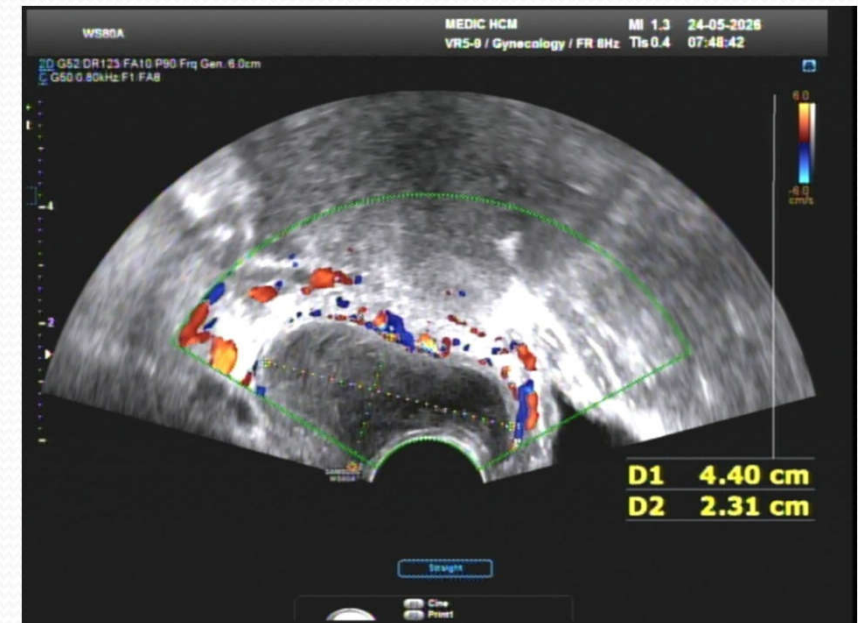
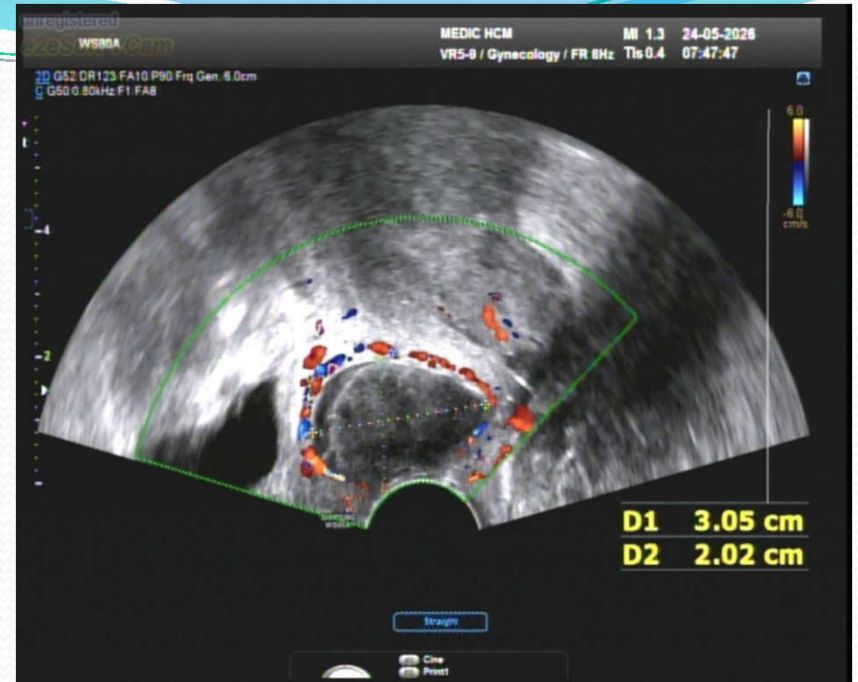

### KẾT LUẬN:

ÁP-XE THÀNH ÂM ĐẠO 1/3 TRÊN PHẢI.  
ĐA NHÂN XƠ TỬ CUNG NHỎ (PHÂN LOẠI L4 THEO FIGO).  
NANG NHỎ BUỒNG TRỨNG TRÁI (ĐA THỦY).

### Đề nghị:

Tp. Hồ Chí Minh, ngày 24/05/2026 07:53  
(Bác sĩ đã ký)





NG TY TNHH Y TẾ HOÀ HẢO  
 PHÒNG KHÁM ĐA KHOA  
 HOA XÉT NGHIỆM (MEDIC - LAB)  
 số: (028) 3834 9593  
 4 Hòa Hảo, P.Vườn Lài, TP.HCM  
 t: (028) 3927 0284 (Ext. 1134)  
 mail: hoahao254@medic.com.vn  
 www.medic-lab / www.medic-lab.com.vn



PID: S.T.T.: 143057  
 Ngày giờ đăng ký: 07:18:35 24/05/2026  
 Ngày giờ lấy mẫu: 07:21:00 24/05/2026  
 Ngày giờ nhận mẫu: 07:26:00 24/05/2026

**PHIẾU KẾT QUẢ XÉT NGHIỆM**  
 (BM.KQ.22.1 - Ngày ban hành BM: 01/05/2024 - Phiên bản: 1.0)

Phái: Nữ  
 Quốc tịch:  
 ĐT:

Ngày tháng năm sinh: 1987  
 Số CCCD/Hộ chiếu:  
 Địa chỉ: , THÀNH PHỐ ĐỒNG NAI  
 Đơn vị: Medic  
 Nơi lấy mẫu: Lâu 4  
 Loại mẫu: Máu/Khác

BS yêu cầu: BS. CKI. DƯƠNG ĐĂNG NGỌC PHƯƠNG  
 Tình trạng mẫu: Đạt

**TÊN XÉT NGHIỆM KẾT QUẢ KHOẢNG THAM CHIẾU MÃ QT**  
**III. MIỄN DỊCH - IMMUNOLOGY**

BetaHCG/Blood<sup>2</sup> <0.200 (< 5 mIU/mL) QTMD129

**IV. SINH HỌC PHÂN TỬ - MOLECULAR BIOLOGY**

Easy Prep + HPV Screening 16 Genotypes \*

Easy Prep XEM KẾT QUẢ EASYPREP

HPV Screening 16 Genotypes \*

HPV	Âm tính	Âm tính
HPV 18	Âm tính	Âm tính
HPV 16	Âm tính	Âm tính
HPV 6	Âm tính	Âm tính
HPV 11	Âm tính	Âm tính
Other HR HPV (31,33,35,39,45,51,52,56,58,59,66,68)	.	.

Thời gian duyệt: 14:29:48 26/05/2026  
 Người duyệt: Bs.Hà Thị Hồng Nhung

In lần 0: 26/05/2026  
 Trưởng khoa xét nghiệm

ThS. Bs. Nguyễn Bảo Toàn




NG TY TNHH Y TẾ HOÀ HẢO - PHÒNG KHÁM ĐA KHOA  
 n cũ: TRUNG TÂM CHẨN ĐOÁN Y KHOA - MEDIC)  
 4 Hòa Hảo, P.Vườn Lài, TP. Hồ Chí Minh  
 f: 028.39270284 - 028.39272136, Mail: hoahao254@medic.com.vn

Tim và tải app "Medic Hoa Hao" để đăng kí khám và xem kết quả khám nhanh hơn

QRCode kết quả

(QR code kết quả chứa bệnh án của quý khách. Medic không chịu trách nhiệm nếu quý khách cung cấp QR code cho người khác.)



**PHIẾU XÉT NGHIỆM TẾ BÀO CỔ TỬ CUNG (PAP TEST)**

MS

Bệnh nhân (Patient) : NGUYỄN 1987 Nữ  
 Địa chỉ (Address) : Thành Phố Đồng Nai --

Chẩn đoán sơ bộ (clinical features): VIÊM CTC  
 Bác sĩ (Physician) : BS CKI DƯƠNG ĐĂNG NGỌC PHƯƠNG Bệnh viện (Hospital) : CTTNHHYT HOÀ HẢO/ PHỤ KHOA  
 Ngày nhận mẫu : 25/05/2026 Ngày trả KQ: 25/05/2026 PARA :1021

**KẾT QUẢ TẾ BÀO HỌC CỔ TỬ CUNG (INTERPRETATION):**

LOẠI BỆNH PHẨM  Phết nhúng dịch (Liquid-based preparation)  Phết thường quy (Conventional smear)  
 Phết nhúng dịch-(80)  Phết thường quy-(150)

**KẾT QUẢ**

**BIẾN ĐỔI TẾ BÀO DO VI SINH (Changes due to Organisms)**

- Trichomonas vaginalis
- Candida spp.
- Tụ trùng (Shift in flora, bacterial vaginosis)
- Actinomyces spp.
- Herpes simplex Virus (Herpes simplex Virus)
- Human papilloma Virus (Human papilloma Virus)

**BIẾN ĐỔI TẾ BÀO KHÁC (Other non neoplastic findings)**

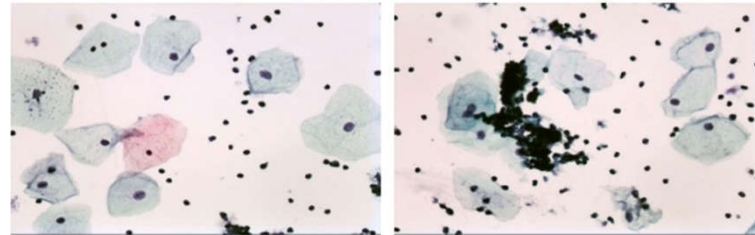
- Tế bào biến đổi do viêm (Inflammation)
- Tế bào biến đổi do xạ trị (Radiation)
- Tế bào biến đổi do vòng tránh thai (with IUD)
- Tế bào biểu mô teo (Atrophy)
- Tế bào tuyến sau cắt tử cung (Glandular cells status post hysterectomy)
- Tế bào nội mạc tử cung ở phụ nữ >=45 tuổi (Endometrial cells in women >=45 years old)

**TẾ BÀO GAI (SQUAMOUS CELLS)**

- Tế bào gai không điển hình ý nghĩa không xác định (ASC-US)
- Tế bào gai không điển hình, chưa loại trừ HSIL (ASC-H)
- Tổn thương trong biểu mô gai grade thấp (LSIL)
- Tổn thương trong biểu mô gai grade thấp (LSIL)+HPV
- Tổn thương trong biểu mô gai grade cao (HSIL)
- Carcinôm tế bào gai (Squamous cell carcinoma)

**TẾ BÀO TUYẾN (GLANDULAR CELLS)**

- AGC (Atypical endocervical cells)
- AGC, hướng về K tuyến (Glandular cells, favor neoplastic)
- Carcinôm tuyến tại chỗ (Endocervical adenocarcinoma in situ)
- Carcinôm tuyến cổ trong CTC (Endocervical adenocarcinoma)
- Carcinôm tuyến nội mạc tử cung (Endometrial adenocarcinoma)
- Carcinôm tuyến loại không đặc hiệu (Adenocarcinoma, NOS)
- Carcinôm tuyến ngoài tử cung (Adenocarcinoma, extrauterine)



**KẾT LUẬN (RESULT):**

Mẫu thử có các tế bào biểu mô cổ tử cung (cổ ngoài và tuyến cổ trong) bình thường, một số tế bào thay đổi phản ứng kèm tế bào viêm. Thay đổi do viêm nhiễm không đặc hiệu. (Reactive cellular changes associated with inflammation)

TP. Hồ Chí Minh, ngày 26/05/2026

GS BS. Hứa Thị Ngọc Hà



**TH 5 :BN 1987, PARA : 1001 , LD : KHOẢNG 1 THÁNG MÉP NGOÀI ÂM HỘ NỮ U TO DẦN , KHÔNG ĐAU , KHÔNG SỐT**



CÔNG TY TNHH Y TẾ HOA HẢO - PHÒNG KHÁM ĐA KHOA  
(Tên cũ: TRUNG TÂM CHẨN ĐOÁN Y KHOA - MEDIC)  
254 Hòa Hảo, P.4, Q.10, TP. Hồ Chí Minh  
ĐT: 028.39270284 - 028.39272136, Mail: hoahao254@medic.com.vn  
QR code chứa bệnh án của quý khách. Medic không chịu trách nhiệm nếu quý khách cung cấp QR code cho người khác.

Tìm và tải app "Medic Hoa Hao"  
để đăng kí khám nhanh hơn

QRCode kết quả

## PHIẾU KHÁM BỆNH

PHÒNG KHÁM PHỤ - PHÒNG: 1



\*7635204\*

Họ tên: **LÊ THỊ**

Địa chỉ:

Nghề nghiệp:

- 2024

Năm sinh: **1987 - Nữ**

ĐT:

Số thẻ BHYT:

Huyết áp - Mạch: **132/90-90** Cao: **150** cm; Nặng: **45** kg; Nhiệt độ: **37°C**

**Lý do đi khám:** KIỂM TRA SỨC KHỎE CƠ QUAN

**Lâm sàng:** PARA: 1001, KC: 25/11, NGŨA THAI : BCS

ÂM ĐẠO : KHÍ HỮU ĐỤC, VIÊM ÂM ĐẠO - CỔ TỬ CUNG

KHỐI TỔN THƯƠNG MÉP TRÁI ÂM ĐẠO D# 3CM , TRƠN LÁNG , MỀM , CHƯA LOẠI TRỪ POLYP THÀNH ÂM ĐẠO

TVS : THEO DÕI POLYP VÙNG TẮNG SINH MÔN CÓ CUỐNG CHÂN BẮM RỘNG TẮNG SINH MẠCH MÁU NHIỀU. SIÊU ÂM TỬ CUNG VÀ HAI BUỒNG TRỨNG CHƯA THẤY BẤT THƯỜNG

**Chẩn đoán sơ bộ:** KHỐI TỔN THƯƠNG MÉP TRÁI ÂM ĐẠO CHƯA LOẠI TRỪ POLYP THÀNH ÂM ĐẠO / VIÊM ÂM ĐẠO - CỔ TỬ CUNG

### CHỈ ĐỊNH:

MRI Chậu (XIN CHÚ Ý VÙNG ÂM ĐẠO + TC , 2PP )

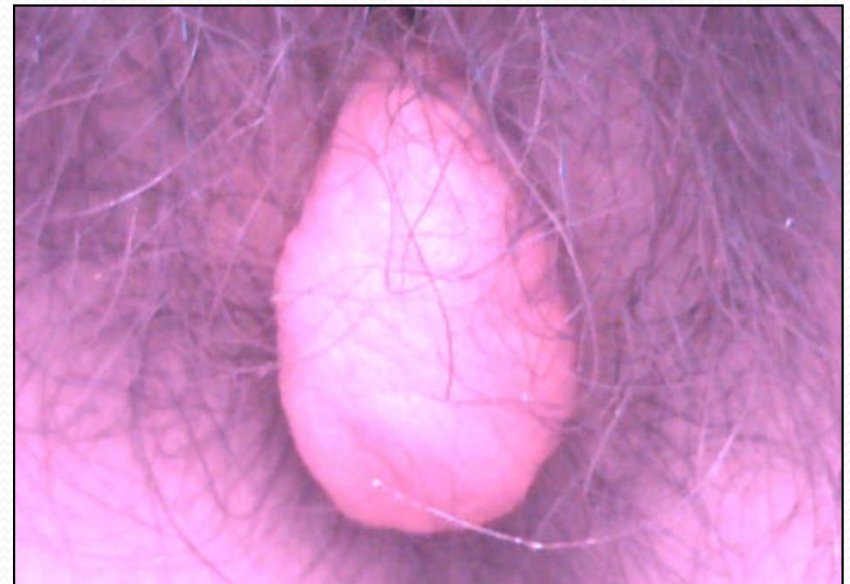
**CHỈ ĐỊNH BỔ SUNG:**

(Hoá đơn điện tử phát hành tự động. Có sau 5 ngày. Tra cứu trên web hoặc app Medic)

Ngày **18 tháng 12 năm 2024 - 10:09**

Bác sĩ

BS. CKI. DƯƠNG ĐĂNG NGỌC PHƯƠNG



Khoa: **NỘI SOI PHỤ KHOA**  
Máy: **Dio Lite**  
**KẾT QUẢ NỘI SOI**

Ngày ĐK: 18/12/2024

37 tuổi Nữ

Chẩn đoán sơ bộ :

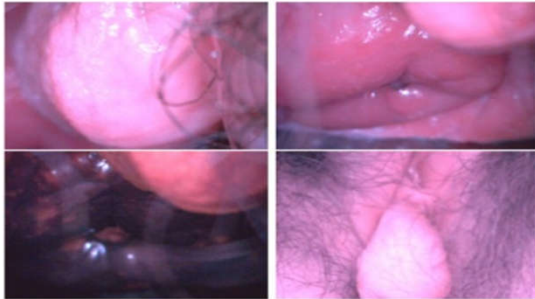
bộ

Bác sĩ chỉ định : BS NGỌC PHƯƠNG

BV chỉ định : MEDIC

**VÙNG KHẢO SÁT : NS CỔ TỬ CUNG**

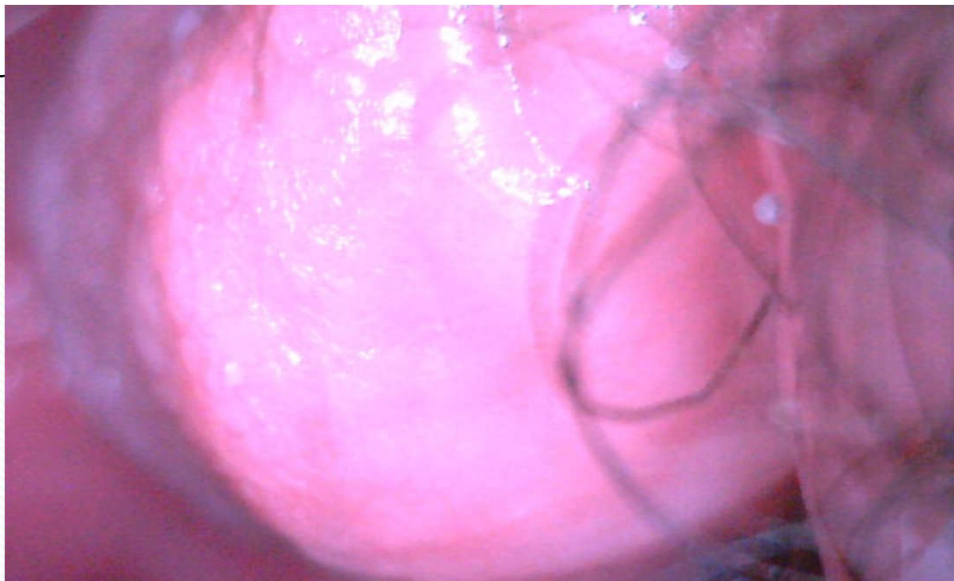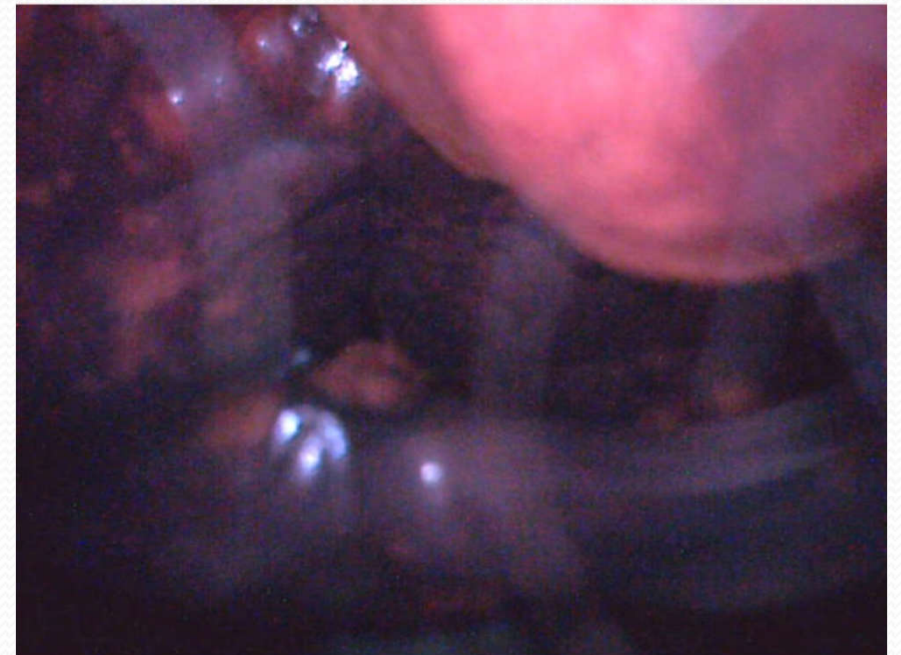
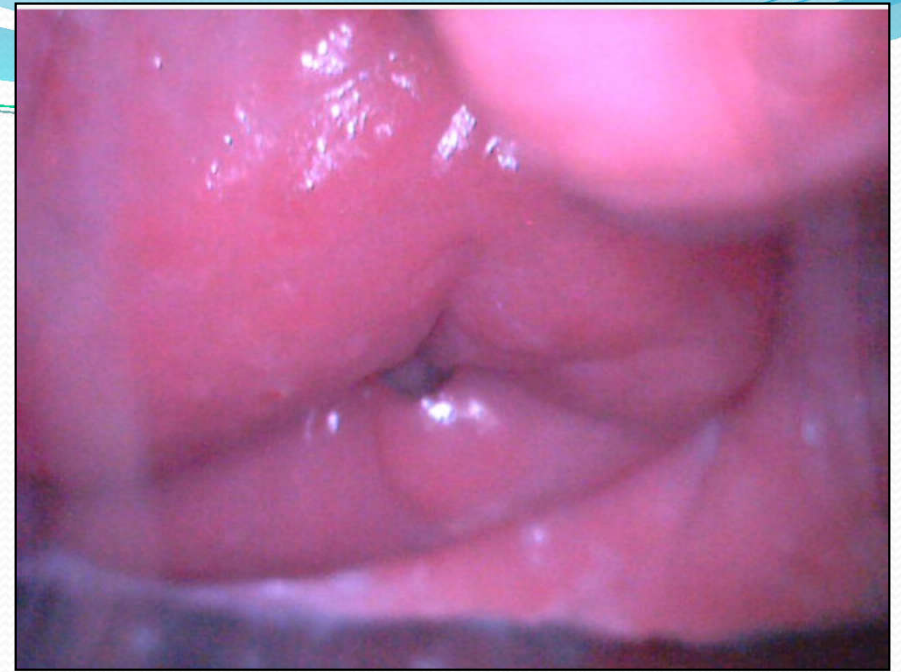- ẢNH : NHIỀU DỊCH ĐỤC, KHỐI TỔN THƯƠNG MÉP TRÁI ÂM ĐẠO D# 3CM, TRƠN LÁNG, MỀM, CHƯA LOẠI TRỪ POLYP THÀNH ÂM ĐẠO
- CTC ĐK 3 CM : BIỂU MÔ LÁT LÁNG, MÔ ĐỆM SUNG HUYẾT
- SAU ACID : KHÔNG THẤY HÌNH ẢNH BẤT THƯỜNG
- JUNCTION : LỖ NGOÀI
- LUGOL : ÂM LỘ TUYẾN



**KẾT LUẬN :**

**KHỐI TỔN THƯƠNG MÉP TRÁI ÂM ĐẠO CHƯA LOẠI TRỪ POLYP THÀNH ÂM ĐẠO / VIÊM ÂM ĐẠO - CỔ TỬ CUNG**

Tp. Hồ Chí Minh, ngày 18/12/2024  
(Bác sĩ đã ký)





CÔNG TY TNHH Y TẾ HOÀ HẢO - PHÒNG KHÁM ĐA KHOA  
(Tên cũ: TRUNG TÂM CHẨN ĐOÁN Y KHOA - MEDIC)  
254 Hòa Hảo, P.4, Q.10, TP. Hồ Chí Minh  
ĐT: 028.39270284 - 028.39272136, Mail: hoahao254@medic.com.vn

Tìm và tải app "Medic Hoa Hao"  
để đăng kí khám và xem kết quả  
khám nhanh hơn

QRCode kết quả

(QR code kết quả chứa bệnh án của quý khách. Medic không chịu trách nhiệm nếu quý khách cung cấp QR code cho người khác.)



## PHIẾU XÉT NGHIỆM TẾ BÀO CỔ TỬ CUNG (PAP TEST)

MS : **TB2024058717**

Bệnh nhân (Patient) : **7635204 LÊ THỊ**

Nữ

Địa chỉ (Address) :

Chẩn đoán sơ bộ (clinical features):

Bác sĩ (Physician) : BS CKI DƯƠNG ĐĂNG NGỌC PHƯƠNG

Bệnh viện (Hospital) : CTTNHHYT HOÀ HẢO/ PHỤ KHOA

Ngày nhận mẫu : 19/12/2024 Ngày trả KQ: 21/12/2024

PARAMETER : 1001

### KẾT QUẢ TẾ BÀO HỌC CỔ TỬ CUNG (INTERPRETATION):

LOẠI BỆNH PHẨM

- Phết nhúng dịch (Liquid-based preparation)  
 Phết nhúng dịch-(80)

- Phết thường quy (Conventional smear)  
 Phết thường quy-(150)

### KẾT QUẢ

#### BIẾN ĐỔI TẾ BÀO DO VI SINH (Changes due to Organisms)

- Trichomonas vaginalis*  
 *Candida spp.*  
 Tập trùng (Shift in flora, bacterial vaginosis)  
 *Actinomyces spp.*  
 *Herpes simplex Virus (Herpes simplex Virus)*  
 *Human papilloma Virus (Human papilloma Virus)*

#### BIẾN ĐỔI TẾ BÀO KHÁC (Other non neoplastic findings)

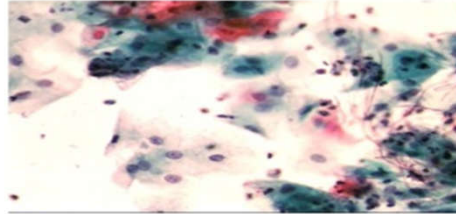
- Tế bào biến đổi do viêm (Inflammation)  
 Tế bào biến đổi do xạ trị (Radiation)  
 Tế bào biến đổi do vòng tránh thai (with IUD)  
 Tế bào biểu mô teo (Atrophy)  
 Tế bào tuyến sau cắt tử cung  
(Glandular cells status post hysterectomy)  
 Tế bào nội mạc tử cung ở phụ nữ  $\geq 45$  tuổi  
(Endometrial cells in women  $\geq 45$  years old)

#### TẾ BÀO GAI (SQUAMOUS CELLS)

- Tế bào gai không điển hình ý nghĩa không xác định (ASC-US)  
 Tế bào gai không điển hình, chưa loại trừ HSIL (ASC-H)  
 Tổn thương trong biểu mô gai grade thấp (LSIL)  
 Tổn thương trong biểu mô gai grade thấp (LSIL)+HPV  
 Tổn thương trong biểu mô gai grade cao (HSIL)  
 Carcinôm tế bào gai (Squamous cell carcinoma)

#### TẾ BÀO TUYẾN (GLANDULAR CELLS)

- AGC (Atypical endocervical cells)  
 AGC, hướng về K tuyến (Glandular cells, favor neoplastic)  
 Carcinôm tuyến tại chỗ (Endocervical adenocarcinoma in situ)  
 Carcinôm tuyến cổ trong CTC (Endocervical adenocarcinoma)  
 Carcinôm tuyến nội mạc tử cung (Endometrial adenocarcinoma)  
 Carcinôm tuyến loại không đặc hiệu (Adenocarcinoma, NOS)  
 Carcinôm tuyến ngoài tử cung (Adenocarcinoma, extrauterine)



### KẾT LUẬN (RESULT):

Mẫu thử có các tế bào biểu mô cổ tử cung (cổ ngoài và tuyến cổ trong) bình thường, một số tế bào thay đổi phản ứng trên nền nhiều lymphô bào và bạch cầu đa nhân (Reactive cellular changes associated with inflammation) do nhiễm nấm *Candida* (due to *Candida spp.*).

TP. Hồ Chí Minh, ngày 20/12/2024



GS BS. Nguyễn Sào Trung



TẾ HÒA HẢO - PHÒNG KHÁM ĐA KHOA  
 1M CHÂN ĐOÀN Y KHOA - MEDIC  
 Q.10, TP. Hồ Chí Minh  
 - 028.39272136, Mail: hoahao254@medic.com.vn  
 của quý khách. Medic không chịu trách nhiệm nếu quý khách cung cấp cho người khác.)

Tìm và tải app "Medic Hoa Hao"  
 để đăng kí khám và xem kết quả  
 khám nhanh hơn

QRCode kết quả

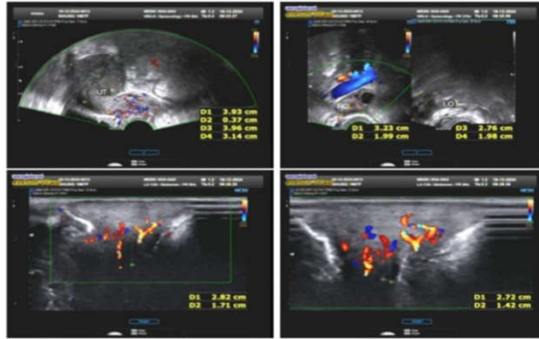
Khoa : SIÊU ÂM 3D - Nhũ - Phòng 3D \_ 1  
 Máy: SAMSUNG WS80A  
**KẾT QUẢ SIÊU ÂM MÀU**

Ngày ĐK: 18/12/2024 09:03  
 37 tuổi Nữ  
 - 2024 -

Chẩn đoán sơ bộ :  
 BS chỉ định : BV chỉ định : MEDIC

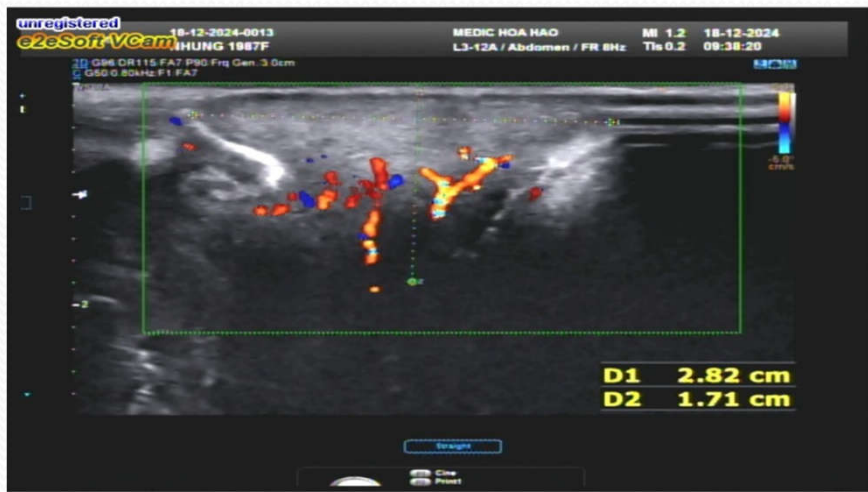
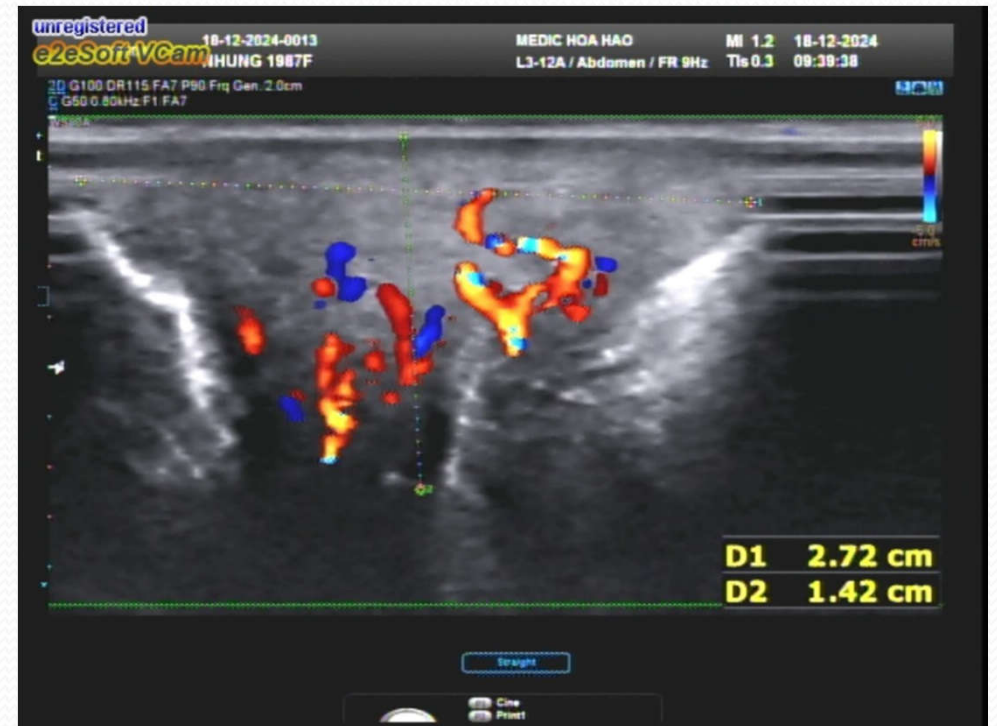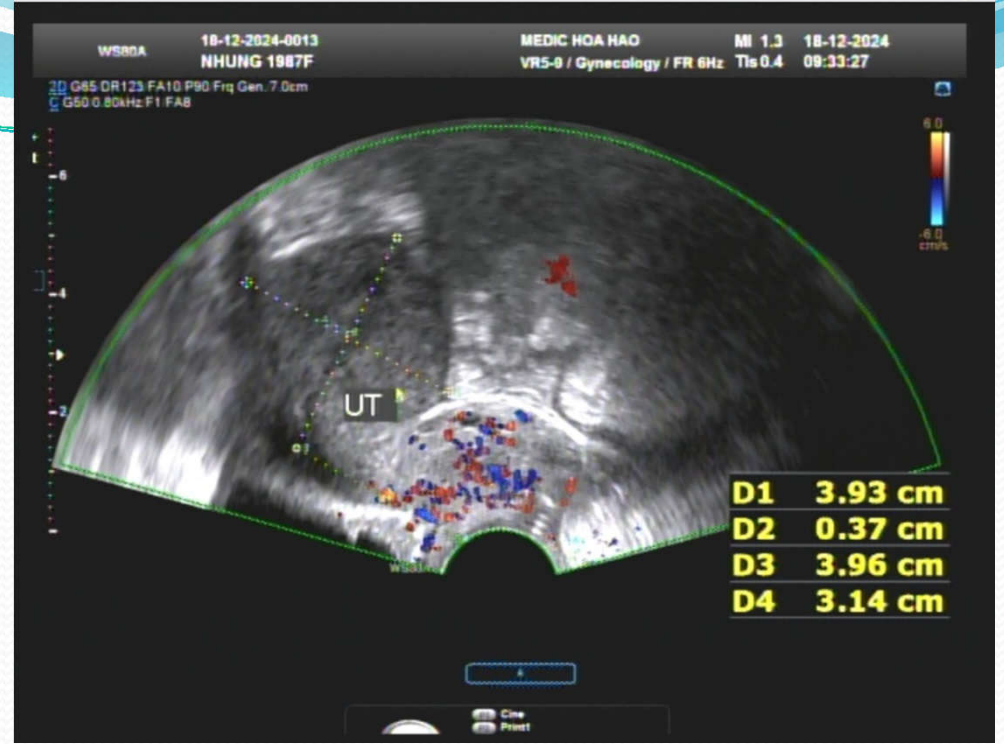
**VÙNG KHẢO SÁT : SIÊU ÂM TVS MÀU**

- \* VÙNG ÂM HỘ CÓ CẤU TRÚC ECHO KÉM CHÂN BĂM RỘNG THỎA NGOÀI, TĂNG SINH MẠCH MÁU NHIỀU, D= 14X27mm
- TỬ CUNG : gấp sau.
- dap = 39mm LS = 70mm Nội mạc = 4mm
- Mật độ cơ tử cung đồng nhất, không u, không tăng sinh mạch.
- Buồng trứng Phải : d=20x32 mm, không u.
- Buồng trứng Trái : d= 20x38mm, không u.
- Túi cùng Douglas : không dịch.



**KẾT LUẬN :** THEO DÕI POLYP VÙNG TĂNG SINH MÔN CÓ CUỐNG CHÂN BĂM RỘNG TĂNG SINH MẠCH MÁU NHIỀU.  
 SIÊU ÂM TỬ CUNG VÀ HAI BUỒNG TRỨNG CHƯA THẤY BẤT THƯỜNG  
**Đề nghị :** MRI VÙNG CHẬU

Tp. Hồ Chí Minh, ngày 18/12/2024 09:37  
 (Bác sĩ đã ký)





TẾ HÒA HẢO - PHÒNG KHÁM ĐA KHOA  
ÂM CHẨN ĐOÁN Y KHOA - MEDIC  
Q.10, TP. Hồ Chí Minh  
| - 028.39272136, Mail: hoahao254@medic.com.vn

Tìm và tải app "Medic Hoa Hao"  
để đăng kí khám và xem kết quả  
khám nhanh hơn

QRCode kết quả

quý khách. Medic không chịu trách nhiệm nếu quý khách cung cấp QR code cho người khác.)



\*7635204\*

## MEDIC MRI REPORT

STT : 241218099 Ngày ĐK : 18/12/2024 12:47  
Bệnh nhân : Tuổi : 37 Nữ - DT :  
Địa chỉ : CHI  
BS chỉ định : BS. CKI. DƯƠNG ĐĂNG NGỌC PHƯƠNG BV : MEDIC Khoa : PK  
Chẩn đoán sơ bộ : KHỐI TỔN THƯƠNG MÉP TRÁI ÂM ĐẠO CHƯA LOẠI TRỪ POLYP THÀNH ÂM ĐẠO

Vùng : MRI CHẬU Máy : 3 \_ SIEMEN AVANTO Tiêm chất tương phản  
Kết quả : KỸ THUẬT

Hình chụp vùng chậu với máy cộng hưởng từ 1,5tesla có tiêm thuốc tương phản Gadovist, liều 5ml, chuỗi xung Axial, sagittal và coronal T2WI fatsat, Axial và coronal T1GRE, các thông số kỹ thuật được in ở góc trái mỗi hình

### MÔ TẢ

Có cấu trúc thương tổn liên tục với niêm mạc âm đạo, lồi ra phía ngoài âm đạo, kích thước khoảng 32 x 25mm, giới hạn rõ, không xâm lấn vùng lân cận, tín hiệu đồng nhất trung gian ngang thành âm đạo trên T2WI, T1WI, có ngấm chất tương phản

Không thương tổn tử cung và buồng trứng hai bên.

Không thấy thương tổn bàng quang.

Không thấy có hạch vùng chậu và bẹn hai bên

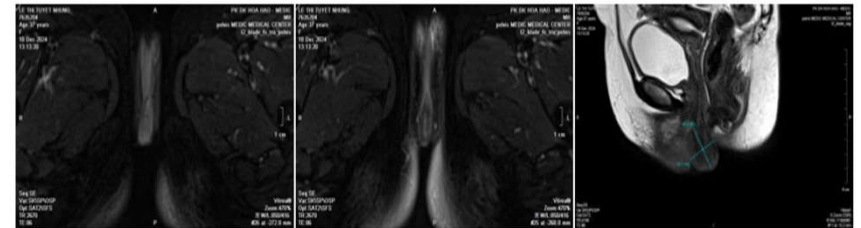
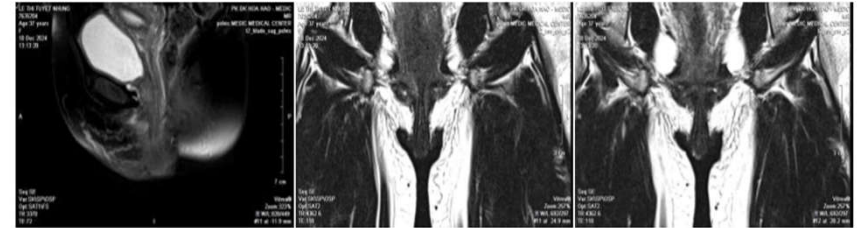
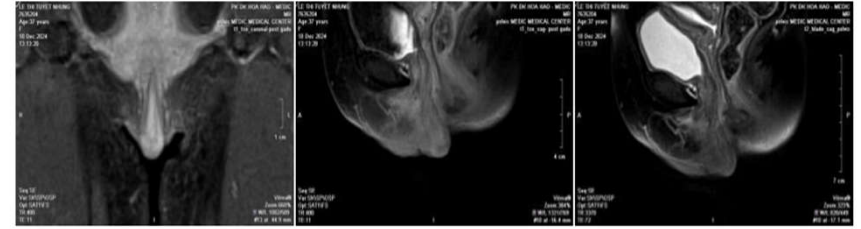
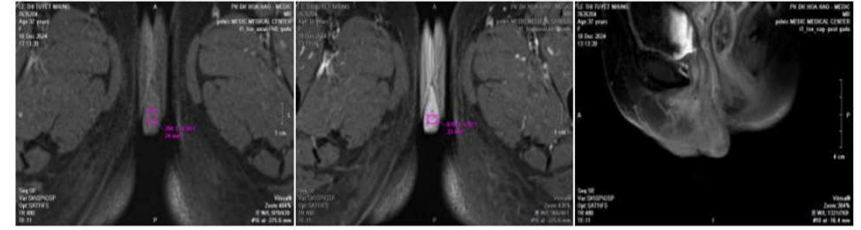
Không thấy tràn dịch ổ bụng và vùng chậu.

Không thấy thay đổi tín hiệu bất thường các xương và cơ vùng chậu

\*\*\* KẾT LUẬN:

KHẢ NĂNG U NANG ÂM ĐẠO, KÍCH THƯỚC KHOẢNG 32 X 25MM.

Tp. Hồ Chí Minh, ngày 18/12/2024 14:43  
(Bác sĩ đã ký)







SỞ Y TẾ TP. HỒ CHÍ MINH / Cộng hòa Xã hội Chủ nghĩa Việt Nam  
BỆNH VIỆN BÌNH DÂN / Độc lập - Tự do - Hạnh phúc  
Khoa: Niệu Nữ - Niệu chức năng

MS: 01/BV-01  
Mã nhập viện: 25040443

**GIẤY RA VIỆN TRÁI TUYẾN**

Mã Y tế: [redacted]  
Số lưu trữ: [redacted]

- Họ tên bệnh nhân: [redacted]  
- Ngày/tháng/năm sinh: ..... / ..... / 1987 (Tuổi: 38); Nam/nữ: Nữ  
- Dân tộc: \*Kinh Nghề nghiệp: Nghề khác  
- Thẻ BHYT số: [redacted] BHYT: Giá trị từ: 01/07/2025 Đến ngày: 31/12/2025  
- Địa chỉ: 16/10A [redacted] Phường Bình Thới, Hồ Chí Minh

- Vào viện lúc: 07:26 Ngày: 15/07/2025 - Ra viện lúc: 16:00 Ngày: 17/07/2025  
- Chẩn đoán: U TÂN SINH KHÔNG CHẮC CHẮN HOẶC KHÔNG BIẾT TÍNH CHẤT CỦA CƠ QUAN TIẾT NIỆU U THÀNH TRƯỚC ÂM ĐẠO - D41;

- Phương pháp điều trị: PHẪU THUẬT CẮT U THÀNH ÂM ĐẠO

- Ghi chú: Bệnh nhân tái khám ngay khi đau, sốt hoặc có dấu hiệu bất thường. Khi đi mang theo giấy ra viện báo B  
Bơm rửa âm đạo tại nhà 7 ngày  
BỆNH NHÂN ĐƯỢC NGHỈ HƯỞNG BHXH 7 NGÀY TỪ 18/07/2025 ĐẾN HẾT NGÀY 24/07/2025

Ngày 17 tháng 07 năm 2025  
Thủ trưởng đơn vị  
BỆNH VIỆN BÌNH DÂN  
KẾ HOẠCH TỔNG HỢP

Ngày 17 tháng 07 năm 2025  
Trưởng khoa  
[Signature]

**BỆNH VIỆN BÌNH DÂN**  
Kỹ thuật Chẩn đoán và Điều trị  
Trụ sở chính: 271 Đường Bình Phú - P. Bình Phú - TP. HCM  
Khu điều trị Kỹ thuật cao: 328-329 Đường Bình Phú - P. Bình Phú - TP. HCM  
ĐT: 028.22094347 Tổng đài CSKH: 1907123  
Email CSKH: cskh@bvd.com.vn Website: www.bvd.com.vn

Mã số hồ sơ: 70141X20070Y903  
Số báo bệnh: NH  
Khoa: NH  
Mã đầu bệnh: 2025\_13234

### PHIẾU CHẨN ĐOÁN GIẢI PHẪU BỆNH

Bệnh nhân  
Địa chỉ  
Bác sĩ CĐ  
Ngày chỉ định  
Chẩn đoán



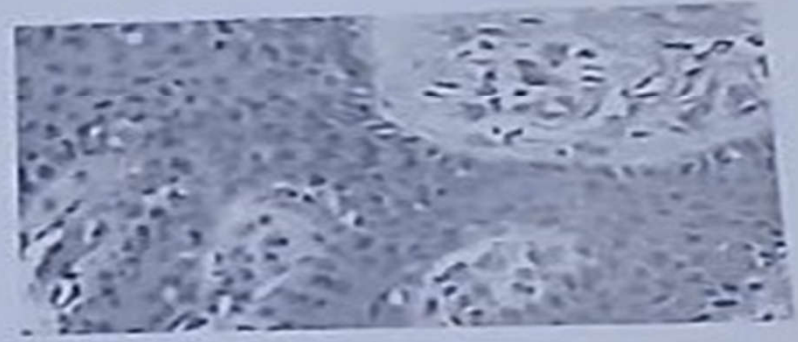
Phối Nữ Năm sinh: 1987  
Thôn: Hố Chi Minh SĐT:  
Nơi gửi: Gây mổ hồi sức 3  
Ngày thực hiện: 21/07/2025 09:31

Phương pháp thực hiện: Nhuộm hai màu Hematoxyline- Eosin

#### MÔ TẢ KẾT QUẢ

GPT đại thể: Mẫu mô dạng nang, vách nang trơn láng tổng kích thước 3 x 3 cm.

GPT vi thể: Vách nang là tế chức liên kết sợi, lớp lớp biểu mô đơn, mô đệm gồm nhiều tế bào viêm, tất cả đều lành tính



**Kết luận:** NANG LÀNH TÍNH KÉM VIÊM

Ngày 21 tháng 07 năm 2025  
Bác sĩ thực hiện

# TH 6 :BN 1972, PARA : 2012, LD : mép phải môi nhỏ có u to # 6 tháng , không đau , không sốt



H Y TẾ HÒA HẢO - PHÒNG KHÁM ĐA KHOA  
(Tên cũ: TRUNG TÂM CHẨN ĐOÁN Y KHOA - MEDIC)  
254 Hòa Hảo, P.4, Q.10, TP. Hồ Chí Minh  
ĐT: 028.39270284 - 028.39272136, Mail: hoahao254@medic.com.vn  
QR code chứa bệnh án của quý khách. Medic không chịu trách nhiệm nếu quý khách cung cấp QR code cho người khác.

Tìm và tải app "Medic Hoa Hao" để đăng kí khám nhanh hơn

QRCode kết quả

## PHIẾU KHÁM BỆNH

PHÒNG KHÁM PHỤ - PHÒNG: 2



Họ tên: **NGUYỄN**

Địa chỉ:

Nghề nghiệp: **Công nhân**

**T. Vĩnh Long**

Năm sinh: **1972 - Nữ**

ĐT:

Số thẻ BHYT:

Huyết áp - Mạch: **192/120-107** Cao: **150** cm; Nặng: **57** kg; Nhiệt độ: **37°C**

Lý do đi khám: **U PHẦN MỀM ÂM HỘ MÉP PHẢI # 6 THÁNG**

Lâm sàng: **PARA: 2012, K/C : 4WS, NGŪA THAI : OGINO , MÉP PHẢI AH CÓ TỔN THƯƠNG U MỀM , NHIỀU MẠCH MÁU TĂNG SINH , TRON , LÁNG , KHÔNG ĐAU , ÂM ĐẠO KHÍ HƯ ỨC , CỔ TỬ CUNG LÁNG**

Chẩn đoán sơ bộ: **U PHẦN MỀM ÂM HỘ MÉP PHẢI # 6 THÁNG / CỔ TỬ CUNG LÁNG**

### CHỈ ĐỊNH:

**1. SIÊU ÂM (2):** SA Phần Mềm (ÂM HỘ); SA TVS màu

**2. KHÁM BỆNH (1):** Khám CK phụ khoa

**3. GIẢI PHẪU BỆNH (1):** Phết Tế Bào Phụ Khoa Pap \_ LBC (GPB)

### XÉT NGHIỆM:

Giờ	Người lấy mẫu
---	

### TỔNG SỐ XÉT NGHIỆM: 1

HPV SCREENING 16 Genotypes			

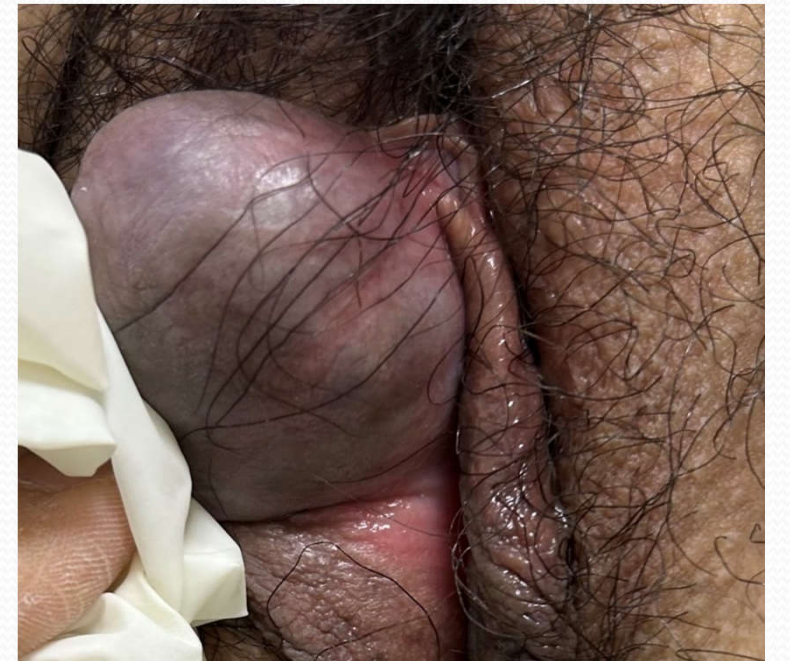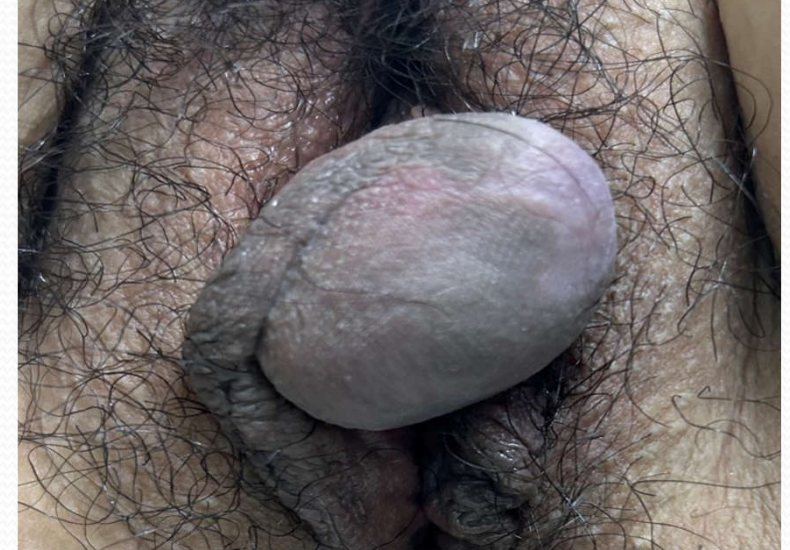### CHỈ ĐỊNH BỔ SUNG:

(Hoá đơn điện tử phát hành tự động. Có sau 5 ngày. Tra cứu trên web hoặc app Medic)

**Ngày 13 tháng 02 năm 2025 - 07:35**

**Bác sĩ**

**BS. CKI. DƯƠNG ĐĂNG NGỌC PHƯƠNG**





254 Hòa Hảo, P.4, Q.10, TP. Hồ Chí Minh  
ĐT: 028.39270284 - 028.39272136, Mail: hoahao254@medic.com.vn

(Qr code kết quả chứa bệnh án của quý khách. Medic không chịu trách nhiệm nếu quý khách cung cấp cho người khác.)

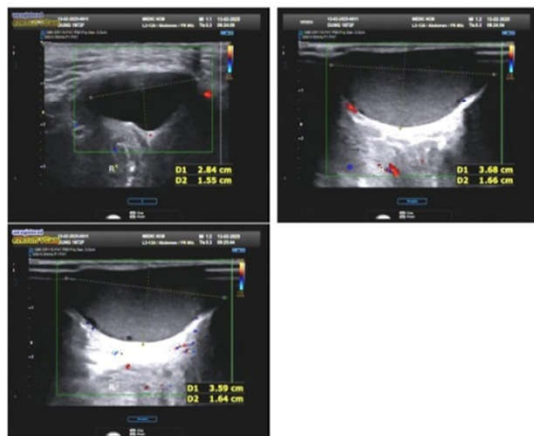


\*8130164\*

ID : **8130164** Ngày ĐK: 13/02/2025 07:45  
Họ và tên : **53 tuổi Nữ**  
Địa chỉ : **Vĩnh Long -- 0**  
Chẩn đoán sơ bộ : **U PHẦN MỀM ÂM HỘ MÉP PHẢI # 6 THÁNG / CỔ TỬ CUNG LẮNG**  
BS chỉ định : **BS. CKI. DƯƠNG ĐĂNG NGỌC PHƯƠNG** BV chỉ định : **MEDIC**

### VÙNG KHẢO SÁT : SIÊU ÂM PHẦN MỀM

\* PHẦN MỀM VÙNG MÉP MÔI LỚN BÊN PHẢI CÓ NANG ECHO TRỐNG, D=15X28mm, KHÔNG TĂNG SINH MẠCH MÁU.  
\* PHẦN MỀM VÙNG MÉP MÔI LỚN BÊN PHẢI DƯỚI DA CÓ CẤU TRÚC ECHO KÉM, DỊCH CÓ HỒI ÂM, D=17X37mm, CÓ MẠCH MÁU NGOẠI VI.

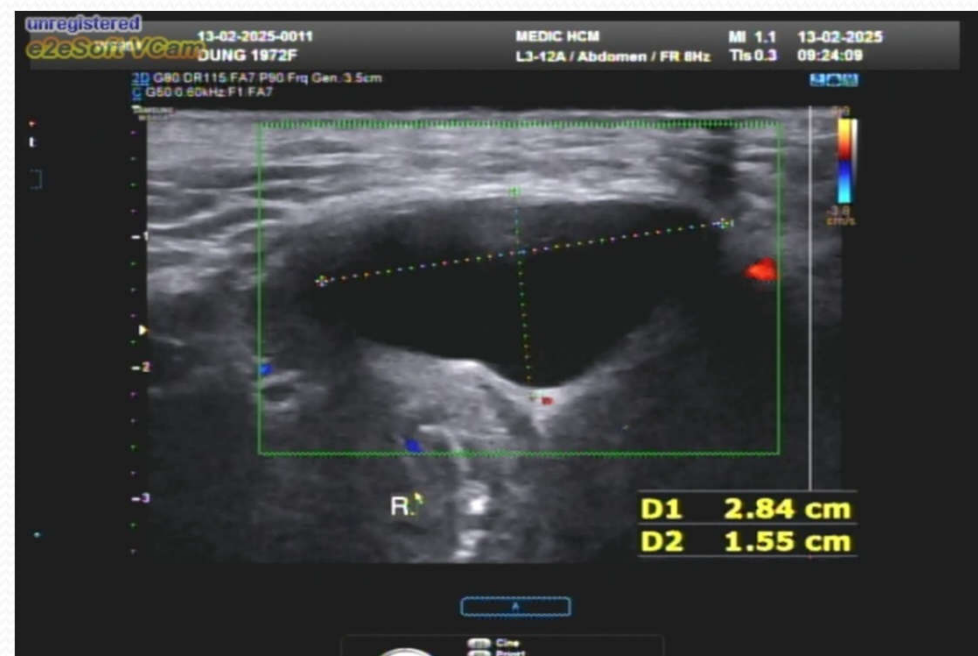
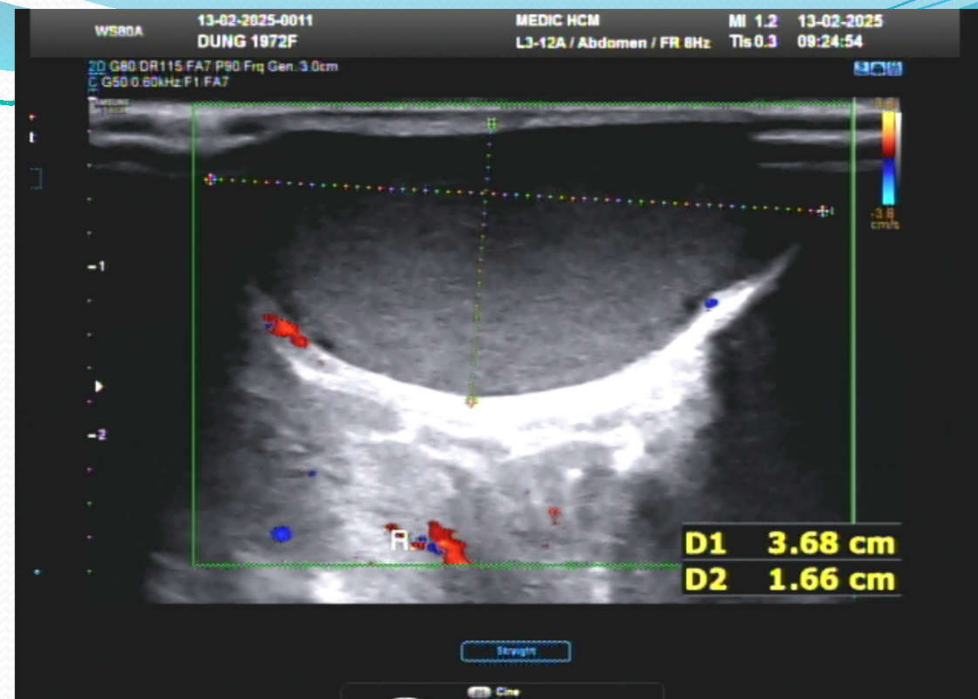


**KẾT LUẬN :** NANG TUYẾN BARTHILIN BÊN PHẢI+ NANG TRONG MÔ DƯỚI DA VÙNG ÂM HỘ BÊN PHẢI CÓ DẤU VIÊM.

**Đề nghị :**

Tp. Hồ Chí Minh, ngày 13/02/2025 09:25  
(Bác sĩ đã ký)

QRCode kết quả





(Qr code kết quả chứa bệnh án của quý khách. Medic không chịu trách nhiệm nếu quý khách cung cấp cho người khác.)



\*8130164\*

Khoa : SIÊU ÂM 3D - Nhũ - Phòng 3D \_ 1

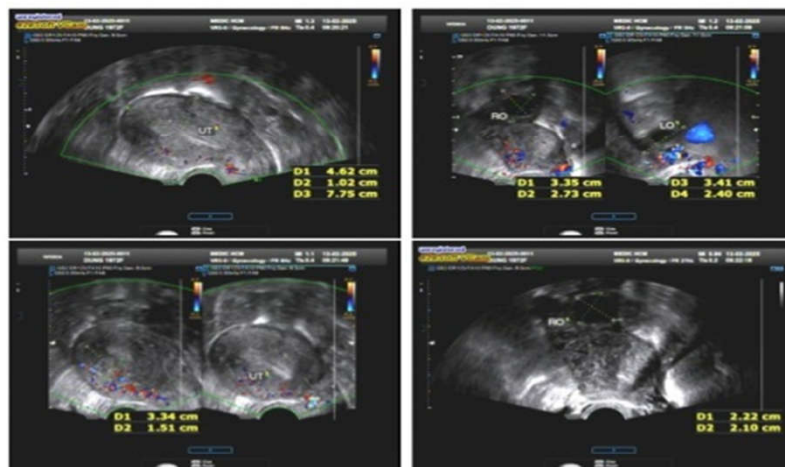
Máy: SAMSUNG WS80A

## KẾT QUẢ SIÊU ÂM MÀU

ID : **8130164** Ngày ĐK: 13/02/2025 07:45  
Họ và tên : 53 tuổi Nữ  
Địa chỉ : T. Vĩnh Long --  
Chẩn đoán sơ bộ : U PHẦN MỀM ÂM HỘ MÉP PHẢI # 6 THÁNG  
BS chỉ định : BS. CKI. DƯƠNG ĐĂNG NGỌC PHƯƠNG BV chỉ định : MEDIC

### VÙNG KHẢO SÁT : SIÊU ÂM TVS MÀU

- CỔ TỬ CUNG : KHÔNG U.
- TỬ CUNG : gập trước.  
đạp = 46mm LS = 77 mm Nội mạc = 10 mm  
Thành trước mật độ cơ tử cung echo kém không đồng nhất, có nhiều sọc bóng lung, không vỏ bọc, tăng sinh mạch máu, d# 15X33mm.
- Buồng trứng Phải : d= 27X34mm, có nang echo trống, không chồi vách, thành trong đều không đóng vôi, d = 21X23mm, không tăng sinh mạch máu.
- Buồng trứng Trái : d= 24X34mm, không u.
- Túi cùng Douglas : không dịch.



**KẾT LUẬN :** LẠC NỘI MẠC TRONG CƠ TỬ CUNG THÀNH TRƯỚC

**Đề nghị :**

Tp. Hồ Chí Minh, ngày 13/02/2025 09:20  
(Bác sĩ đã ký)



Ế HÒA HẢO - PHÒNG KHÁM ĐA KHOA  
M CHẨN ĐOÀN Y KHOA - MEDIC  
10, TP. Hồ Chí Minh  
028.39272136, Mail: hoahao254@medic.com.vn

Tìm và tải app "Medic Hoa Hao"  
để đăng kí khám và xem kết quả  
khám nhanh hơn

Quý khách. Medic không chịu trách nhiệm nếu quý khách cung cấp QR code cho người khác.)

## PHIẾU XÉT NGHIỆM TẾ BÀO CỔ TỬ CUNG (PAP TEST)

MS : **TB2025004665**

Bệnh nhân (Patient) : **8130164 NGUYỄN THỊ** Nữ

Địa chỉ (Address) : T. Vĩnh Long -

Chẩn đoán sơ bộ (clinical features):

Bác sĩ (Physician) : BS CKI DƯƠNG ĐĂNG NGỌC PHƯƠNG Bệnh viện (Hospital) : CTTNHHYT HÒA HẢO/ PHỤ KHOA

Ngày nhận mẫu : 14/02/2025 Ngày trả KQ: 17/02/2025 PARA :2012

### KẾT QUẢ TẾ BÀO HỌC CỔ TỬ CUNG (INTERPRETATION):

LOẠI BỆNH PHẨM  Phết nhúng dịch (Liquid-based preparation)  Phết thường quy (Conventional smear)  
 Phết nhúng dịch (-80)  Phết thường quy (-150)

### KẾT QUẢ

#### BIẾN ĐỔI TẾ BÀO DO VI SINH (Changes due to Organisms)

- Trichomonas vaginalis*  
 *Candida spp.*  
 Tập trùng (Shift in flora, bacterial vaginosis)  
 *Actinomyces spp.*  
 *Herpes simplex Virus (Herpes simplex Virus)*  
 *Human papilloma Virus (Human papilloma Virus)*

#### BIẾN ĐỔI TẾ BÀO KHÁC (Other non neoplastic findings)

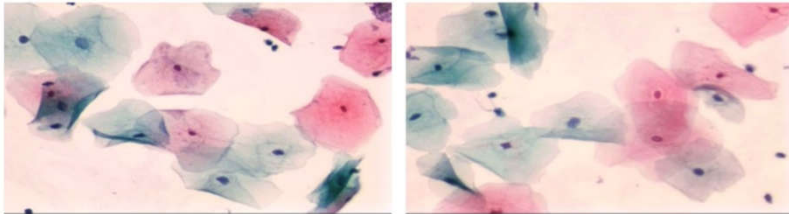
- Tế bào biến đổi do viêm (Inflammation)  
 Tế bào biến đổi do xạ trị (Radiation)  
 Tế bào biến đổi do vòng tránh thai (with IUD)  
 Tế bào biểu mô teo (Atrophy)  
 Tế bào tuyến sau cắt tử cung  
(Glandular cells status post hysterectomy)  
 Tế bào nội mạc tử cung ở phụ nữ >=45 tuổi  
(Endometrial cells in women >=45 years old)

#### TẾ BÀO GAI (SQUAMOUS CELLS)

- Tế bào gai không điển hình ý nghĩa không xác định (ASC-US)  
 Tế bào gai không điển hình, chưa loại trừ HSIL (ASC-H)  
 Tổn thương trong biểu mô gai grade thấp (LSIL)  
 Tổn thương trong biểu mô gai grade thấp (LSIL)+HPV  
 Tổn thương trong biểu mô gai grade cao (HSIL)  
 Carcinôm tế bào gai (Squamous cell carcinoma)

#### TẾ BÀO TUYẾN (GLANDULAR CELLS)

- AGC (Atypical endocervical cells)  
 AGC, hướng về K tuyến (Glandular cells, favor neoplastic)  
 Carcinôm tuyến tại chỗ (Endocervical adenocarcinoma in situ)  
 Carcinôm tuyến cổ trong CTC (Endocervical adenocarcinoma)  
 Carcinôm tuyến nội mạc tử cung (Endometrial adenocarcinoma)  
 Carcinôm tuyến loại không đặc hiệu (Adenocarcinoma, NOS)  
 Carcinôm tuyến ngoài tử cung (Adenocarcinoma, extrauterine)



### KẾT LUẬN (RESULT):

Mẫu thử có các tế bào biểu mô cổ tử cung (cổ ngoài và tuyến cổ trong) bình thường, một số tế bào thay đổi phản ứng kèm tế bào viêm. Thay đổi do viêm nhiễm không đặc hiệu. (Reactive cellular changes associated with inflammation)

TP. Hồ Chí Minh, ngày 15/02/2025

GS BS. Nguyễn Sào Trung



CÔNG TY TNHH Y TẾ HÒA HẢO  
PHÒNG KHÁM ĐA KHOA  
KHOA XÉT NGHIỆM (MEDIC - LAB)  
Hotline: (028) 3834 9593 - 1900 6497  
254 Hòa Hảo - P.4 - Q.10 - TP.HCM  
Tel: (028) 3927 0284 - (028) 3927 1124  
Email: admin@medic-lab.com  
www.medic-lab.com/www.medic-lab.com.vn

PID: **8130164** S.T.T.: **143107**

Ngày giờ đăng ký: **07:42:03 13/02/2025**

Ngày giờ lấy mẫu: **07:42:00 13/02/2025**

Ngày giờ nhận mẫu: **09:58:00 13/02/2025**

## PHIẾU KẾT QUẢ XÉT NGHIỆM

(BM.TTXN.XL.02.1 - Ngày áp dụng: 01/03/2016 - Phiên bản: 1.2)

Họ tên:  
Ngày tháng năm sinh: **1972**  
Số CCCD/Hộ chiếu:

Phái: **Nữ**  
Quốc tịch:  
ĐT:

Địa chỉ: **T. VĨNH LONG**

Đơn vị: **Medic**

Nơi lấy mẫu: **Lâu 4**

Loại mẫu: **Khác**

T. VĨNH LONG

BS yêu cầu: **BS. CKI. DƯƠNG ĐĂNG NGỌC PHƯƠNG**

Tình trạng mẫu: **Đạt**

### TÊN XÉT NGHIỆM KẾT QUẢ KHOẢNG THAM CHIẾU MÃ QT I. SINH HỌC PHÂN TỬ - MOLECULAR BIOLOGY

\*HPV Screening 16 Genotypes

HPV 18 Âm tính Âm tính

HPV 16 Âm tính Âm tính

HPV 6 Âm tính Âm tính

HPV 11 Âm tính Âm tính

Other HR HPV Âm tính Âm tính

(31,33,35,39,45,51

52,56,58,59,66,68)

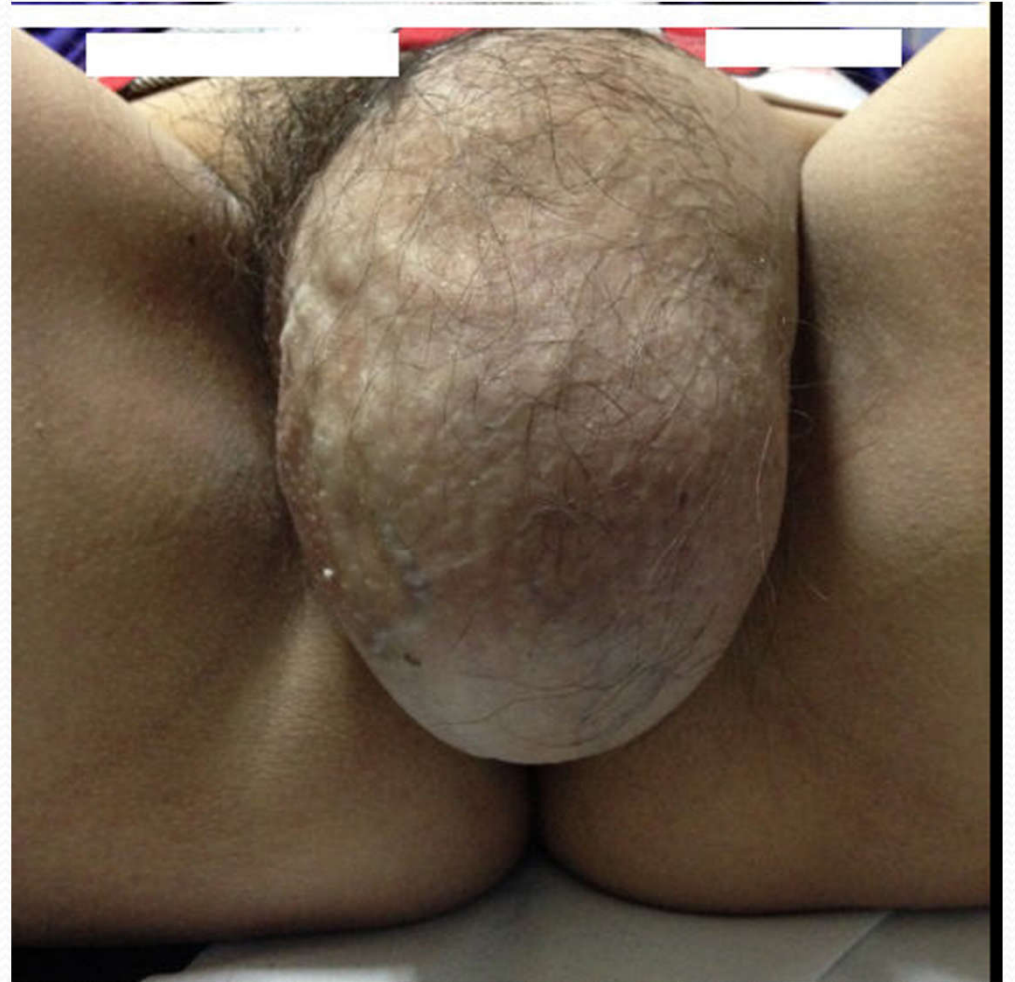Thời gian duyệt: 15:58:32 13/02/2025

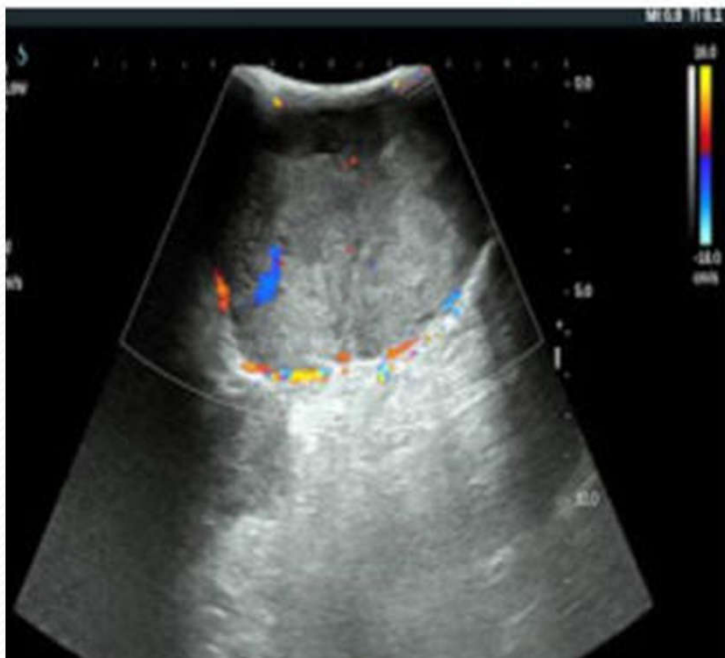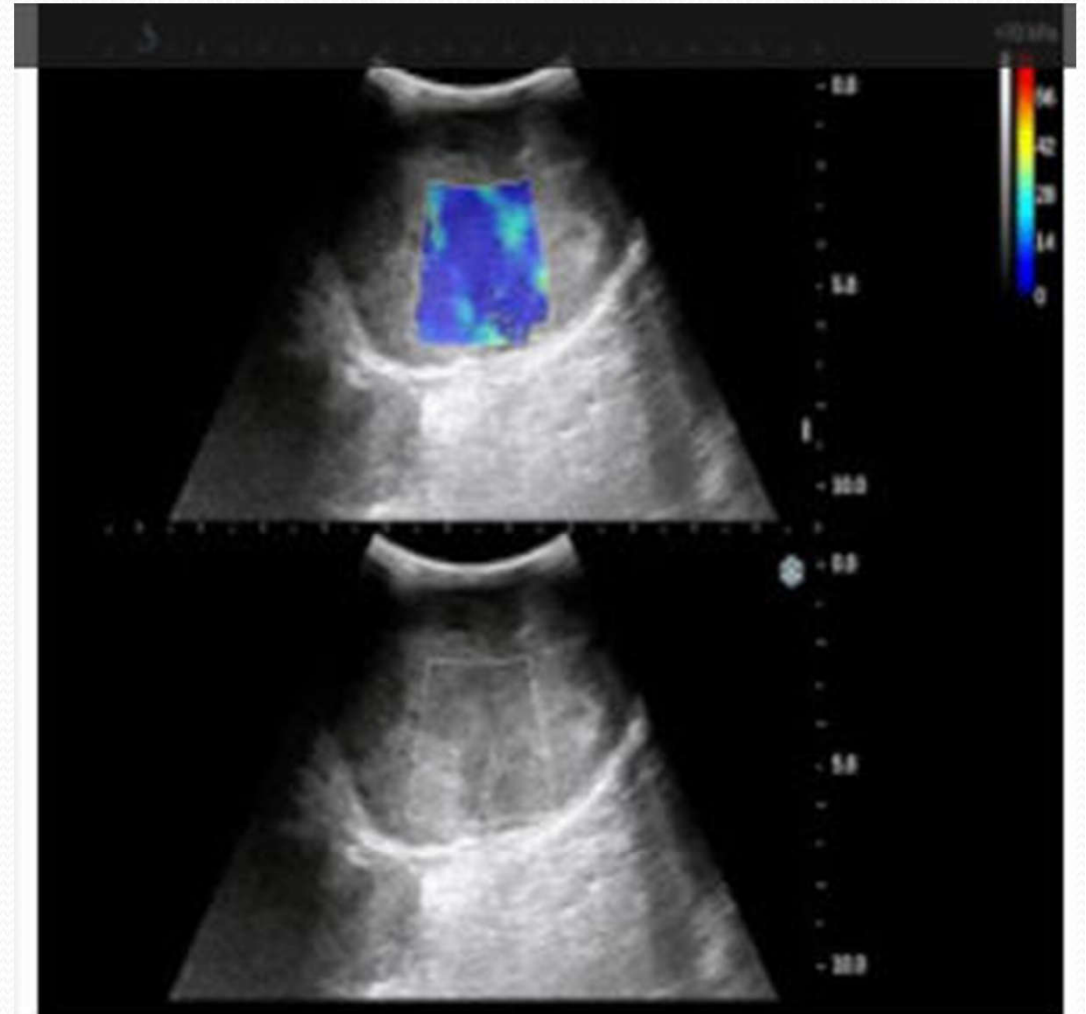
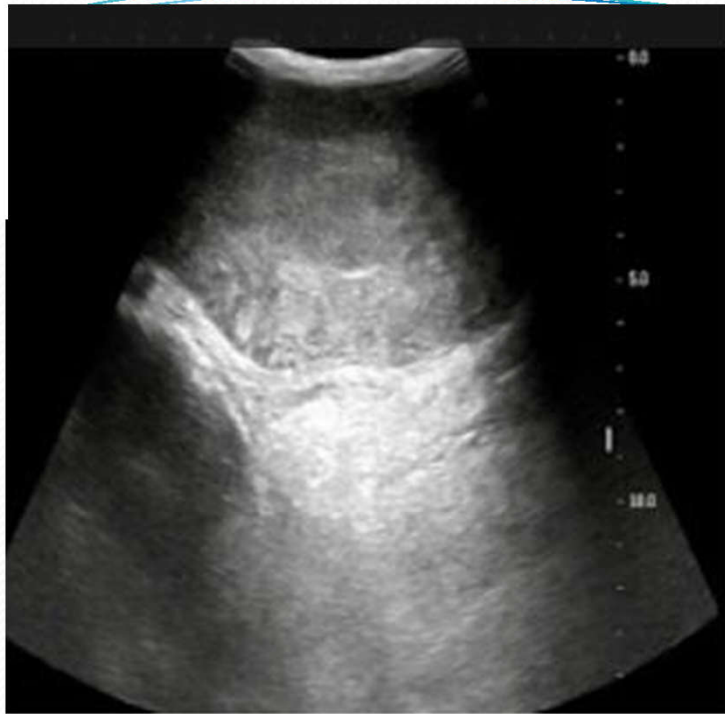Người duyệt: Bs.Hà Thị Hồng Nhung

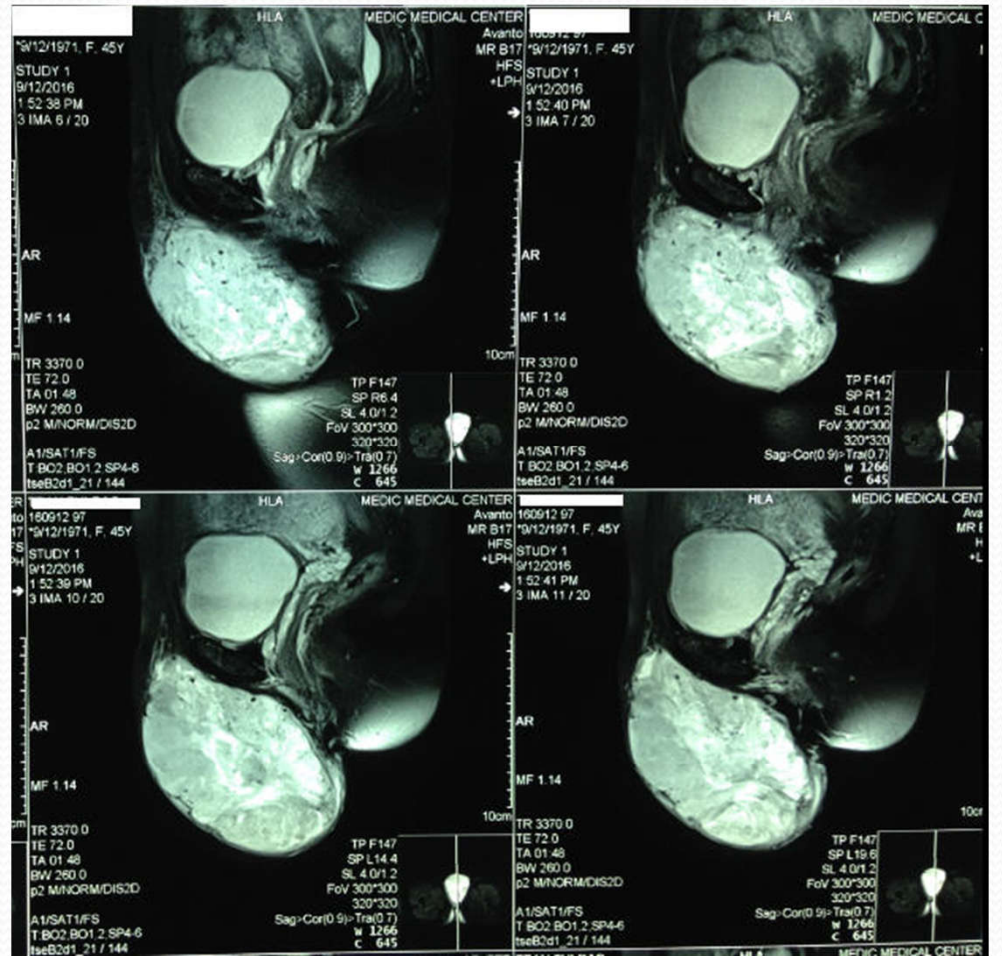
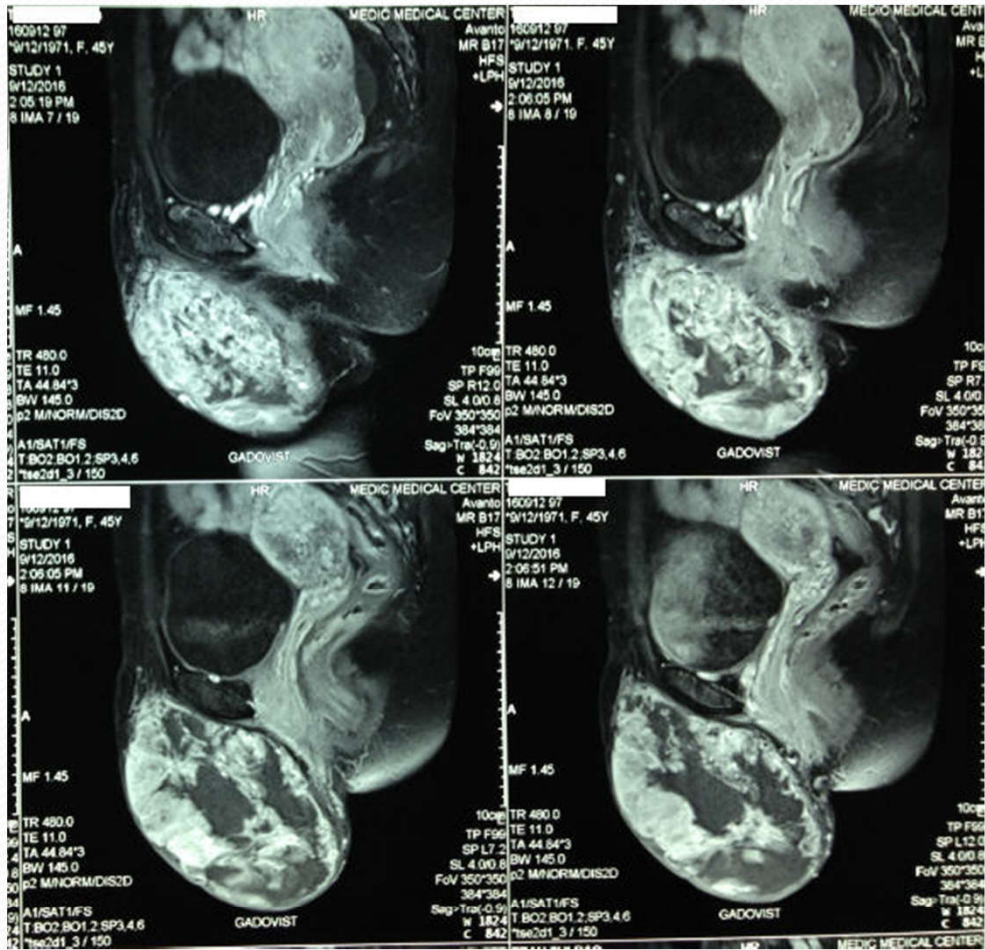
In lần 0: 13/02/2025  
Trưởng khoa xét nghiệm

ThS. Bs. Nguyễn Bảo Toàn

- BN : TRẦN THỊ Đ., Đồng Nai ,sinh năm 1971, PARA : 2002
- Bệnh sử : xuất hiện khối u vùng mô lớn trái 2 năm , không đau , đi tiêu tiểu bình thường , y tế địa phương hỗ trợ cho đi phẫu thuật -> đến MEDIC yêu cầu chụp MRI trước mổ ngày 12/9/2016.
- Tiền căn :+ bản thân : chưa từng điều trị bệnh lý nội ngoại khoa
  - + TCGĐ: không ai mắc bệnh tương tự .









## MEDIC MRI REPORT

STT : 160912097  
Bệnh nhân : TRẦN [REDACTED] Tuổi : 45 Nữ  
Địa chỉ : Ấp Bình Phú X. [REDACTED]  
Bác sĩ chỉ định : [REDACTED]  
Bệnh viện : MEDIC Khoa : PK  
LÂM SÀNG : U vùng môi lớn  
Máy : SIEMENS AVANTO 1.5T  
Vùng : VÙNG TÀNG SINH MÔN Không, sau đó tiêm tương phản  
Kết quả : MRI vùng chậu, có tiêm gado  
- Mass vùng môi lớn trái, kích thước: 14x81x81cm, bờ đều, giới hạn rõ, tín hiệu không đồng nhất, cao trên T2WI, trung gian trên T1GRE, bắt tương phản gado không đều. Tổn thương không xâm lấn âm đạo.  
- Không tổn thương tử cung, buồng trứng.  
- Không hạch chậu bẹn.  
\*\*\* KẾT LUẬN:  
- U VÙNG MÔI LỚN TRÁI. THEO DÕI SARCOMA.  
- KHÔNG HẠCH CHẬU, BẸN.

Tp. Hồ Chí Minh, ngày 12/09/2016

PHIẾU TƯỜNG TRÌNH PHẪU THUẬT

Số HS: 2016/

TRẦN T. [redacted]

Năm sinh: 1971

08H30  
09H30

Bướu đặc to vùng âm hộ bên T  
Bướu đặc to vùng âm hộ bên T  
Cắt bỏ trọn khối u  
CA0683

Y. Ngọc Y. K. Lan

**Lược đồ phẫu thuật/ thủ thuật**

Lý do PT: khối u âm đạo T rất lớn choáng hết âm đạo và trực tràng

Thể nằm: Sản phụ khoa

Đường mổ: Xẻ dọc theo môi lớn từ trên xuống dưới khoảng 10cm

TT: Khối u đặc gồm nhiều loại mô có sinh thiết là u Glomus

XT: Tách da ra khỏi khối u có nhiều mạch máu, chảy máu nhiều, cắt dần dần khỏi da và khối u lấy khối u ra.

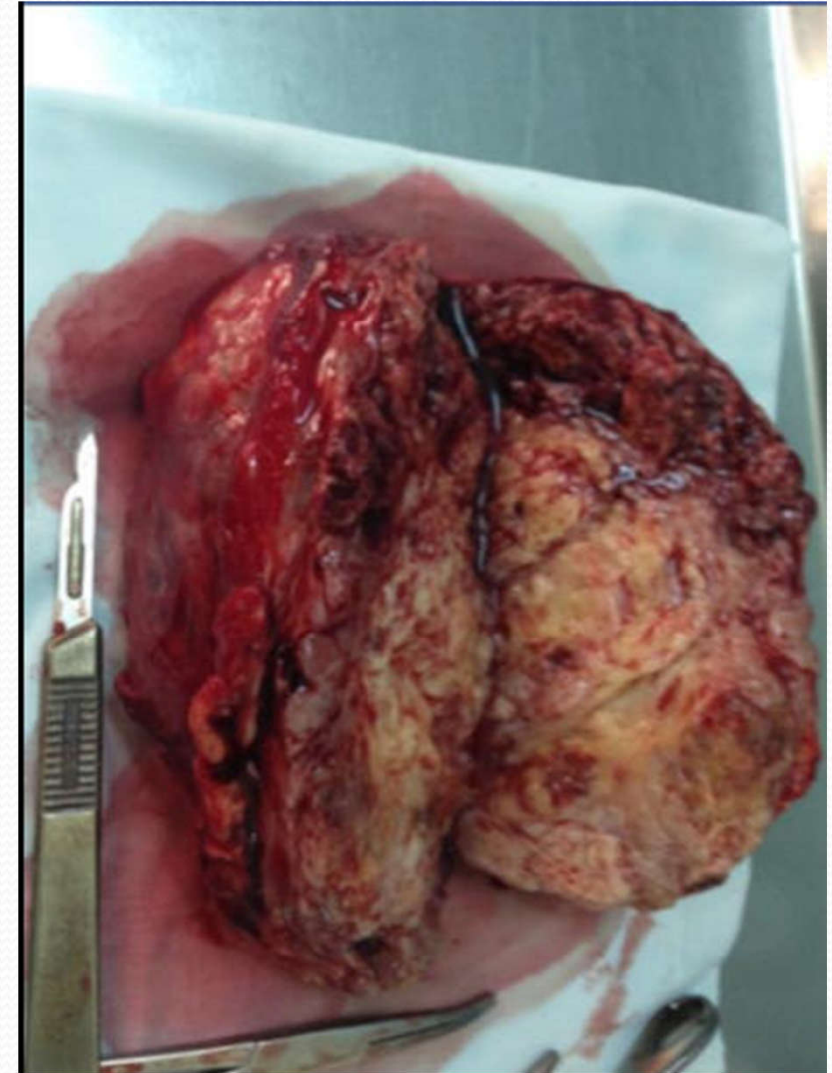

Đảm máu kỹ bằng khâu và buộc sau đó đốt rồi khâu dưới da và da, dẫn lưu.

Ngày 23 tháng 9 năm 2016

Bác sĩ phẫu thuật

*[Handwritten signature]*

GS. Văn Tấn



PHIẾU CHẨN ĐOÁN GIẢI PHẪU BỆNH

Họ tên : **TRẦN** ID : H2016016426  
Số : 45  
Giới tính : Nam  Nữ   
Địa chỉ :  
Bác sĩ Chỉ định : GS Văn Tiến  
Chẩn đoán lâm sàng : U môi lớn (T) Bệnh viện : Bình Dân

SPB ĐẠI THỂ : M0-13x8x4 cm

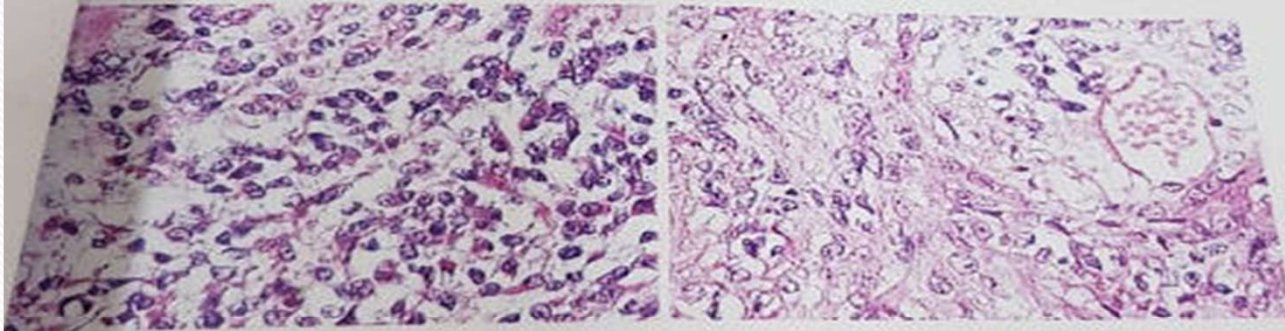
SPB VI THỂ :

Mô bướu gồm nhiều mao mạch có tế bào nội mô tăng sản, có vách dày và bao bọc bởi nhiều tế bào nhân tròn đều đồng dạng, ít bào tương xếp thành nhiều lớp.


Nhuộm HMMD có:

Actine (+), CD34 (+) ở vách mạch máu, CK (-), Vimentine (+),  
Synaptophysin(-), Chromogranine (-), ICA (+), CD99 (-), Desmine (-),  
Ki67: 20%.

**KẾT LUẬN: PHÙ HỢP BƯỚU CUỘN MẠCH (GLOMUS TUMOR).**



TP Hồ Chí Minh, ngày 30 / 09 / 2016



# BÀN LUẬN :

- TH1 và TH2 : Polyp CTC ở bn tiền mãn kinh và mãn kinh : để tránh bỏ sót ung thư NMTC không có triệu chứng xuất huyết thì cần đo NMTC / TVS để có hướng nạo lòng kèm theo trước khi quyết định chỉ xoắn polyp và nạo kênh . Polyp CTC ác tính rất hiếm gặp nhưng vẫn không được chú quan vì hình ảnh polyp ác tính trong TH2 có tương tự như polyp lành tính thường gặp , tiêu chuẩn vàng vẫn là giải phẫu bệnh .
- TH 3 : Polyp tuy kích thước rất to /bệnh thiếu máu Thalassemia , nhưng chân của polyp nhỏ thì vẫn được xem xét xoắn tại phòng khám sau khi kết hợp siêu âm TVS để tìm mối liên hệ của vùng chân của polyp và các yếu tố nguy cơ xung quanh , tránh trường hợp chảy máu nhiều sau xoắn , giảm nguy hiểm cho BN .

## BÀN LUẬN :

- TH 4 : áp xe thành âm đạo bị rỉ nhiều mủ vàng : là tình huống hiếm gặp nhất , đặc biệt trong tình huống lâm sàng BN ổn : không đau, không sốt , không có yếu tố nguy cơ bệnh lây nhiễm trước đây -> BN dễ nhầm lẫn là dịch viêm thông thường của âm đạo và CTC -> BN đã được xử trí kịp thời tránh nhiễm trùng ngược dòng có thể gây viêm dính vùng chậu có thể ảnh hưởng chức năng sinh sản sau này .
- TH 5 : u ở thành trước âm đạo : kích thước to nhanh , che lấp CTC và kéo dài ra ngoài TSM , gây khó khăn cho phẫu thuật cắt u âm đạo do nằm vị trí sát của hệ thống tiết niệu -> được hội chẩn và xử trí của chuyên khoa tiết niệu an toàn cho BN .
- TH 7 : Bướu cuộn mạch là bệnh rất hiếm gặp so các loại u âm hộ , khó chẩn đoán , vừa có thể dạng lành tính hoặc ác tính.



# TÀI LIỆU THAM KHẢO :

- <https://www.rafflesmedicalgroup.com/specialist-centres/services-by-centre/women/cervical-polyps>
- <https://www.medicalnewstoday.com/articles/322437#causes-and-appearance>
- <https://www.healthline.com/health/cervical-polyps>
- <http://www.pathologyoutlines.com/topic/cervixendocervypolyp.html>
- ❖ [https://www.researchgate.net/publication/263469863\\_Case\\_Report\\_Glomus\\_Tumor\\_in\\_Vulva\\_with\\_Uncertain\\_Malignant\\_Potential](https://www.researchgate.net/publication/263469863_Case_Report_Glomus_Tumor_in_Vulva_with_Uncertain_Malignant_Potential)
- ❖ <https://www.ncbi.nlm.nih.gov/pmc/articles/PMC5067091/>
- ❖ <http://www.dovemed.com/diseases-conditions/malignant-glomus-tumor/>
- ❖ <https://tuoitre.vn/dau-du-doi-vi-u-cuon-mach-705417.htm>

XIN CẢM ƠN THẦY CÔ VÀ CÁC ANH CHỊ