



TRÌNH BÀY CASE LÂM SÀNG

U TỤY

Khoa CDHA Medic Cần Thơ
BS Trình bày: BS SƠN THANH THINH,
BS NGUYỄN DUY TOÀN



I. HÀNH CHÁNH:

1. Bệnh nhân Nữ: 72 Tuổi.
2. Địa chỉ: Ngã Bảy– Cần thơ.
3. Nghề nghiệp: Hết tuổi lao động
4. Ngày đến khám: 03/09/2025

II. LÂM SÀNG:

1. Lý do đến khám: Đau bụng hông trái.
2. Bệnh sử: Cách nhập viện # 2 tháng BN cảm thấy đau âm ỉ vùng hông trái, không buồn nôn, không tiêu lỏng, không khó thở. BN có đi khám BS tư và mua thuốc ngoài uống nhưng vẫn không thấy giảm mà ngày đau càng tăng thêm, nên đến khám tại BV Medic Hoà Hảo Cần Thơ, được BS lâm sàng chỉ định xét nghiệm và Siêu âm bụng .
3. Tiền sử: Tăng huyết áp, đang điều trị.



Kết quả xét nghiệm

K47-QTQL-40.BM-01

BỆNH VIỆN ĐA KHOA HÒA HẢO-MEDIC CẦN THƠ
 102 Cách Mạng Tháng 8, P. Cái Khế, TP. Cần Thơ
 ☎ : 0292 390 9999 - 401 ✉ : xetnghiemmediccantho@gmail.com
 🌐 : http://traketquaxetnghiem.mediccantho.com.vn

PHIẾU KẾT QUẢ XÉT NGHIỆM
 Cấp cứu Thường

Họ tên người bệnh: _____ Năm sinh: 1953 Nam/Nữ: Nữ
 Mã số bệnh phẩm: 10259020 Mã hồ sơ: 2500203140 Số thẻ BHYT: _____
 Địa chỉ: _____ SĐT: _____
 Khoa/Phòng: Khoa Khám bệnh BS Chỉ định: BS. CKII. Mai Quang Hiệp
 Chẩn đoán: R10- Đau bụng và vùng chậu
 Thời gian lấy mẫu: 08:06 03/09/2025 Người lấy mẫu: CNSH. Ngô Nhật Uyên Vy
 Thời gian nhận mẫu: 08:11 03/09/2025 Người nhận mẫu: ThS.XN. Huỳnh Thị Ngọc Châu
 Loại mẫu: Máu Tình trạng mẫu: Đạt

Tên xét nghiệm	Kết quả	Khoảng tham chiếu	Đơn vị	Quy trình XN/ Thiết bị
Tổng phân tích tế bào máu ngoại vi				
Số lượng hồng cầu	4.27	3.9 - 5.4	10 ⁹ /L	K47-QTKT-HH-021/ DxH 900
Huyết sắc tố	126	125 - 145	g/L	K47-QTKT-HH-020/ DxH 900
Hematocrit	0.380	0.35 - 0.47	L/L	K47-QTKT-HH-020/ DxH 900
MCV	88.4	83 - 91	fL	K47-QTKT-HH-020/ DxH 900
MCH	29.5	27 - 31	pg	K47-QTKT-HH-020/ DxH 900
MCHC	334	320 - 351	g/L	K47-QTKT-HH-020/ DxH 900
RDW	13.3	12.0 - 15.0	%	K47-QTKT-HH-020/ DxH 900
Số lượng bạch cầu	9.71	4.0 - 10.0	10 ⁹ /L	K47-QTKT-HH-022/ DxH 900
NEU	4.12	1.30 - 7.17	10 ⁹ /L	K47-QTKT-HH-020/ DxH 900
EOS	1.29	0.03 - 0.69	10 ⁹ /L	K47-QTKT-HH-020/ DxH 900
BASO	0.077	0.0 - 0.17	10 ⁹ /L	K47-QTKT-HH-020/ DxH 900
MONO	0.619	0.18 - 1.27	10 ⁹ /L	K47-QTKT-HH-020/ DxH 900
LYM	3.60	0.72 - 4.83	10 ⁹ /L	K47-QTKT-HH-020/ DxH 900
NEU%	42.5	32.7 - 71.7	%	K47-QTKT-HH-020/ DxH 900
EOS%	13.3	0.6 - 6.9	%	K47-QTKT-HH-020/ DxH 900
BASO%	0.790	0.0 - 1.7	%	K47-QTKT-HH-020/ DxH 900
MONO%	6.37	4.4 - 12.7	%	K47-QTKT-HH-020/ DxH 900
LYM%	37.1	18.0 - 48.3	%	K47-QTKT-HH-020/ DxH 900
Số lượng tiểu cầu	327	150 - 400	10 ⁹ /L	K47-QTKT-HH-023/ DxH 900
PDW	16.0	11 - 17.9	fL	K47-QTKT-HH-020/ DxH 900
MPV	6.95	7.5 - 11.2	fL	K47-QTKT-HH-020/ DxH 900

Lần in 2, 08 giờ 38, ngày 03 tháng 09 năm 2025
KHOA XÉT NGHIỆM

BV ĐK HÒA HẢO - MEDIC CẦN THƠ
 Ký số bởi: Khoa Xét Nghiệm
 2026.03.30 13:40:17 +07:00

CNXN. Lê Trường Giang

(*)Xét nghiệm đã được công nhận ISO 15189: 2022
 (**)Xét nghiệm thực hiện tại PXXN tham chiếu
 (†)Xét nghiệm đã được kiểm tra (***): Giá trị báo động
 (Δ) Xét nghiệm đã tham gia ngoại kiểm
 Kết quả: lịch trả (thấp), lịch phải (cao)
 Kết quả chỉ có giá trị trên mẫu thử hiện tại
 Lấy mẫu tại nhà: 0896169169

Phiên bản: 4.1 Ngày áp dụng: 01/10/2025 Trang 1/2

K47-QTQL-40.BM-01

BỆNH VIỆN ĐA KHOA HÒA HẢO-MEDIC CẦN THƠ
 102 Cách Mạng Tháng 8, P. Cái Khế, TP. Cần Thơ
 ☎ : 0292 390 9999 - 401 ✉ : xetnghiemmediccantho@gmail.com
 🌐 : http://traketquaxetnghiem.mediccantho.com.vn

PHIẾU KẾT QUẢ XÉT NGHIỆM
 Cấp cứu Thường

Họ tên người bệnh: _____ Năm sinh: 1953 Nam/Nữ: Nữ
 Mã số bệnh phẩm: 10259020 Mã hồ sơ: 2500203140 Số thẻ BHYT: _____
 Địa chỉ: _____ SĐT: _____
 Khoa/Phòng: Khoa Khám bệnh BS Chỉ định: BS. CKII. Mai Quang Hiệp
 Chẩn đoán: R10- Đau bụng và vùng chậu
 Thời gian lấy mẫu: 08:06 03/09/2025 Người lấy mẫu: CNSH. Ngô Nhật Uyên Vy
 Thời gian nhận mẫu: 08:11 03/09/2025 Người nhận mẫu: ThS.XN. Huỳnh Thị Ngọc Châu
 Loại mẫu: Máu Tình trạng mẫu: Đạt

Tên xét nghiệm	Kết quả	Khoảng tham chiếu	Đơn vị	Quy trình XN/ Thiết bị
HÓA SINH MÁU				
Ure	3.40	1.7-8.3	mmol/L	K47-QTKT-SH-093/ Cobas c503-1
Creatinin	64.6	44-88	μmol/L	K47-QTKT-SH-094/ Cobas c503-1
Độ lọc cầu thận ước tính - eGFR (CKD-EPI 2021)	87.21	> 90	mL/phút/1.73m ²	
AST (GOT)	43.4	< 31	U/L	K47-QTKT-SH-095/ Cobas c503-1
ALT (GPT)	25.0	< 31	U/L	K47-QTKT-SH-096/ Cobas c503-1
GGT	23.3	< 36	U/L	K47-QTKT-SH-097/ Cobas c503-1

Lần in 2, 08 giờ 38, ngày 03 tháng 09 năm 2025
KHOA XÉT NGHIỆM

BV ĐK HÒA HẢO - MEDIC CẦN THƠ
 Ký số bởi: Khoa Xét Nghiệm
 2026.03.30 13:40:17 +07:00

CNXN. Lê Trường Giang

(*)Xét nghiệm đã được công nhận ISO 15189: 2022
 (**)Xét nghiệm thực hiện tại PXXN tham chiếu
 (†)Xét nghiệm đã được kiểm tra (***): Giá trị báo động
 (Δ) Xét nghiệm đã tham gia ngoại kiểm
 Kết quả: lịch trả (thấp), lịch phải (cao)
 Kết quả chỉ có giá trị trên mẫu thử hiện tại
 Lấy mẫu tại nhà: 0896169169

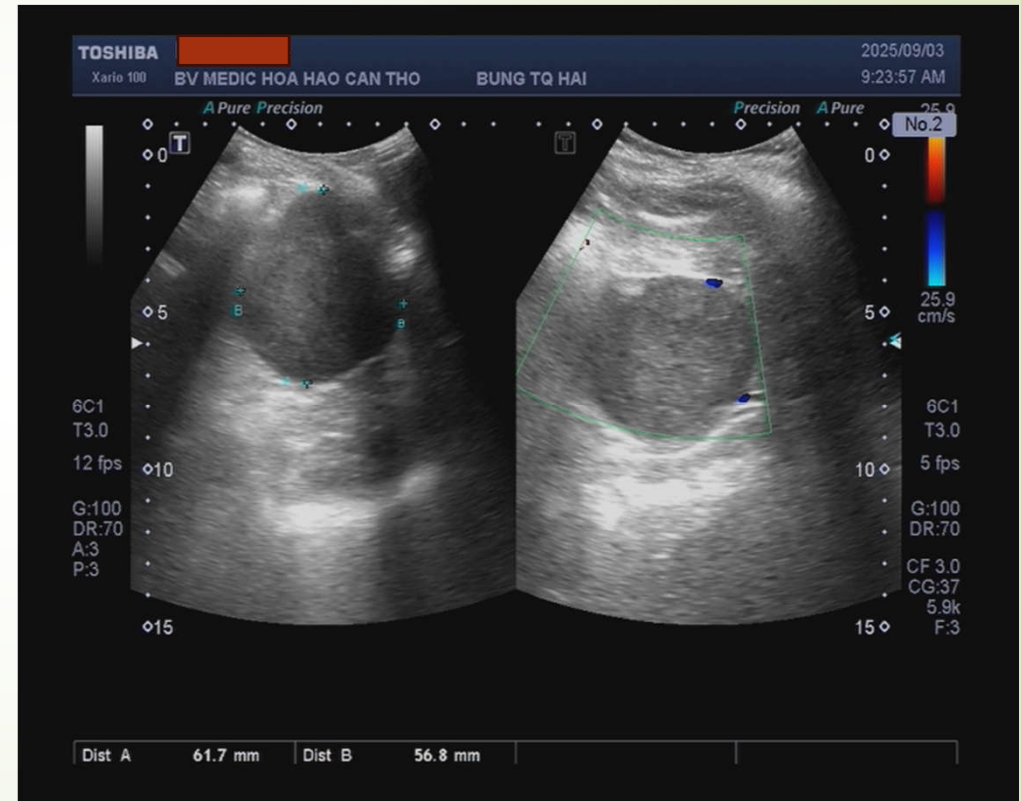
Phiên bản: 4.1 Ngày áp dụng: 01/10/2025 Trang 2/2

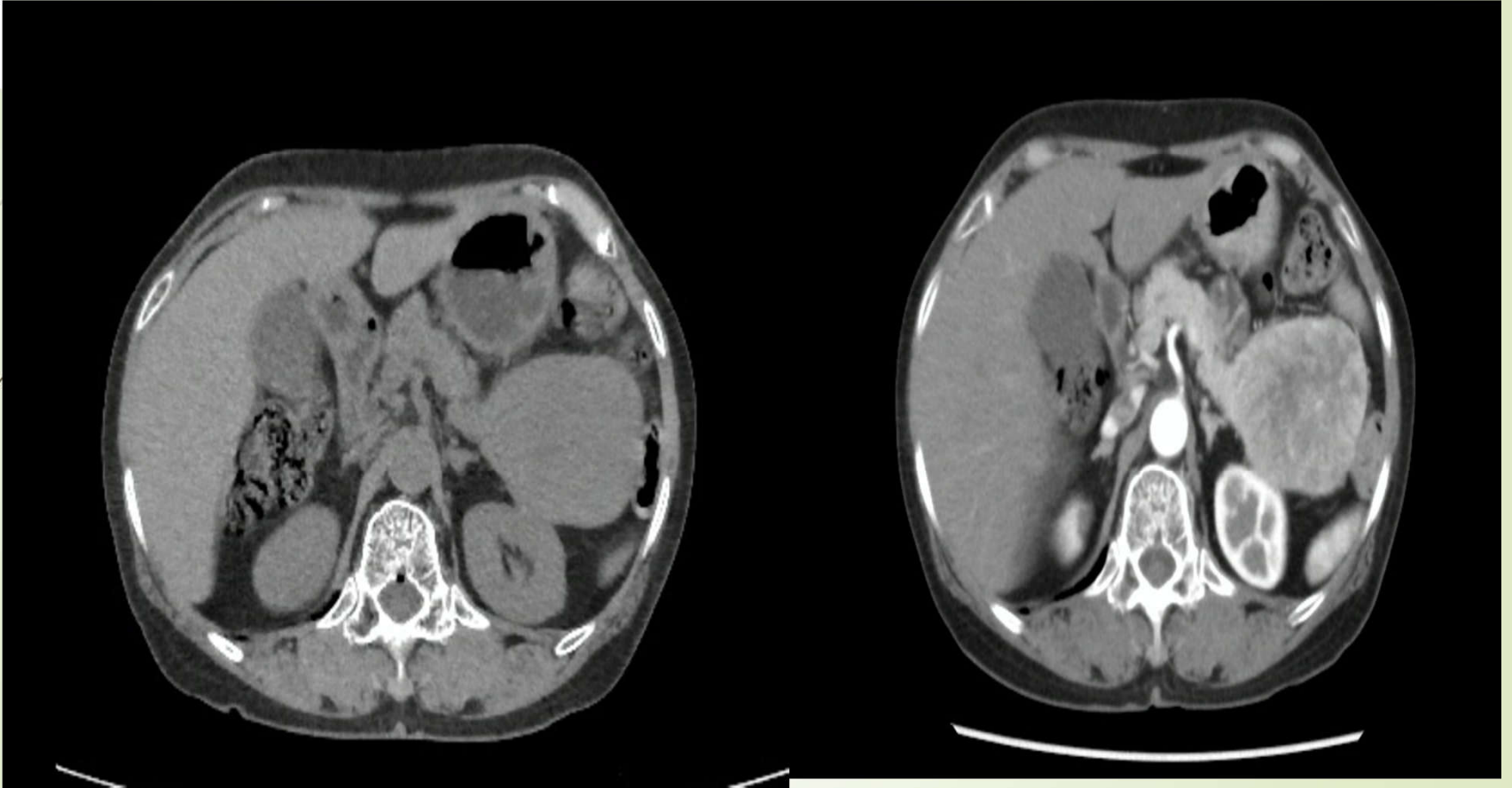


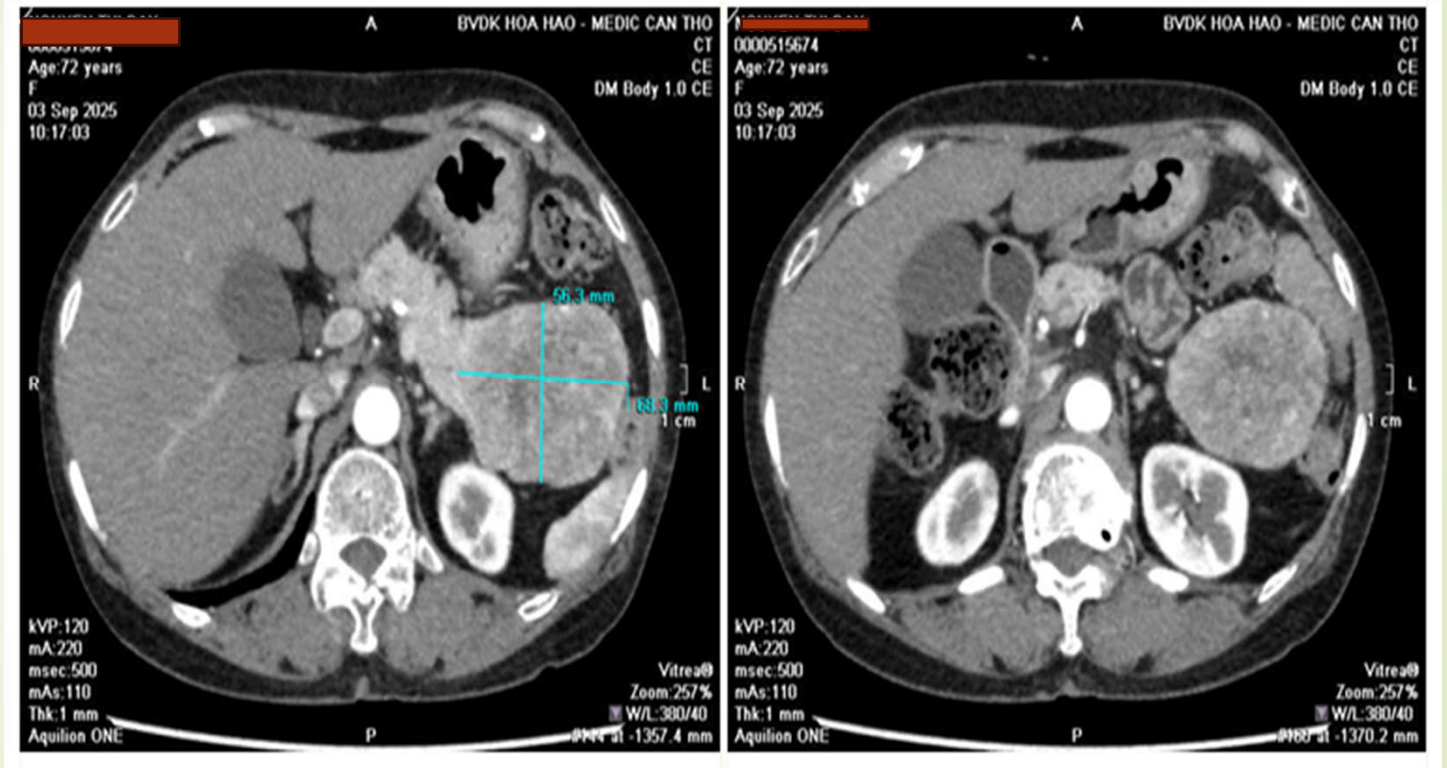
Hình ảnh siêu âm

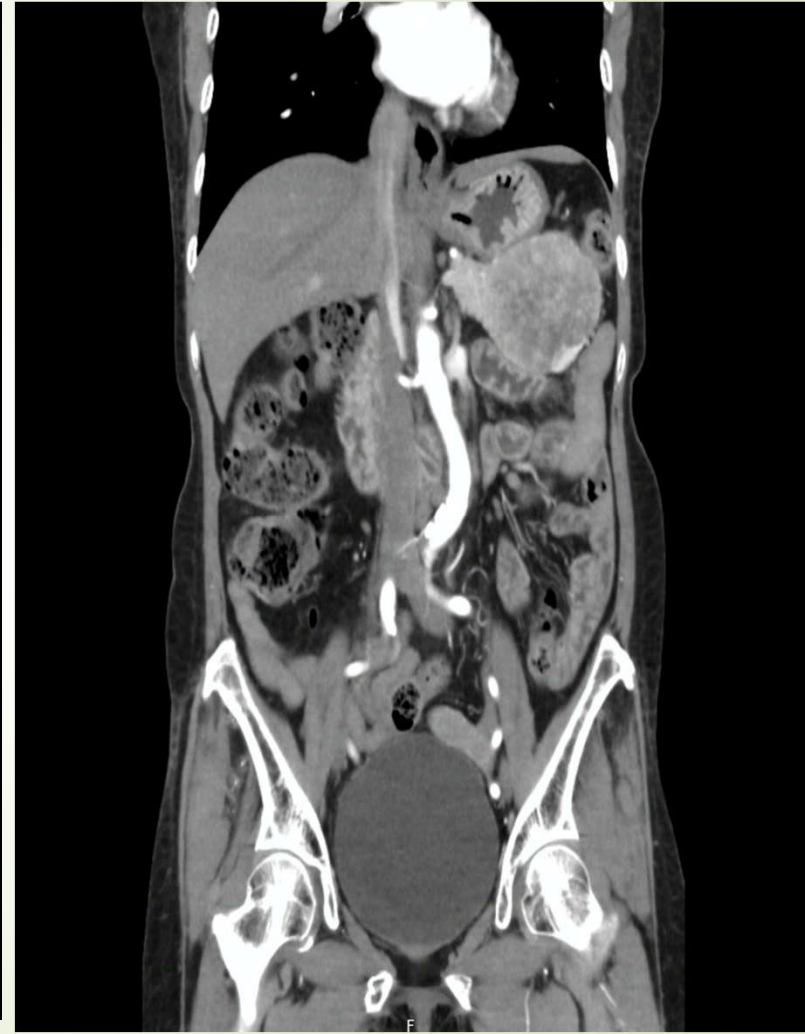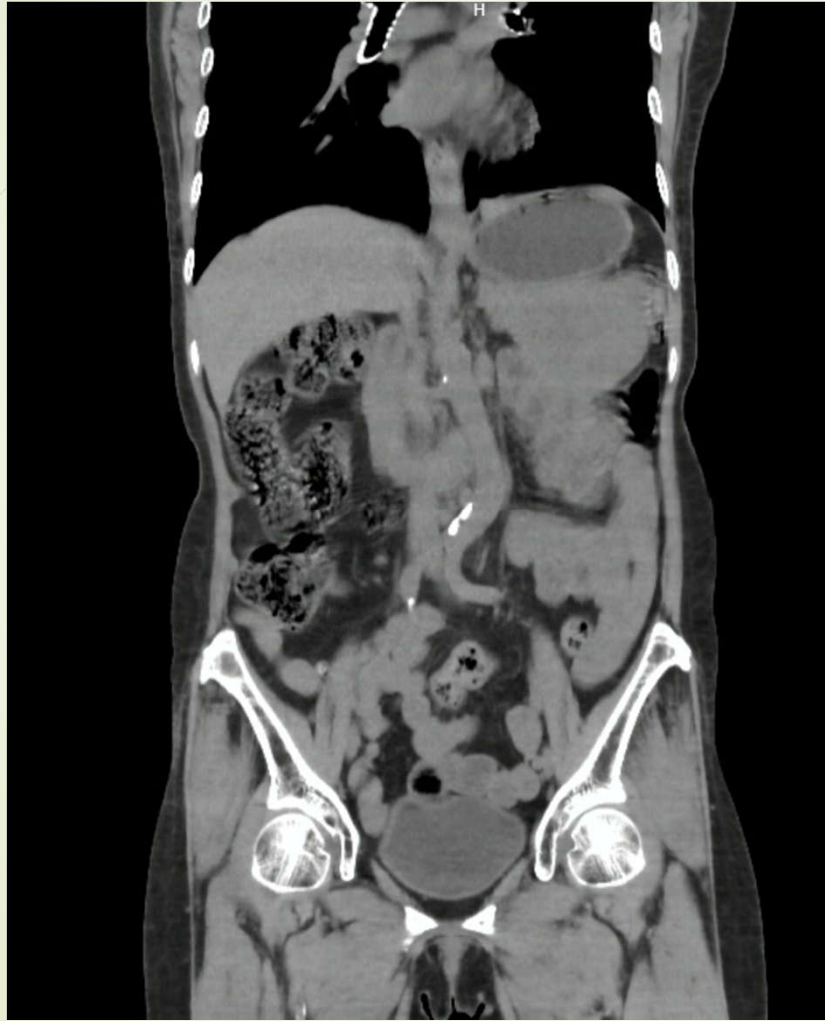- Trên siêu âm: Vùng đuôi tụy có cấu trúc echo kém bờ đều giới hạn rõ kt # 62 x 57mm có tính hiệu Doppler bên trong .
- Kết luận: THEO DÕI U VÙNG ĐUÔI TỤY.
- CĐPB: U CỰC TRÊN THẬN TRÁI.

Đề nghị MSCT bụng có thuốc cản quang











Kết Quả CT SCAN

Công ty TNHH Ca.Medic Cần Thơ
Bệnh viện Đa khoa Hòa Hảo - Medic Cần Thơ
Ca.Medic Can Tho Co., Ltd
Hoa Hao - Medic Can Tho General Hospital

PHIẾU CHỤP CẮT LỚP VI TÍNH
(CT Scan Requests and Reports)
(Lần thứ/ Time:)

MS (Form No): 08/BV-02
Số (No):
Mã KCB: 2500203140

Họ tên người bệnh (Patient's full name):
Địa chỉ (Address):
Khoa (Department): Khoa Khám bệnh
Chẩn đoán (Diagnos): R10-Đau bụng và vùng chậu; U51.781.2-Tụy nham [U ác của đuôi tụy](U ĐUÔI TUY 68X56MM)
Yêu cầu chiếu/chụp /Examination requests: Chụp CLVT bụng-tiểu khung thường quy (Máy CT160)
Tuổi (Age): 72 Nam/Nữ(Male/Female): Nữ
SDT: 0985902430
Phòng (Room): PK31 - Ngoại TQ
Giường (Bed):
Ngày /Date 03 Tháng /Month 09 Năm /Year 2025

Bác sĩ điều trị (Treating physician)

Họ tên (Fullname): BS. CKII. Mai Quang Hiệp

Kết quả/ Result

1. Mô tả /Description:

KỸ THUẬT:

Vùng bụng được khảo sát với các lát hình liên tục 2mm và 10mm không và có tiêm thuốc cản quang.

KẾT QUẢ:

Gan không to, bờ đều, nhu mô gan đồng nhất. Không thấy thương tổn bất thường trong nhu mô gan.

Đường mật trong và ngoài gan không giãn.

Lách hình dạng kích thước bình thường.

Đuôi tụy có thương tổn giảm đậm độ nhẹ 68x56mm. Các thương tổn bất thuốc cản quang và vẫn có độ cản tia thấp hơn nhu mô tụy xung quanh.

Hai thận hình dạng kích thước bình thường, không sỏi cản quang không ứ nước.

Bàng quang bình thường.

Không thấy dây bất thường rõ rệt thành ống tiêu hóa.

Không thấy hạch lớn có ý nghĩa trong vùng khảo sát.

Không thấy dịch tự do trong ổ bụng.

2. Kết luận /Conclusion:

U ĐUÔI TUY 68X56MM.



Lời dặn của BS chuyên khoa
(Advice from the specialist physician)

(Quét mã QR Code
Để xem hình MSCT)

Ngày /Date 03 tháng /Month 09 năm /Year 2025
Bác sĩ chuyên khoa (Specialist physician)



Sau khi có kết quả CT Scan có tiêm thuốc cản quang, BN được Bs lâm sàng giải thích cho bệnh nhân lên tuyến trên điều trị tiếp.

Bệnh nhân nhập viện tại BV Nguyễn Tri Phương TP HCM vào ngày: 08/09/2025 . Tại BV này bệnh nhân được điều trị theo phương pháp phẫu thuật.



SỞ Y TẾ TP. HỒ CHÍ MINH
 BỆNH VIỆN NGUYỄN TRI PHƯƠNG
 KHOA XÉT NGHIỆM
 468 NGUYỄN TRÁI, P. AN ĐÔNG, TP. HCM
 (028) 39234332 - 73077307

Mã số: XN-QTQL-SXXN.01.BM01
 Mã y tế: 25047503
 SID: 080925-9626
 Đối tượng: BHYT

PHIẾU KẾT QUẢ XÉT NGHIỆM

Bệnh phẩm: Máu

Họ tên: [Redacted] Năm sinh/Tuổi: 72 Giới tính: Nữ
 Quốc tịch: Việt nam CMND/CCCD: [Redacted] Số điện thoại bệnh nhân: 0949040737
 Địa chỉ: [Redacted]
 Chẩn đoán: U đuôi tụy nghi K
 Bác sĩ chỉ định: [Redacted] Khoa: Khoa Ngoại Tiêu Hóa A
 Nơi gửi: Khon Ngoại Tiêu Hóa A Chất lượng mẫu: Đạt
 Ngày giờ lấy mẫu: 08/09/2025 12:30 Ngày giờ có kết quả: 08/09/2025 15:44
 Ngày giờ nhận mẫu: 08/09/2025 13:00 Ngày giờ in kết quả: 08/09/2025 15:44

Yêu cầu xét nghiệm	Kết quả xét nghiệm	Khoảng tham chiếu	Máy XN	Mã QTXN
Sinh Hóa				
Glucose	4.80	3.9 - 5.6 mmol/L	DXC 700	SH.60
HbA1C	6.56	< 5.7 %	HA 8190v	SH.94
Creatinin	74.3	58 - 96 umol/L	DXC 700	SH.61
eGFR (CKD-EPI 2021)	73.83	≥ 90 ml/Phút /1.73m2		
Albumin	39.81	35 - 52 g/L	DXC 700	SH.72
SGOT (AST)	48.57	< 35 U/L	DXC 700	SH.66
SGPT (ALT)	34.56	< 35 U/L	DXC 700	SH.67
Bilirubin toàn phần	6.88	5 - 21 umol/L	DXC 700	SH.69
Bilirubin trực tiếp	1.57	0.0 - 3.3 umol/L	DXC 700	SH.70
CPK-MB	97.44	< 24 U/L	DXC 700	SH.77
CRP	0.83	< 5.0 mg/l	DXC 700	SH.75
Amylase	116.07	22 - 80 U/L	DXC 700	SH.86
Na+	141.3	136 - 145 mmol/L	Alinity CI	SH.96
K+	3.83	3.4 - 4.4 mmol/L	Alinity CI	SH.96
Cl-	109.5	98 - 107 mmol/L	Alinity CI	SH.96
Miễn Dịch				
TROPONIN I hs	< 1.3	Nam: 0 - 34.2 Nữ: 0 - 15.6 pg/mL	Alinity CI	MD.47
TSH	0.7329	0.35 - 4.94 mIU/L	Alinity CI	MD.48
T4 tự do	13.36	9.0 - 19.0 pmol/L	C8200	MD.03
CA 19-9	29.1	< 35.0 U/ml	Access 2	MD.41
CEA	4.3	< 3.0 ng/mL	Access 2	MD.40

Ghi chú:

Phạt mẫu: CHXN, Huỳnh Thị Thuần Ly, SH: 08/09/2025 14:38, MD: 08/09/2025 13:44

Chú thích: Các kết quả xét nghiệm (KQXN) KQXN in đậm, lịch gửi: KQ cao hơn khoảng tham chiếu. KQXN in đậm, lịch gửi: KQ cao hơn khoảng tham chiếu. KQXN in đậm, lịch, gạch chéo: KQ có giá trị cảnh báo lâm sàng.

Kết quả xét nghiệm có giá trị trên mẫu thử.

SỞ Y TẾ TP. HỒ CHÍ MINH
 BỆNH VIỆN NGUYỄN TRI PHƯƠNG
 KHOA XÉT NGHIỆM
 468 NGUYỄN TRÁI, P. AN ĐÔNG, TP. HCM
 (028) 39234332 - 73077307

Mã số: XN-QTQL-SXXN.01.BM01
 Mã y tế: 25047503
 SID: 080925-2568323
 Đối tượng: DỊCH VỤ

PHIẾU KẾT QUẢ XÉT NGHIỆM

Bệnh phẩm: Máu

Họ tên: [Redacted] Năm sinh/Tuổi: 72 Giới tính: Nữ
 Quốc tịch: Việt nam CMND/CCCD: [Redacted] Số điện thoại bệnh nhân: 0949040737
 Địa chỉ: [Redacted]
 Chẩn đoán: U đuôi tụy nghi K
 Bác sĩ chỉ định: [Redacted] Khoa: Khoa Ngoại Tiêu Hóa A
 Nơi thực hiện xét nghiệm: Trung tâm Chẩn Đoán Y Khoa Medic Chất lượng mẫu: Đạt
 Ngày giờ lấy mẫu: 08/09/2025 12:30 Ngày giờ có kết quả: 08/09/2025 22:36
 Ngày giờ nhận mẫu: 08/09/2025 13:00 Ngày giờ in kết quả: 08/09/2025 22:44

Yêu cầu xét nghiệm	Kết quả xét nghiệm	Khoảng tham chiếu	Máy XN	Mã QTXN
Gửi Ngoại				
Đo hoạt độ Lipase [Máu]	59.19	(8 - 78 U/L)		XN/QTKT
Medic				

Ghi chú:

Thời gian duyệt: 08/09/2025, 22:44, CNXN, Vũ Thị Quỳnh Anh

PHÊ DUYỆT KẾT QUẢ

KÝ CHỮ: Vũ Thị Quỳnh Anh
 CHỨC VỤ: CHỨC VỤ
 NGÀY: 08/09/2025

Người Ký: Vũ Thị Quỳnh Anh
 Ngày Ký: 08/09/2025 22:44:58



KẾT QUẢ GIẢI PHẪU BỆNH (NHUỘM HÓA MÔ MIỄN DỊCH): Bướu thần kinh nội tiết, độ 3.

Phụ kèm

TRUNG TÂM GIẢI PHẪU BỆNH - TẾ BÀO HỌC
Hướng Đến Y Học Chính Xác

PHIẾU XÉT NGHIỆM GIẢI PHẪU BỆNH

Mã Số: G25-24130

Họ và tên: [Redacted] Năm sinh (Tuổi): 1953 Giới tính: Nữ
Địa chỉ: Cần Thơ Ngày lấy mẫu: 16/09/2025
Vị trí bệnh phẩm: Tụy + lách Ngày nhận mẫu: 20/09/2025
Chẩn đoán lâm sàng: U đuôi tụy nghi K
Bác sĩ chỉ định: BS. Huỳnh Quang Nghệ
Đơn vị gửi mẫu: BỆNH VIỆN NGUYỄN TRI PHƯƠNG

KẾT QUẢ GIẢI PHẪU BỆNH

Đặc điểm đại thể:
Nhuộm hóa mô miễn dịch block S 3500/25 của Bệnh viện Nguyễn Tri Phương.

Đặc điểm vi thể:
Kết quả nhuộm hóa mô miễn dịch ngày 25/09/2025: Beta-Catenin (+) màng bào tương, Ki67 (+) 10%, Synaptophysin (+), CK7 (-), Chromogranin A (+).

KẾT LUẬN: BƯỚU THẦN KINH NỘI TIẾT, ĐỘ 3.

Ngày 25 tháng 09 năm 2025

TRUNG TÂM
GIẢI PHẪU BỆNH - TẾ BÀO HỌC

PGS.TS.BS. PHAN ĐẠNG ANH THƯ



Chứng nhận phẫu thuật: Cắt thân, đuôi tụy và lách.

Số Y Tế TP. Hồ Chí Minh
Bệnh viện Nguyễn Tri Phương
Khoa Ngoại Tiêu Hóa

Cộng hòa Xã hội Chủ nghĩa Việt Nam
Độc lập - Tự do - Hạnh phúc

MS : 06/BV-01

GIẤY CHỨNG NHẬN PHẪU THUẬT

Chứng nhận Ông/Bà : [Redacted] Tuổi: 72
Địa chỉ : [Redacted]

Vào viện lúc : 08/09/2025 07:49 Ra viện lúc : 15/09/2025 15:00
Số lưu trữ : Mã BN: 25047503 Số vào viện: 00044761/25
Chẩn đoán trước mổ : U đuôi tụy nghi K
Chẩn đoán sau mổ : U đuôi tụy nghi K
Nhóm máu : B Yếu tố RH : Dương

CÁCH THỨC ĐIỀU TRỊ

Phẫu thuật ngày : 11/09/2025 09:00
Phương thức vô cảm : Gây mê nội khí quản
Phẫu thuật viên : Lê Huy Lưu
Lược trình phẫu thuật : Cắt thân đuôi tụy kèm cắt lách
Tình trạng lúc ra viện : Bệnh nhân tỉnh, tiếp xúc tốt, sinh hiệu ổn, bụng mềm, vết mổ khô, trung tiện được

Ngày 15 Tháng 9 Năm 2025

Giám Đốc

TS. NGUYỄN VĂN HỮU PHÚC
013319826-CCHN

Bác sĩ điều trị: [Signature]
Trưởng khoa điều trị: [Signature]

Ký số ban: TS. BS Phan Lê Văn Minh
0133300000-CCHN

Ký số ban: BS. NGUYỄN VĂN HỮU PHÚC
013319826-CCHN



SỞ Y TẾ TP. HỒ CHÍ MINH
BỆNH VIỆN NGUYỄN TRI PHƯƠNG

KHOA NGOẠI TIÊU HÓA

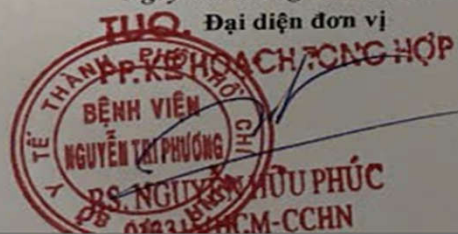
CỘNG HÒA XÃ HỘI CHỦ NGHĨA VIỆT NAM
Độc lập - Tự do - Hạnh phúc

MS: 02/7725/2025/TT-BYT
Số hồ sơ/Số BA 25047503
Số :00044761/25

GIẤY RA VIỆN

Họ tên người bệnh: [REDACTED]
Ngày/tháng/năm sinh: 01/01/1953 (Tuổi:72); Nam/nữ: Nữ
Dân tộc: *Kinh Nghề nghiệp: Khác
Mã số BHXH/Thẻ BHYT : AK294942167377694077
Số CCCD/CMND/Định danh công dân/Hộ chiếu: 094153007008 Ngày cấp:
Địa chỉ: [REDACTED]
Vào viện lúc: 07 giờ 28 phút; Ngày 08 tháng 09 năm 2025
Ra viện lúc: 15 giờ 00 phút; Ngày 15 tháng 09 năm 2025
Chẩn đoán: U đuôi tụy (C25) - Tăng huyết áp (I10) - Đái tháo đường type 2 (E11)
Phương pháp điều trị: Phẫu thuật nội soi cắt thân đuôi tụy kèm cắt lách. PTV Bs Lê Huy Lưu – Bs Phan Lê Anh Minh – Bs Huỳnh Quang Nghệ _ Ngày 11.09.2025
Ghi chú: Bệnh nhân xuất viện, uống thuốc theo toa. Tái khám sau khi hết thuốc tại Khoa Khám Bệnh. Xin giấy chuyển tuyến trước khi tái khám. Khám Nội Tiết + Nội Tim Mạch nơi đăng ký BHYT ban đầu sau xuất viện.

Ngày 15 Tháng 09 Năm 2025



Người hành nghề khám bệnh, chữa bệnh

BSCKII TRẦN VĂN HIỆP
0017092/HCM-CCHN



III. TỔNG QUAN U TUY NỘI TIẾT

Định nghĩa: U tụy nội tiết là khối u xuất phát từ tế bào nội tiết của đảo Langerhans trong tụy.

Đây là loại u tương đối hiếm, chủ yếu là các khối u tụy hoặc quanh tụy biệt hóa tốt, chiếm khoảng 1-2% các khối u tụy. Có thể gặp ở bất kỳ độ tuổi nào, nhưng thường xảy ra nhất ở độ tuổi từ 40 đến 60.

- U tụy nội tiết là một nhóm các khối u có biểu hiện lâm sàng đa dạng nhưng có chung những đặc điểm hình ảnh học.
- Thường gặp dạng mass đặc. Hầu hết đều biệt hóa tốt, ranh giới rõ ràng, tăng sinh mạch máu trên CT và MRI.
- U tụy nội tiết thường có diễn tiến chậm, và có nhiều lựa chọn điều trị đa dạng như: nút mạch hóa chất, phẫu thuật, liệu pháp đồng vị phóng xạ,...



2. Phân loại u tụy nội tiết: gồm có 2 loại.

- U chức năng : Khối u tiết Hormon gây triệu chứng lâm sàng.

- + U tụy nội tiết Insulinoma
- + U tụy nội tiết Gastrinoma
- + U tụy nội tiết Glucagonoma
- + U tụy nội tiết Vipoma
- + U tụy nội tiết Somatostatinoma

- U không chức năng : Không tiết Hormon gây triệu chứng rõ, thường phát hiện khi khối u lớn hoặc tình cờ chụp MSCT hoặc MRI chiếm khoảng 60 – 70%

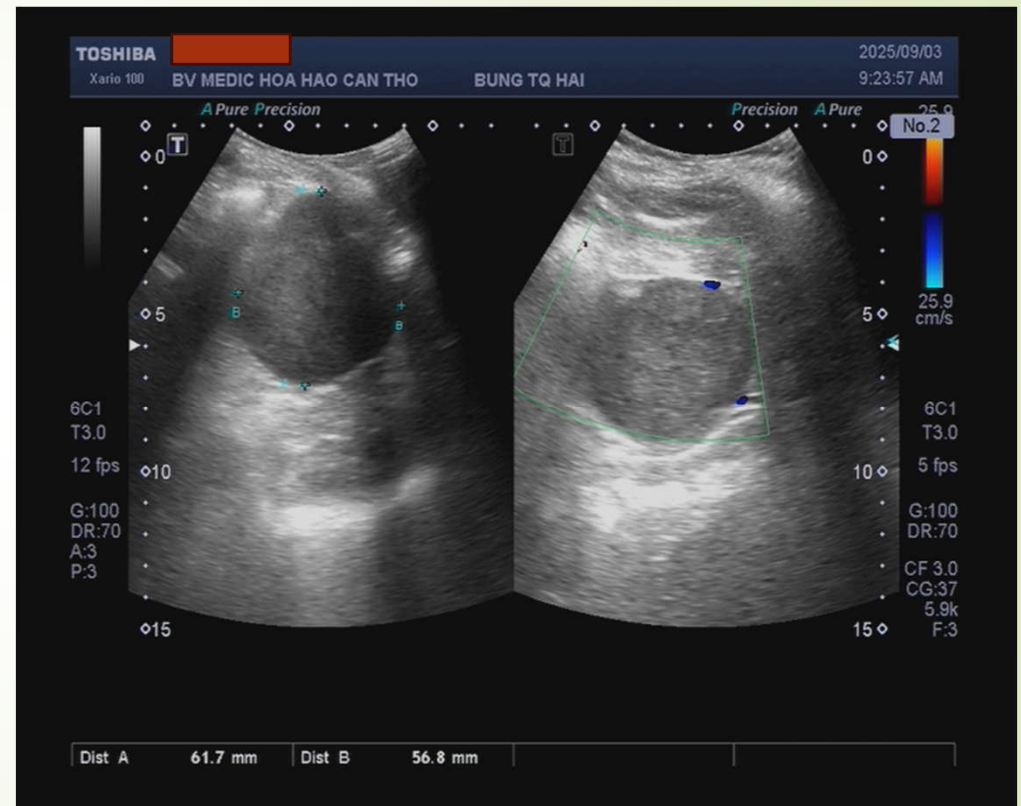


IV. Bàn luận tiếp cận:

1. Đặc điểm siêu âm: Trên hình siêu âm u tụy nội tiết thường có các đặc điểm:

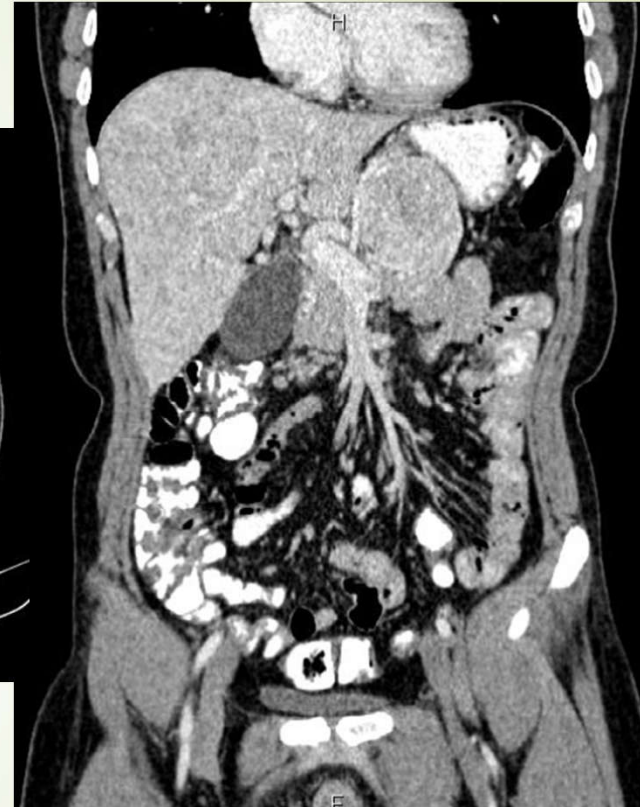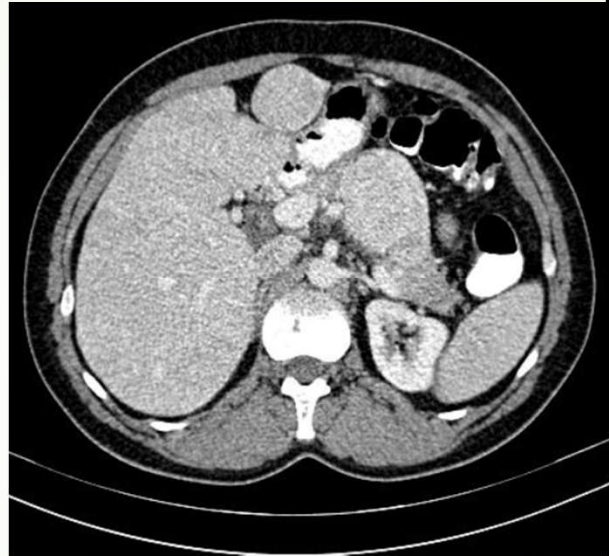
Khôi hình âm kém dạng tròn hoặc bầu dục, bờ đều giới hạn khá rõ, cấu trúc tương đối đồng nhất, Doppler màu tăng sinh mạch máu rõ, ít gây dẫn ống tụy, ít gây tắc ống mật, giãn ống mật chủ.

Vị trí: có thể gặp ở đầu, thân và đuôi tụy.





2.CT Scan: CT có vai trò quan trọng trong chẩn đoán, đánh giá: vị trí, kích thước, hình thái, xâm lấn, di căn.





KẾT LUẬN:

Ngày nay chẩn đoán u tụy có nhiều phương tiện CDHA tuy nhiên mỗi phương tiện có các ưu và nhược điểm khác nhau:

Siêu âm: rẻ tiền, dễ thực hiện, nhưng hạn chế khảo sát, dễ bỏ sót do hơi trong đường tiêu hóa hoặc u nhỏ (đặc biệt là vùng đuôi tụy).

CT scan: Có giá trị quan trọng trong việc chẩn đoán, đánh giá vị trí, kích thước, hình thái và sự lan rộng của tổn thương.

MRI : Cũng có giá trị cao trong đánh giá u tụy, đặc biệt khi cần khảo sát chi tiết mô mềm và hệ thống ống tụy – mật, phân biệt loại u tụy, đánh giá mức độ xâm lấn và phát hiện di căn.

GPB và nhuộm hóa mô miễn dịch: Là tiêu chuẩn vàng .



TÀI LIỆU THAM KHẢO

1. CT ngực bụng PGS.TS. PHẠM NGỌC HOA. Chương 6 trang 191.
2. <https://pubs.rsna.org/doi/10.1148/radiographics.19.6.g99no051435>
3. <https://radiopaedia.org/cases/gastric-adenocarcinoma-9?lang=us>
4. <https://radiopaedia.org/articles/gastric-adenocarcinoma?lang=us>
5. <https://radiopaedia.org/cases/gastric-adenocarcinoma-1?lang=us>



XIN CẢM ƠN
THẦY CÔ VÀ QUÝ ĐỒNG NGHIỆP ĐÃ
LẮNG NGHE!