Case Reports :
Deep neck space infection

Bs Phan Nguyễn Thiện Châu
MSCT -MEDIC

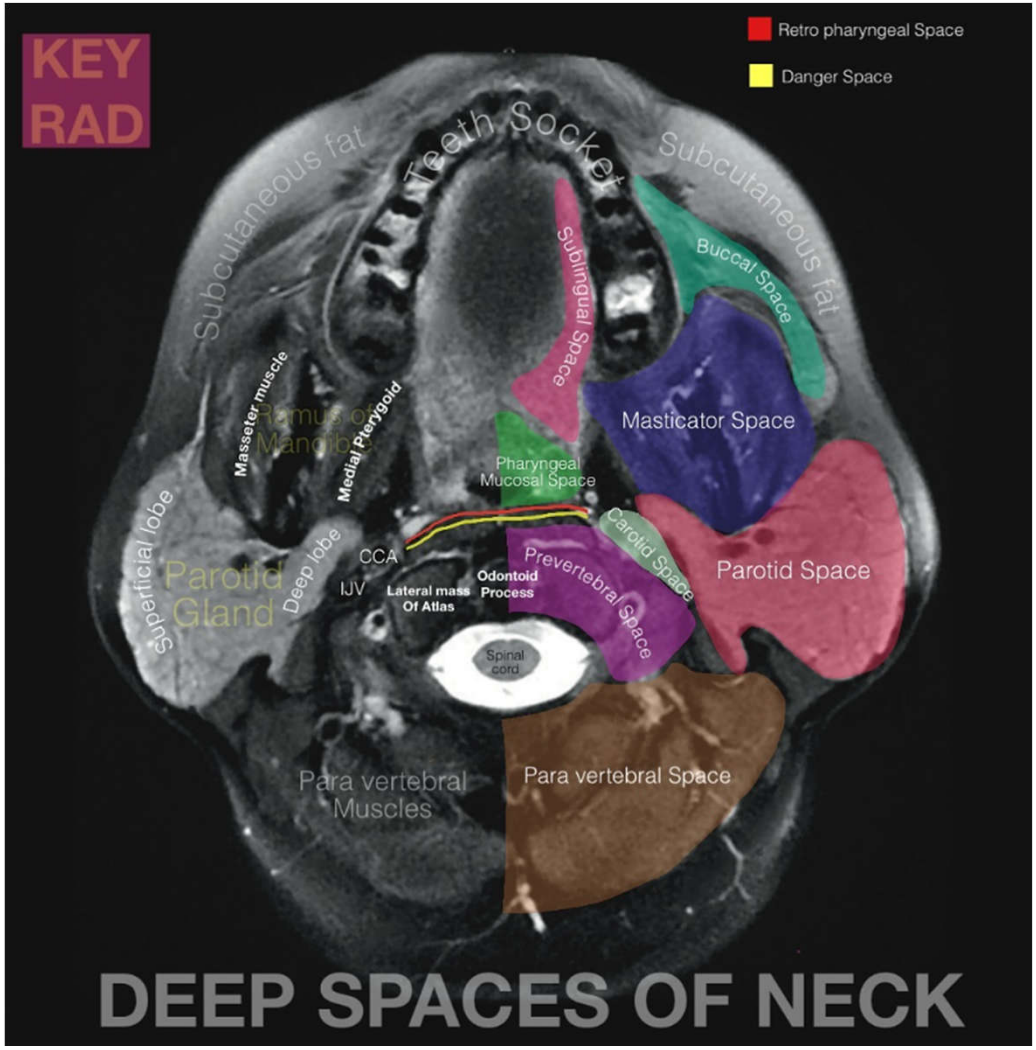
KEY RAD
Retro pharyngeal Space
Danger Space
Subcutaneous fat
Teeth Socket
Subcutaneous fat
Sublingual Space
Buccal Space
Masticator Space
Masseter muscle
Ramus of Mandible
Medial Pterygoid
Pharyngeal Mucosal Space
Superficial lobe
Parotid Gland
Deep lobe
CCA
IJV
Lateral mass Of Atlas
Odontoid Process
Prevertebral Space
Carotid Space
Parotid Space
Spinal cord
Para vertebral Muscles
Para vertebral Space
DEEP SPACES OF NECK

TRƯỜNG HỢP 1

Bệnh nhân : PH.. … …. SN: 1961 Nam

BV Răng Hàm Mặt TW chuyển đến chụp CT vùng cổ

Chẩn đoán: Viêm tuyến mang tai bên P.

HA =140/80 M = 110

Bệnh nhân tỉnh, tiếp xúc tốt,

Sốt nhẹ, sưng đau vùng cổ bên phải #1 tuần

Không đau ngực, không khó thở, không co kéo.

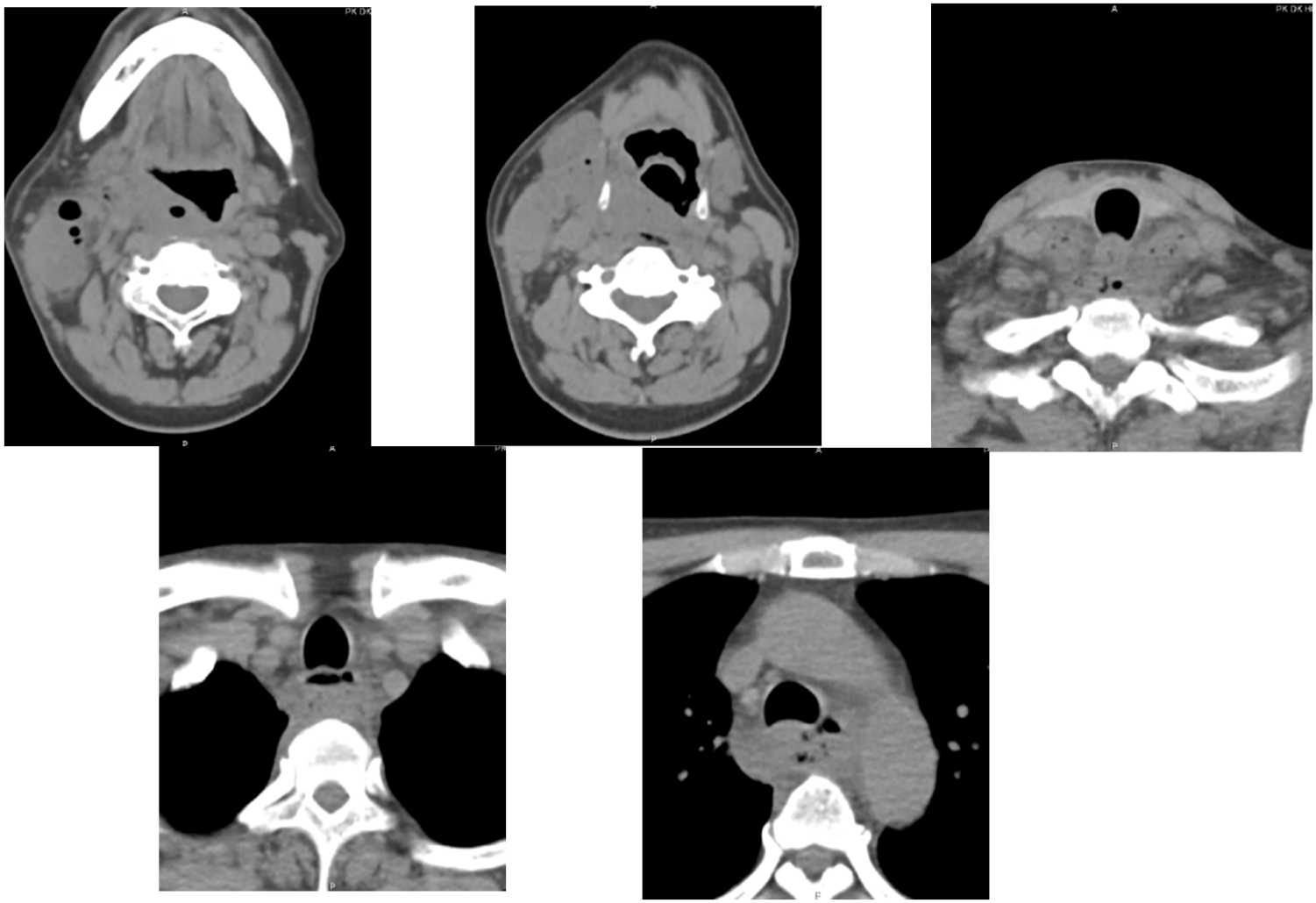

MSCT, NON CE

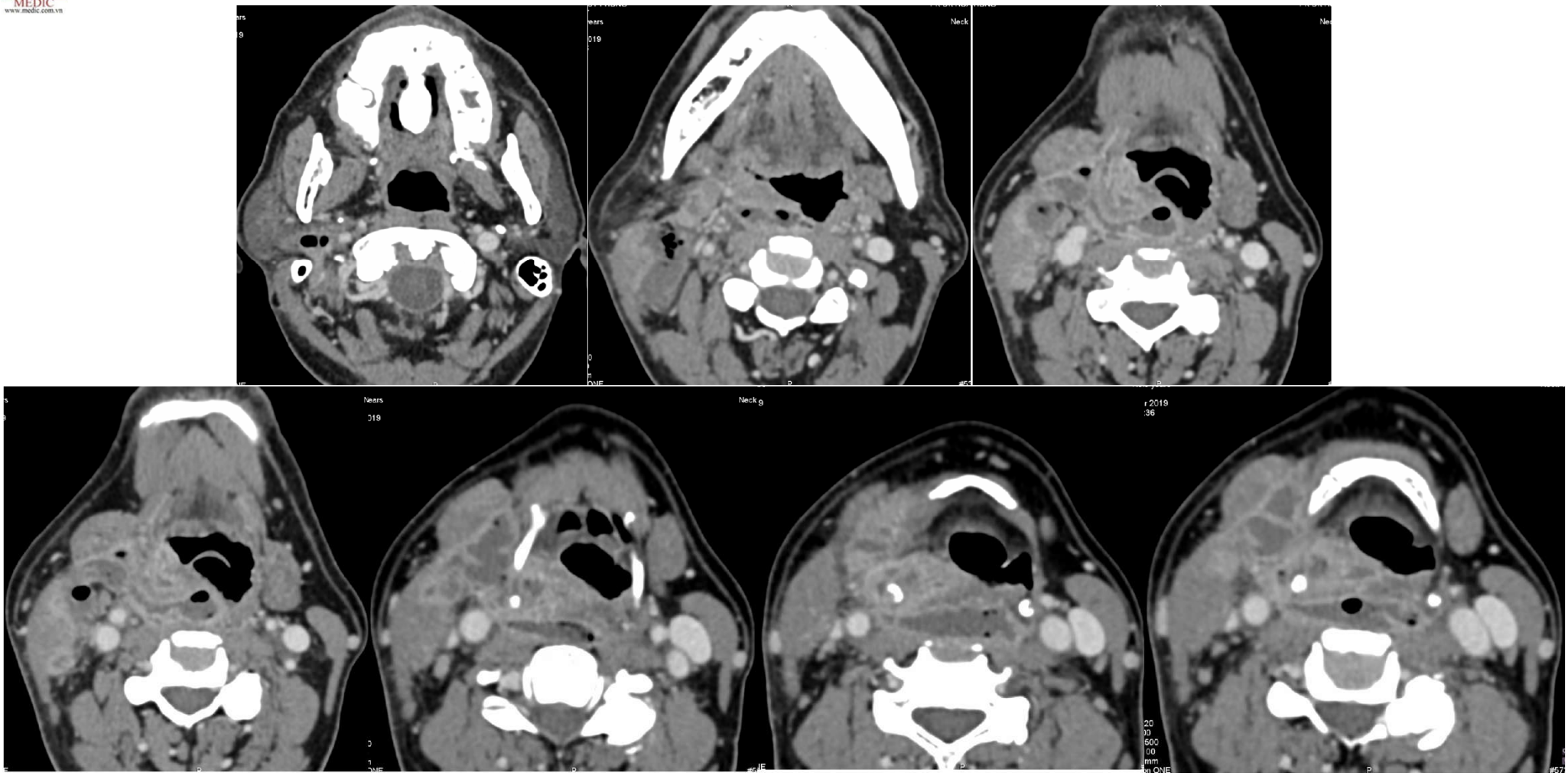

MSCT - CE

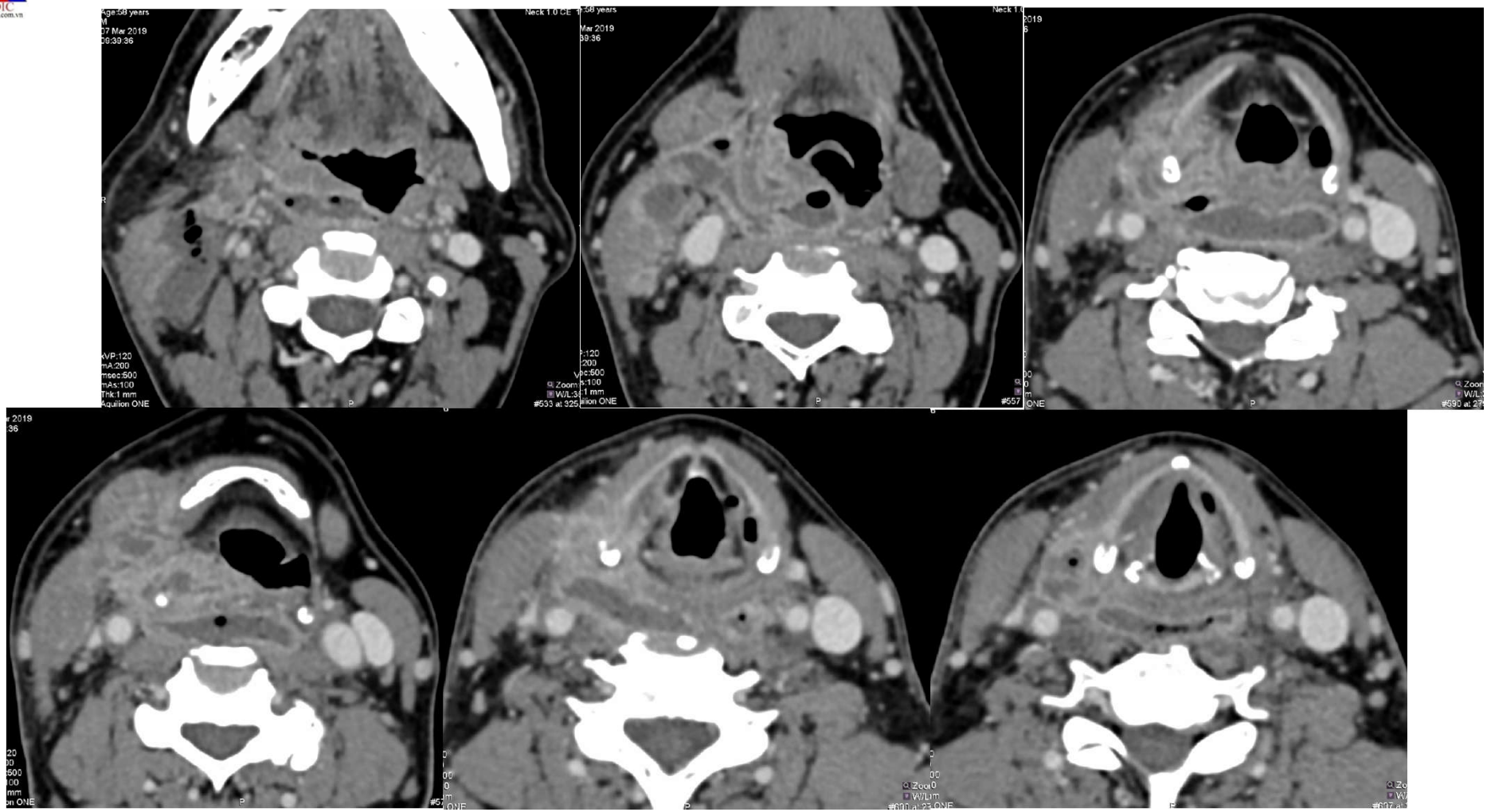

MSCT - CE

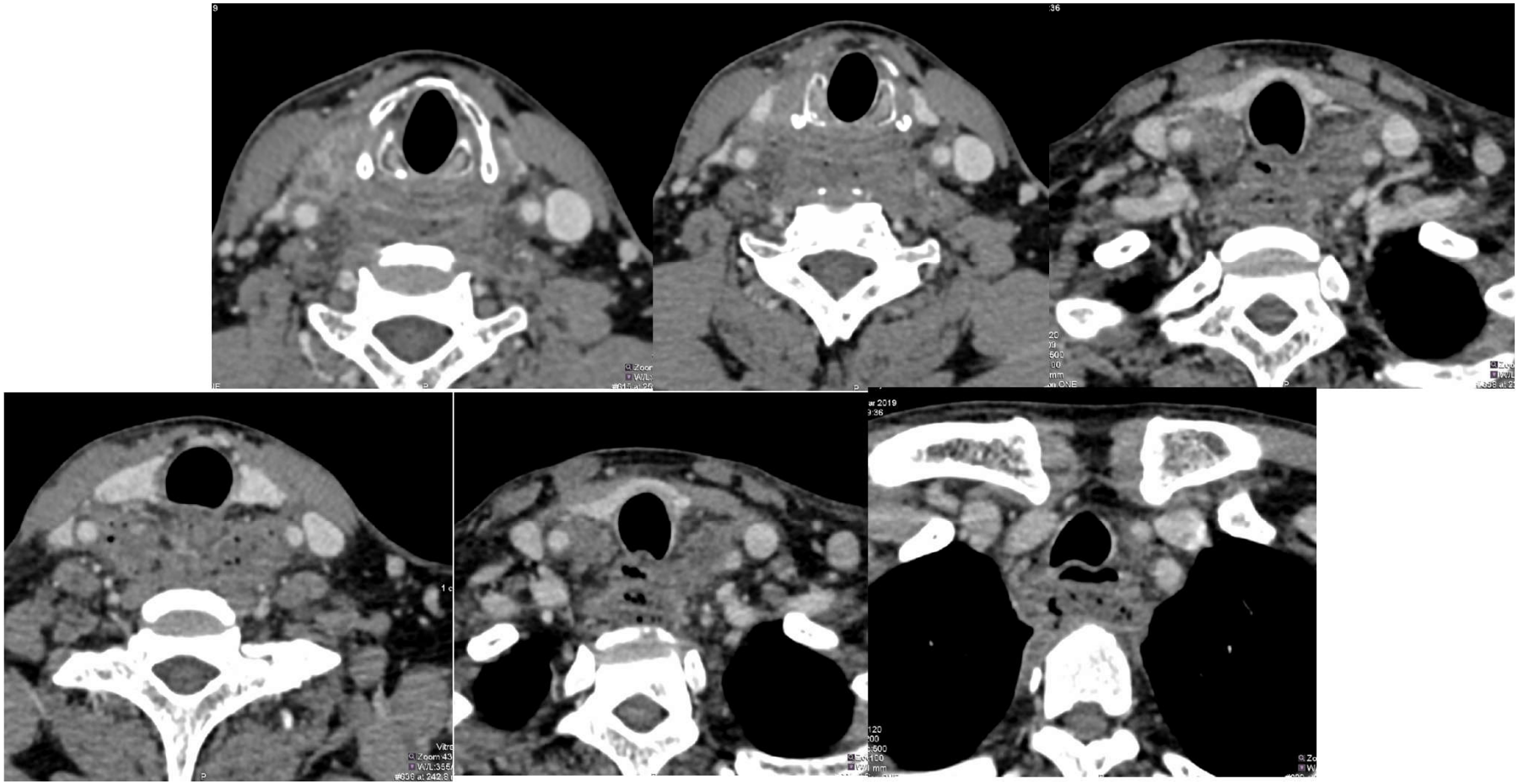

MSCT - CE

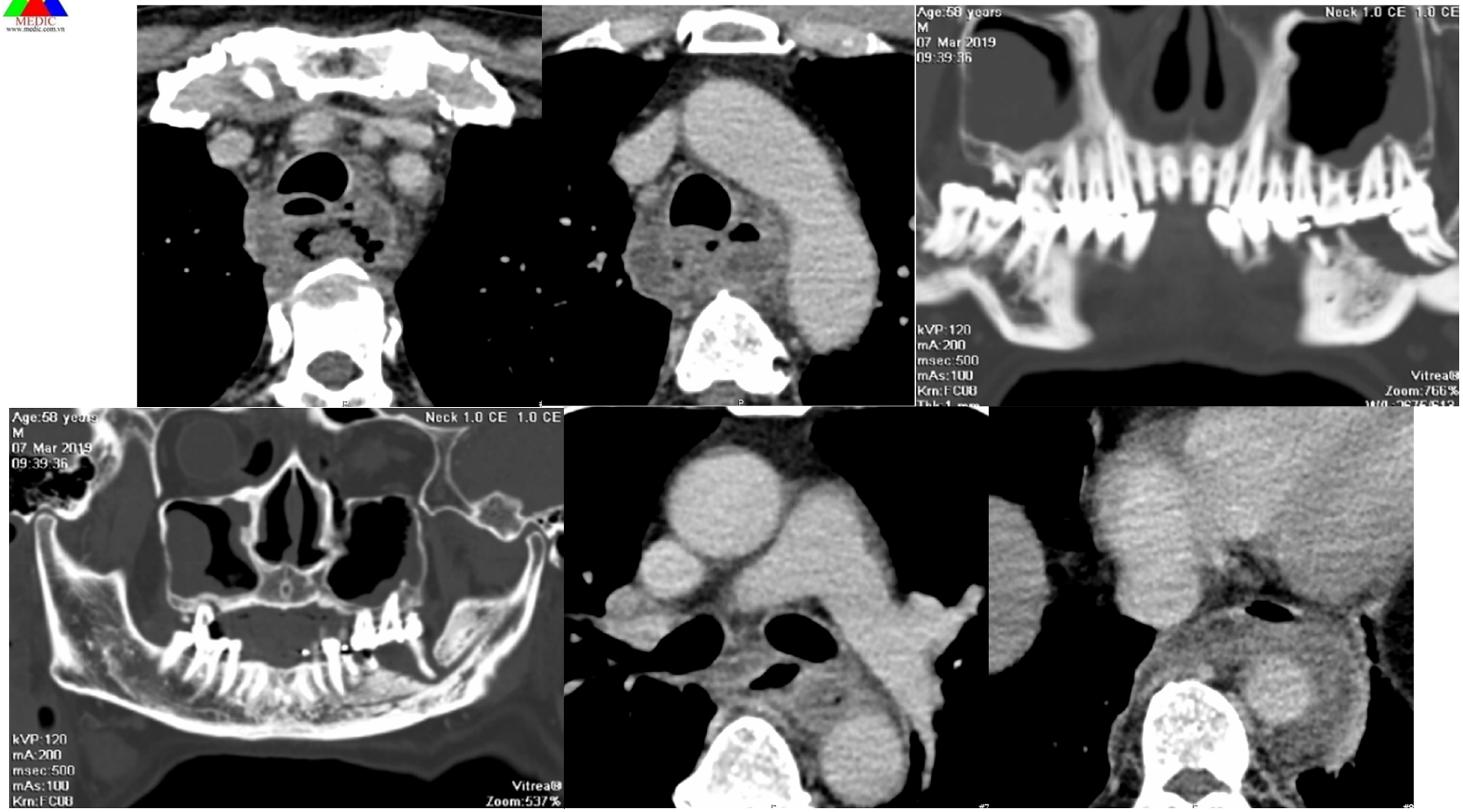
Age:58 years
M
07 Mar 2019
09:39:36
Neck 1.0 CE 1.0 CE
kVP:120
mA:200
msec:500
mAs:100
Km:FC08
Zoom:766%
Age:58 years
M
07 Mar 2019
09:39:36
Neck 1.0 CE 1.0 CE
kVP:120
mA:200
msec:500
mAs:100
Km:FC08
Zoom:537%

MSCT - CE

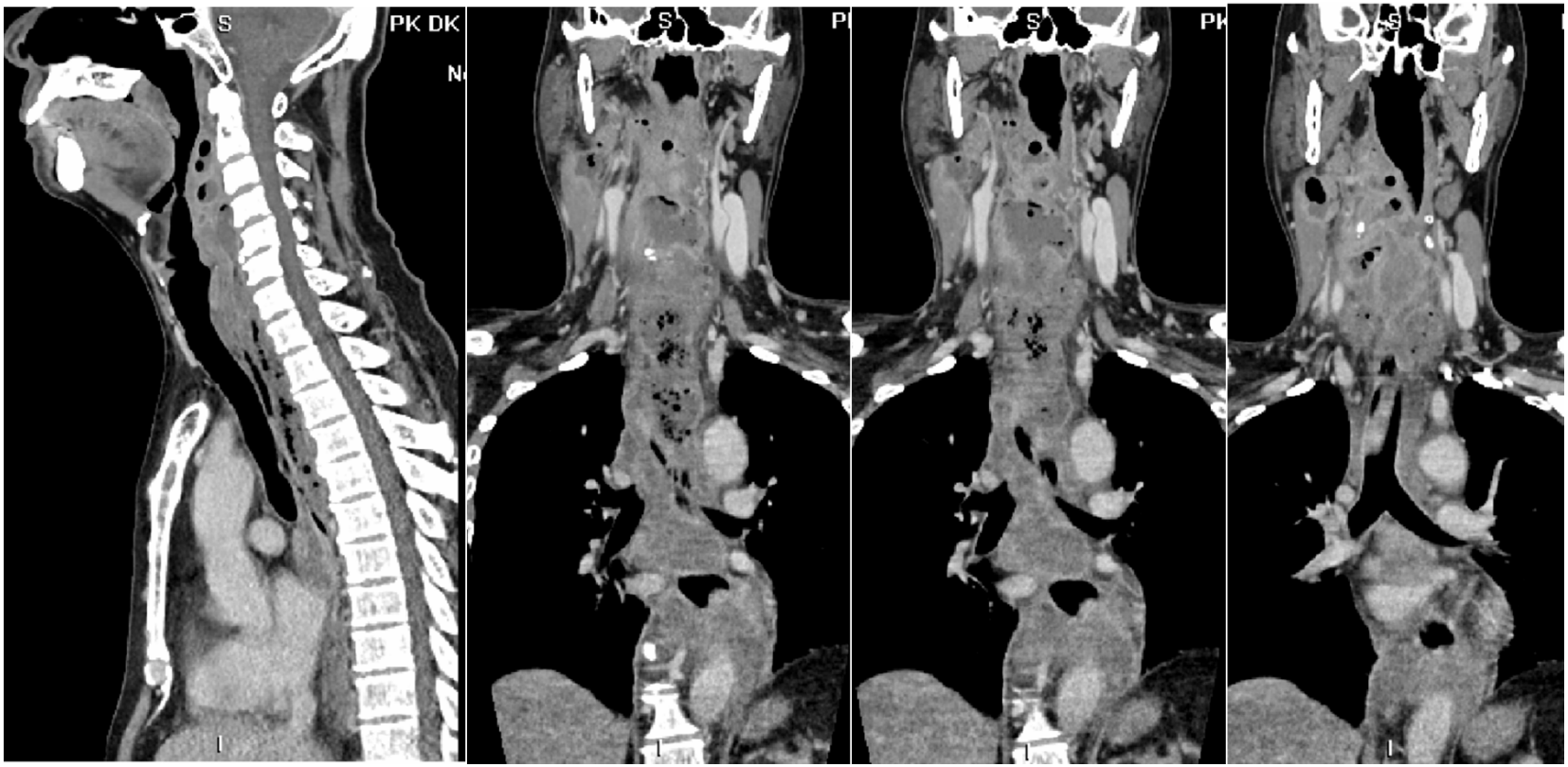

MSCT - CE

MEDIC
www.medic.com.vn

Loại mẫu: Máu
BS chỉ định:
Nơi gửi: **Cấp Cứu**
Chẩn đoán: áp xe cổ

PID:079048.198026057
SNV:1190021016

Đối tượng: Thu phí
Chất lượng mẫu Đạt
T/G lấy mẫu:
T/G nhận mẫu: 08/03/19 09:53
T/G in kết quả: 08/03/19 10:18

Tên xét nghiệm	Kết quả	Đơn vị	Chỉ số bình thường	Thiết bị - Mã QT
Tổng phân tích tế bào máu ngoại vi (bằng máy đếm laser)				Advia 2120/1 - 51 (*)
RBC	4.47	T/L	3.8 - 5.5	
HGB	137	g/L	120 - 170	
HCT	41.3	%	34 - 50	
MCV	92.3	fL	78 - 100	
MCH	30.5	pg	24 - 33	
MCHC	331	g/L	315 - 355	
CHCM	327	g/L	310 - 360	
WBC	**17.8**	G/L	4 - 11	
%NEU	**84.4**	%	45 - 75	
NEU#	**15.0**	G/L	1.8 - 8.25	
%LYM	**7.8**	%	20 - 40	
LYM#	1.4	G/L	0.8 - 4.4	
%MONO	5.3	%	4 - 10	
MONO#	0.9	G/L	0.16 - 1.1	
%EOS	**0.2**	%	2 - 8	
EOS#	**0**	G/L	0.08 - 0.88	
%BASO	0.4	%	0 - 2	
BASO#	0.1		0 - 0.22	
%LUC	2.0	%	0 - 4	
PLT	**451**	G/L	200 - 400	
MPV	7.7	fl	7 - 12	
LS	+			
IG	++			

giây 10-13

Mã số ID: 080319-68826
Loại mẫu: Máu
BS chỉ định:
Nơi gửi: CẤP CỨU
Chẩn đoán: áp xe cổ

PID: 079048.198026057
SNV: 1190021016

Đối tượng: Thu phí
Chất lượng mẫu: Đạt
T/G lấy mẫu:
T/G nhận mẫu: 08/03/19 09:47
T/G in kết quả: 08/03/19 10:33

Tên xét nghiệm	Kết quả	Đơn vị	Chỉ số bình thường	Thiết bị - Mã QT
Đường huyết	**134**	mg/dL	(70 - 110)	Aptio - 075/1(*)
ALT (SGPT)	32	U/L	(3 - 49)	Aptio - 019/1(*)
AST (SGOT)	25	U/L	(9 - 48)	Aptio - 020/1(*)
B.U.N	**26**	mg/dL	(7 - 20)	Aptio
Creatinin	0.99	mg/dL	(0.7 - 1.5)	Aptio - 051/1(*)
eGFR (CKD-EPI)	83.6	mL/min/1.73m2	≥90	
*** Ion đồ máu**				

BỘ Y TẾ

XÉT NGHIỆM BV CR

Mã hồ sơ : 2190022846 SBL: CT.20190308.1039 ID phim: 261018

Ngày chỉ định: 08/03/2019 **Ngày chụp:** 08/03/2019 13:52:19

BS chỉ định : Phạm Trần Chí **Nơi chỉ định:** Khoa Cấp Cứu

Chẩn đoán : Abces cổ lan trung thất

Yêu cầu : Chụp cắt lớp vi tính lồng ngực có tiêm thuốc cản quang (từ 1-32 dãy)

KẾT QUẢ

Kỹ thuật chụp :

Chụp cắt lớp vi tính lồng ngực có tiêm thuốc cản quang (từ 1-32 dãy). 01 lọ OMNIPAQUE 300mg I /ml.

Mô tả hình ảnh :

1)Phổi:

-Xơ đáy phổi hai bên

2)Trung thất:

-Tổn thương choán chỗ tụ dịch - khí khoang sau hầu, khoang cảnh, khoang cạnh hầu (P), lan xuống trung thất sau tới trên hoành, bắt thuốc viền

-Thực quản: Bình thường.

-Mạch máu: Bình thường.

-Không thấy hạch lớn.

3)Màng phổi- Màng tim:

-Tràn dịch màng phổi hai bên lượng ít

4)Thành ngực:

-Mô mềm: Bình thường.

-Khung xương lồng ngực: Bình thường.

5)Vòm hoành:

-Không thấy bất thường.

t luận :

ổn thương choán chỗ tụ dịch - khí khoang sau hầu, khoang cảnh, khoang cạnh hầu (P), lan xuố
ung thất sau tới trên hoành --> nghĩ áp xe cổ - trung thất sau
àn dịch màng phổi hai bên lượng ít

13:52 Ngày 08 tháng 03 năm 2019

CT ngực BV CR : Tổn thương choán chỗ tụ dịch + khí khoang sau hầu, khoang cảnh, khoang cạnh hầu bên P, lan xuống trung thất sau tới trên hoành -> nghĩ áp xe cổ - trung thất sau.

TRÌNH TỰ PHẪU THUẬT :

Bệnh nhân nằm ngữa, mê nội khí quản, cổ nghiêng sang T.
- Chích tê, rạch da vùng cách bờ dưới hàm phải 2 khoát ngón tay, dài 5cm.
Bóc tách, bộc lộ áp xe mặt dưới tuyến dưới hàm, bên trong chứa dịch mủ trắng, cấy mủ, vỏ bao áp xe -> GPB. Thám sát thấy ổ áp xe thông tới góc hàm bên P, khoang trước sống,
- Rạch da vùng bờ trước cơ ức đòn chũm, bộc lộ bó cảnh, thùy giáp P. Thấy ổ áp xe dưới tuyến giáp bên trong chứa mủ trắng, hôi, bao áp xe lan tới trung thất trên, khoang trước sống.
- Banh miệng bằng banh David, quan sát thấy thành bên họng miệng phải sưng phồng, chọc hút thấy dịch mủ trắng -> rạch niêm mạc #3cm, dùng Kelly bóc tách, quan sát thấy ít mủ trắng trào ra.
Bơm rửa các ổ áp xe lần lượt bằng oxy già pha loãng , nước muối, betadin pha loãng.
- Dẫn lưu vùng áp xe cạnh cổ và dưới hàm, khâu mở miệng bao. Phủ gạc vô khuẩn.
Đặt tube Levin. Kết thúc

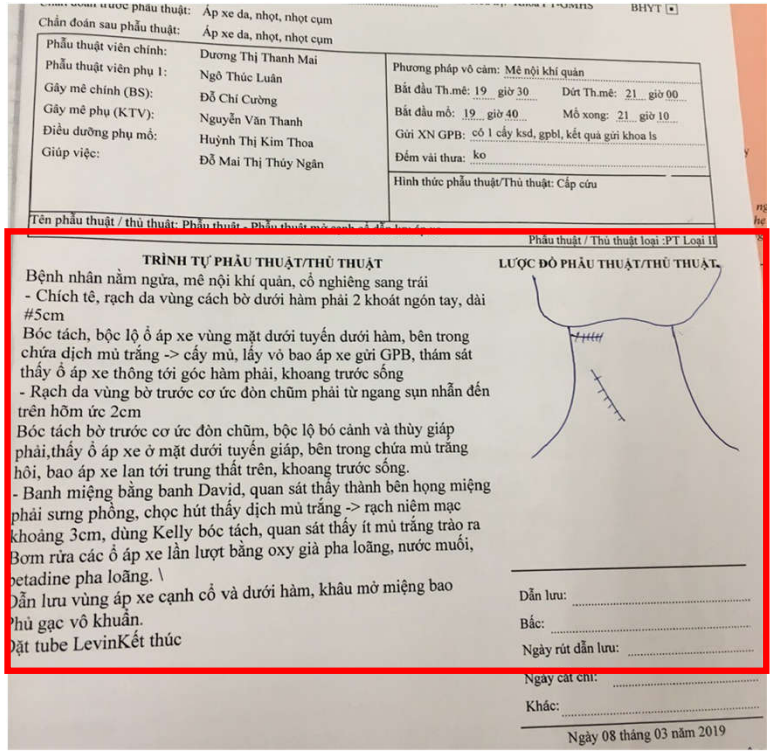

Chẩn đoán trước phẫu thuật: Áp xe da, nhọt, nhọt cụm
Chẩn đoán sau phẫu thuật: Áp xe da, nhọt, nhọt cụm

Phẫu thuật viên chính: Dương Thị Thanh Mai
Phẫu thuật viên phụ 1: Ngô Thúc Luân
Gây mê chính (BS): Đỗ Chí Cường
Gây mê phụ (KTV): Nguyễn Văn Thanh
Điều dưỡng phụ mổ: Huỳnh Thị Kim Thoa
Giúp việc: Đỗ Mai Thị Thúy Ngân

Phương pháp vô cảm: Mê nội khí quản
Bắt đầu Th.mê: 19 giờ 30 Dứt Th.mê: 21 giờ 00
Bắt đầu mổ: 19 giờ 40 Mổ xong: 21 giờ 10
Gửi XN GPB: có 1 cấy ksd, gpbl, kết quả gửi khoa ls
Đếm vải thưa: ko
Hình thức phẫu thuật/Thủ thuật: Cấp cứu

Tên phẫu thuật / thủ thuật: Phẫu thuật - Phẫu thuật mở cạnh cổ dẫn lưu áp xe

Phẫu thuật / Thủ thuật loại :PT Loại II

TRÌNH TỰ PHẪU THUẬT/THỦ THUẬT

Bệnh nhân nằm ngửa, mê nội khí quản, cổ nghiêng sang trái
- Chích tê, rạch da vùng cách bờ dưới hàm phải 2 khoát ngón tay, dài #5cm
Bóc tách, bộc lộ ổ áp xe vùng mặt dưới tuyến dưới hàm, bên trong chứa dịch mủ trắng -> cấy mủ, lấy vỏ bao áp xe gửi GPB, thám sát thấy ổ áp xe thông tới góc hàm phải, khoang trước sống
- Rạch da vùng bờ trước cơ ức đòn chũm phải từ ngang sụn nhẫn đến trên hõm ức 2cm
Bóc tách bờ trước cơ ức đòn chũm, bộc lộ bó cảnh và thùy giáp phải,thấy ổ áp xe ở mặt dưới tuyến giáp, bên trong chứa mủ trắng hôi, bao áp xe lan tới trung thất trên, khoang trước sống.
- Banh miệng bằng banh David, quan sát thấy thành bên họng miệng phải sưng phồng, chọc hút thấy dịch mủ trắng -> rạch niêm mạc khoảng 3cm, dùng Kelly bóc tách, quan sát thấy ít mủ trắng trào ra
Bơm rửa các ổ áp xe lần lượt bằng oxy già pha loãng, nước muối, betadine pha loãng. \
Dẫn lưu vùng áp xe cạnh cổ và dưới hàm, khâu mở miệng bao
Phủ gạc vô khuẩn.
Đặt tube LevinKết thúc

LƯỢC ĐỒ PHẪU THUẬT/THỦ THUẬT.

Dẫn lưu:
Bấc:
Ngày rút dẫn lưu:
Ngày cắt chỉ:
Khác:

Ngày 08 tháng 03 năm 2019

TRƯỜNG HỢP 02

Bênh nhân Nam SN: 1980

Tiền sử : Nghiến răng vô thức kể cả khi tỉnh và cả khi ngủ.
Bn chuẩn bị đi khám răng hàm mặt , đặt khay chỉnh nha để hạn chế tác hại của nghiến răng.
Tuy nhiên , một lần sau khi nghiến răng và cảm giác răng hàm dưới bên trái, răng trong sau sụp xuống và đau.
Vài ngày sau bệnh nhân đau cùng dưới hàm, kèm sốt
Khám tại bv RHM TW được chụp panorama vùng xương hàm mặt, chưa thấy hình ảnh bất thường. Còn cảm giác đau sưng vùng dưới hàm trái
Được chỉ định chụp CT tại MEDIC

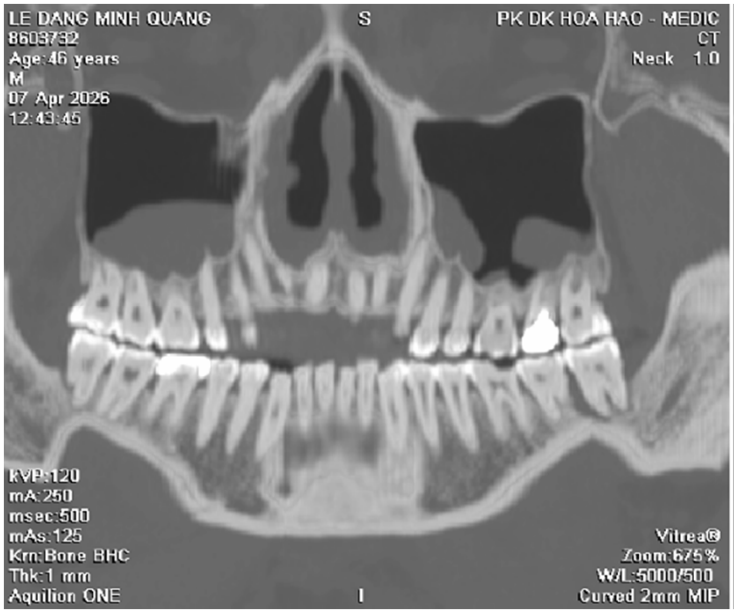

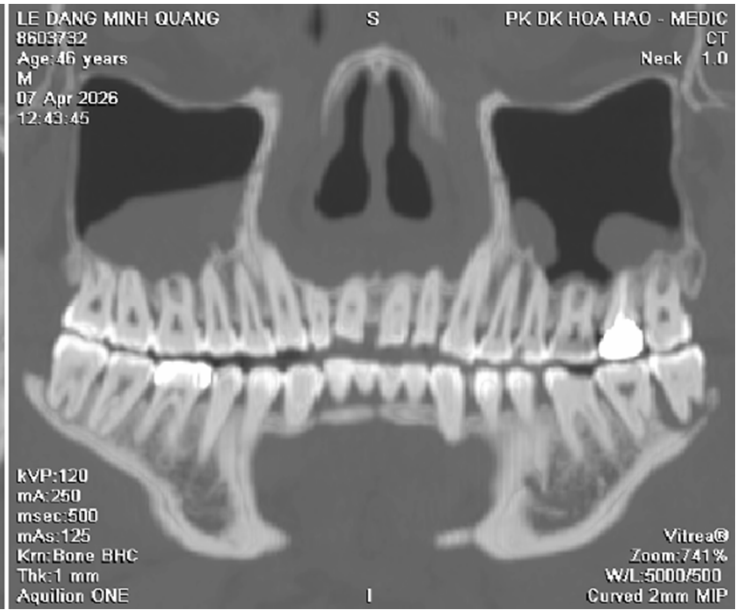

CT: Rộng vùng chân răng hay tụ dich quanh chân răng R38

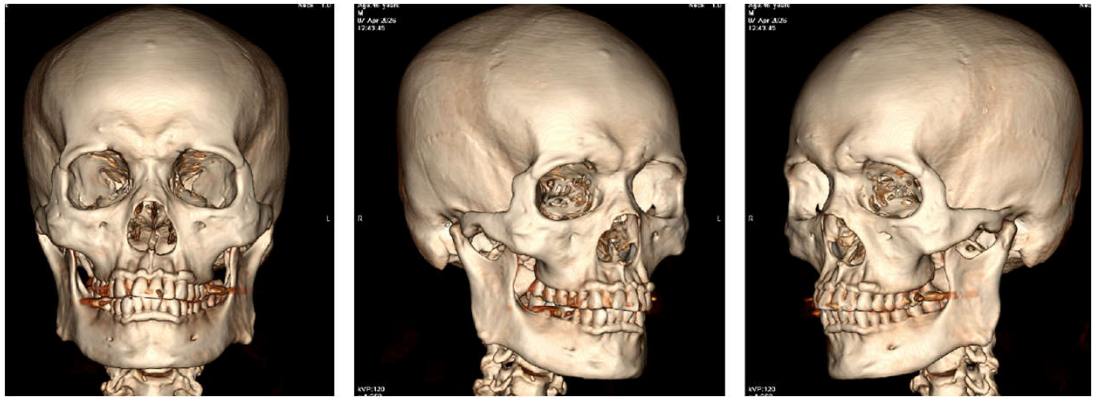

CT scan: ghi nhận ổ tụ dịch vùng dưới hàm bên trái, bắt cản quang #11x13x47mm -> áp xe vùng dưới hàm bên T.

Bênh được điều trị phẫu thuật dẫn lưu áp xe vùng dưới hàm và nhổ răng R28, R38 tại bệnh viện RHM TW, được xuất viện sau 1 tuần.

TRƯỜNG HỢP 03

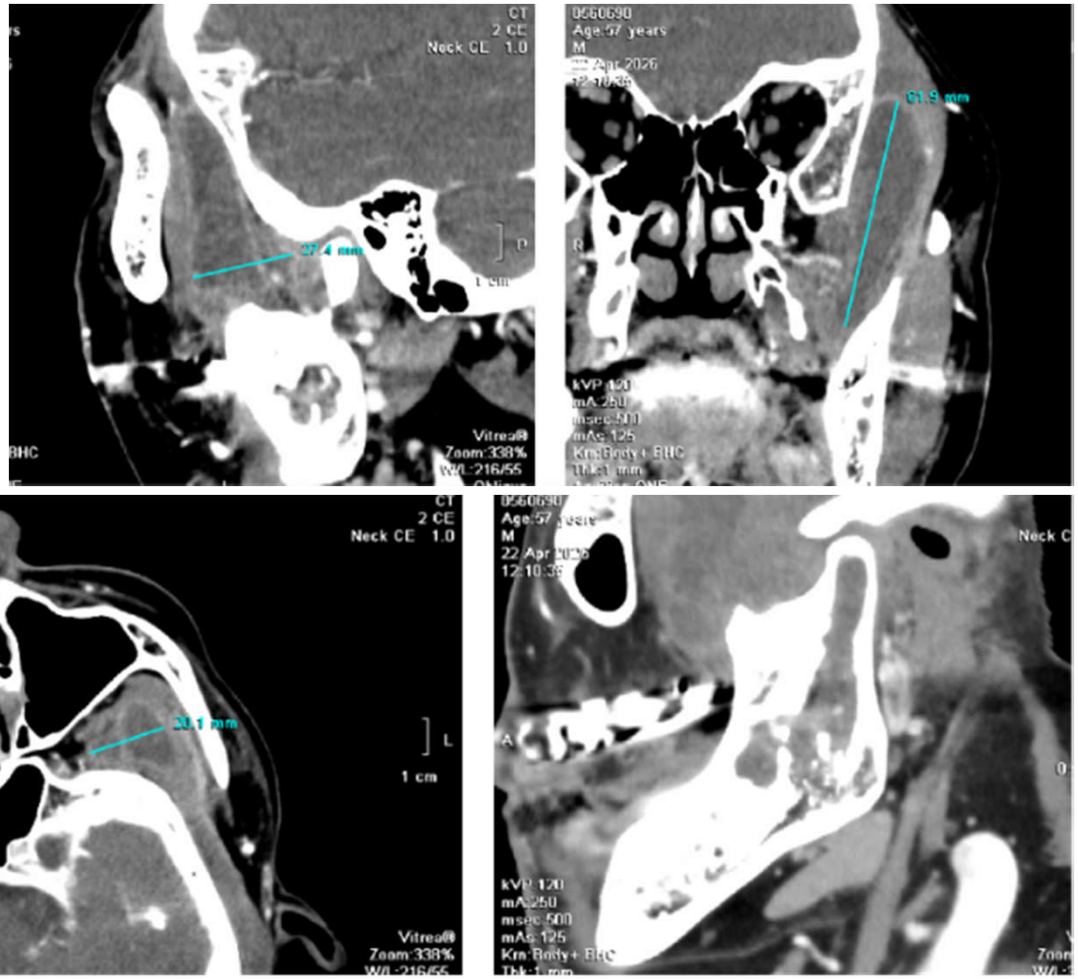

Bệnh nhân nam , 57 tuổi

Lý do khám bệnh : đau sưng vùng mặt bên trái, đến khám tổng quát tại Medic (22/04/2026) được chuyển khám TMH

4 ngày : sốt , đau sưng hàm dưới , sưng vùng hàm – thái dương trái, hạn chế há miệng.

CT scan : áp xe vùng khoang cơ cắn, cơ chân bướm trong – cơ cắn #15x26x63mm.

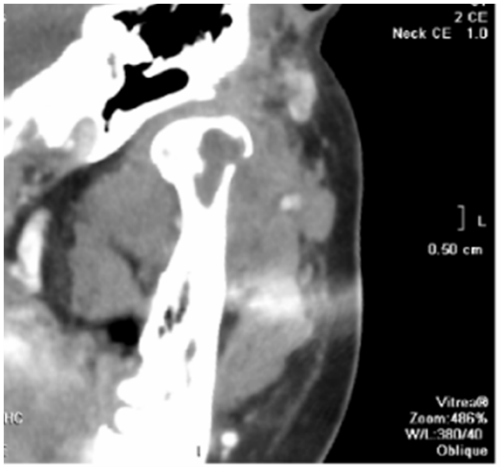

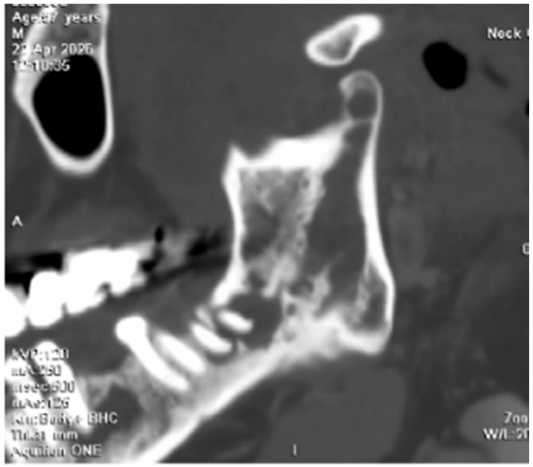

Khuyết xương, thương tổn liên quan phần mềm xung quanh
Thương tổn liên quan vùng khuyết tiêu xương vùng cành xương hàm dưới bên T, đến quanh chân răng R38

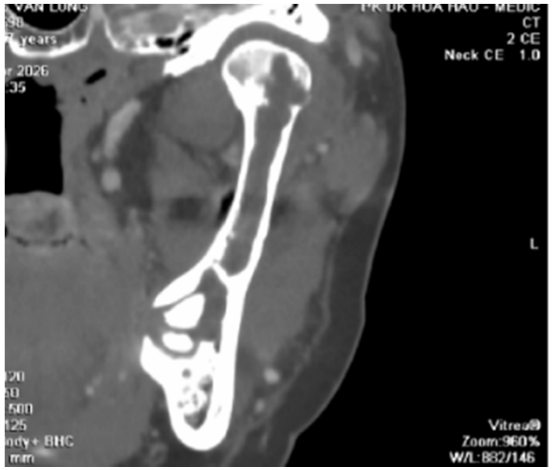

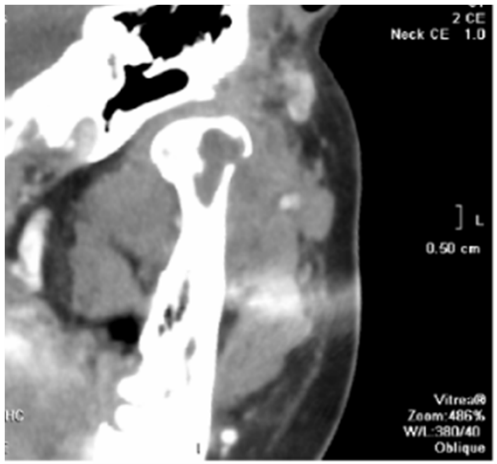

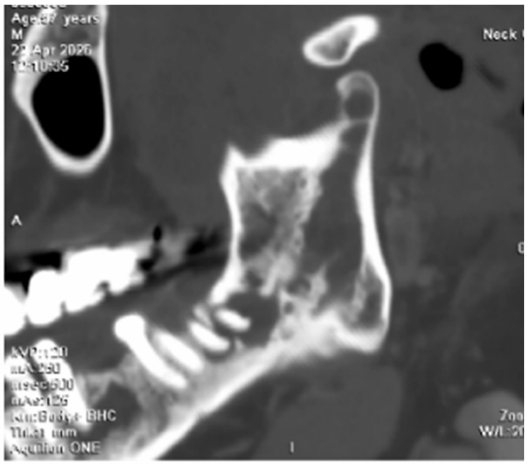

Khuyết xương, thương tổn liên quan phần mềm xung quanh
Thương tổn liên quan vùng khuyết tiêu xương vùng cành xương hàm dưới bên T, đến quanh chân răng R38

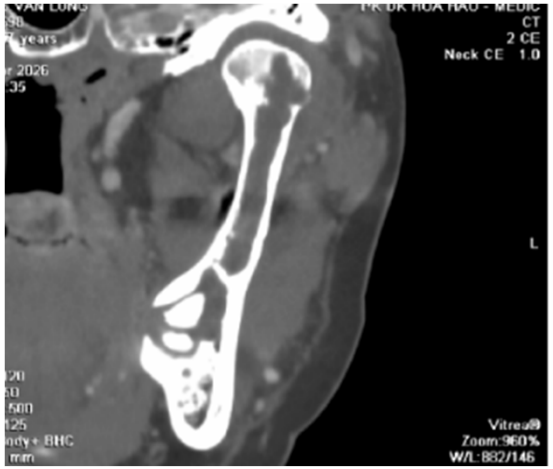

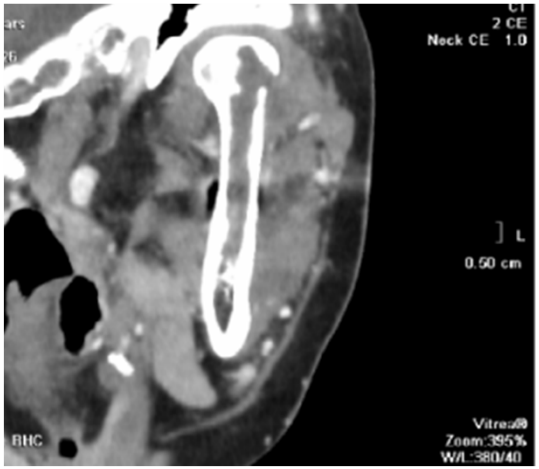

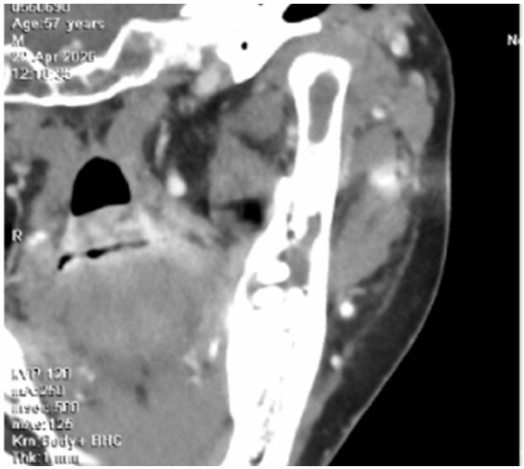

Bênh được điều trị phẫu thuật dẫn lưu áp xe vùng khoang cơ cắn và nhổ răng R38 tại bệnh viện RHM TW, được xuất viện sau 1 tuần.

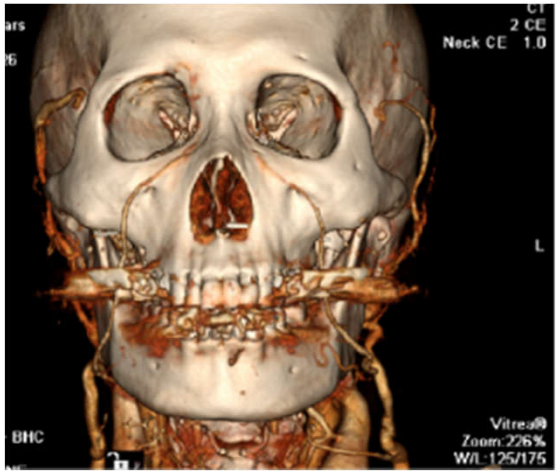

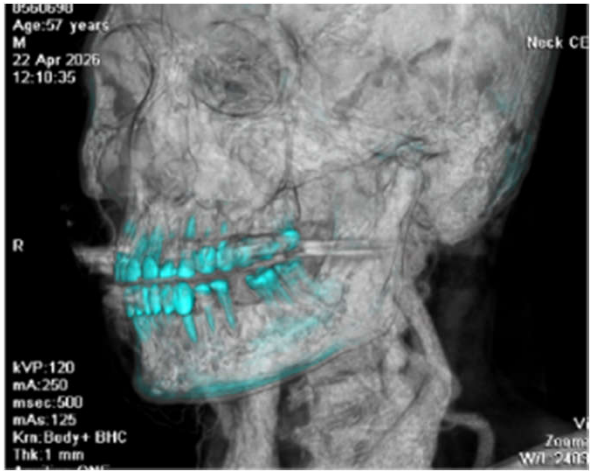

NECK FASCIA

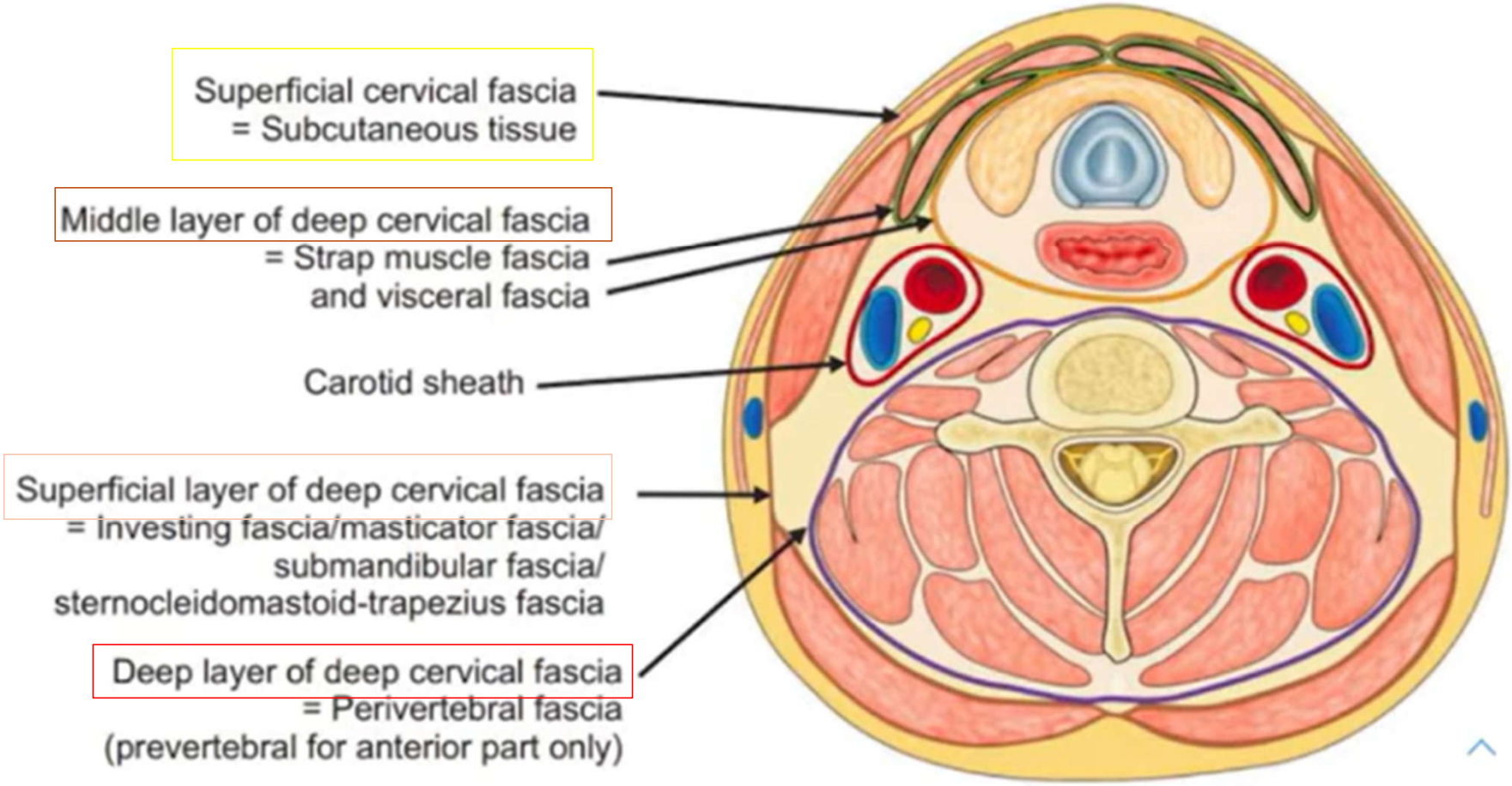

Mausumi Das - Gandhi Medical College, Hyderabad. Deep Cervical Fascia Anatomy - https://www.youtube.com/watch?v=zsguil3GN2o

NECK SPACES

Suprahyoid Neck:

- Parapharyngeal space
- Pharyngeal mucosal space
- Masticator space
- Parotid space

Infrahyoid space:

- Visceral space

Suprahyoid and Infrahyoid Space

- Carotid space
- Retropharyngeal space
- Danger space
- Perivertebral space
- Posterior cervical space

Sven - Imaging Anatomy of Neck Spaces – Neuroradiologist of Gent University Hospital in Belgium - https://www.youtube.com/watch?v=Azz_AuJMIZM

NECK SPACES

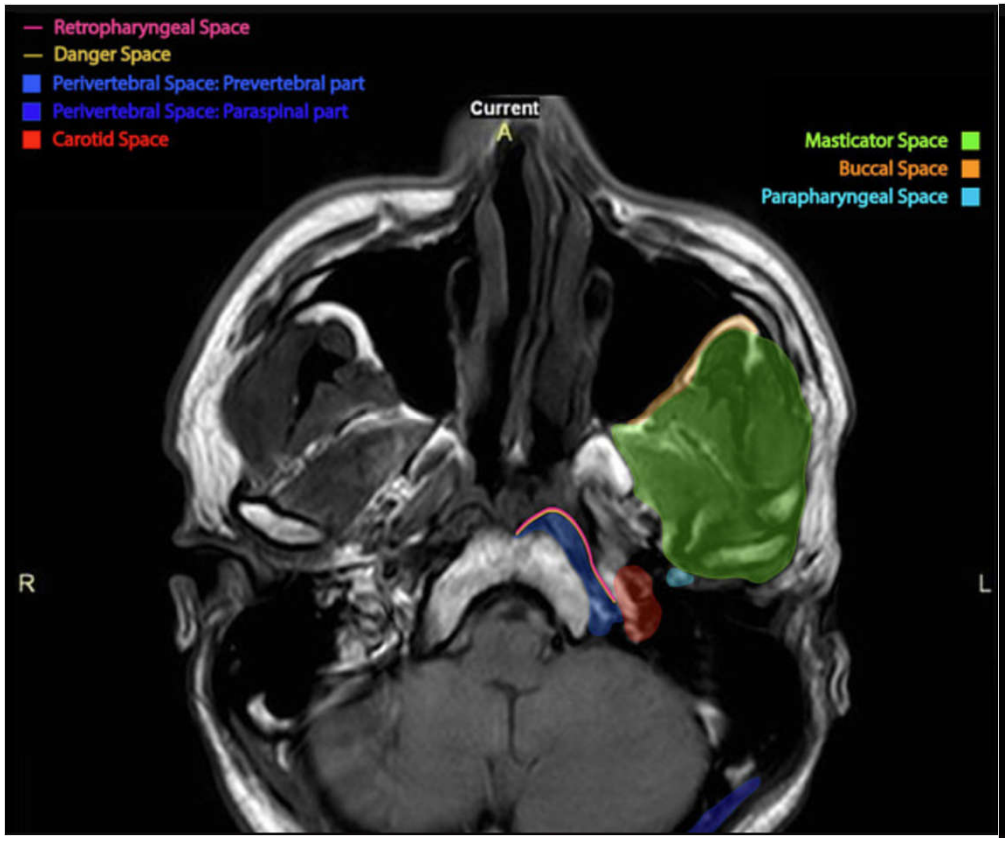

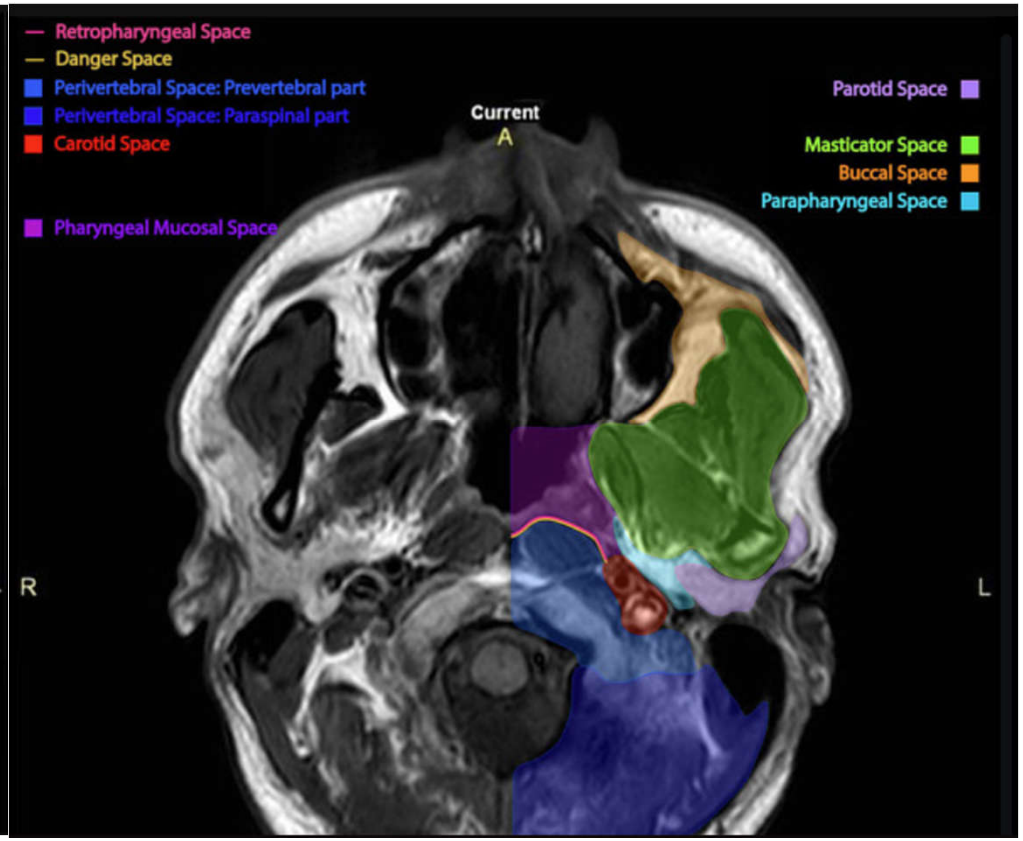

Jeffrey Hocking, University of Toronto - Deep spaces of the head and neck - annotated MRI / https://radiopaedia.org/cases/deep-spaces-of-the-head-and-neck-annotated-mri-1

NECK SPACES

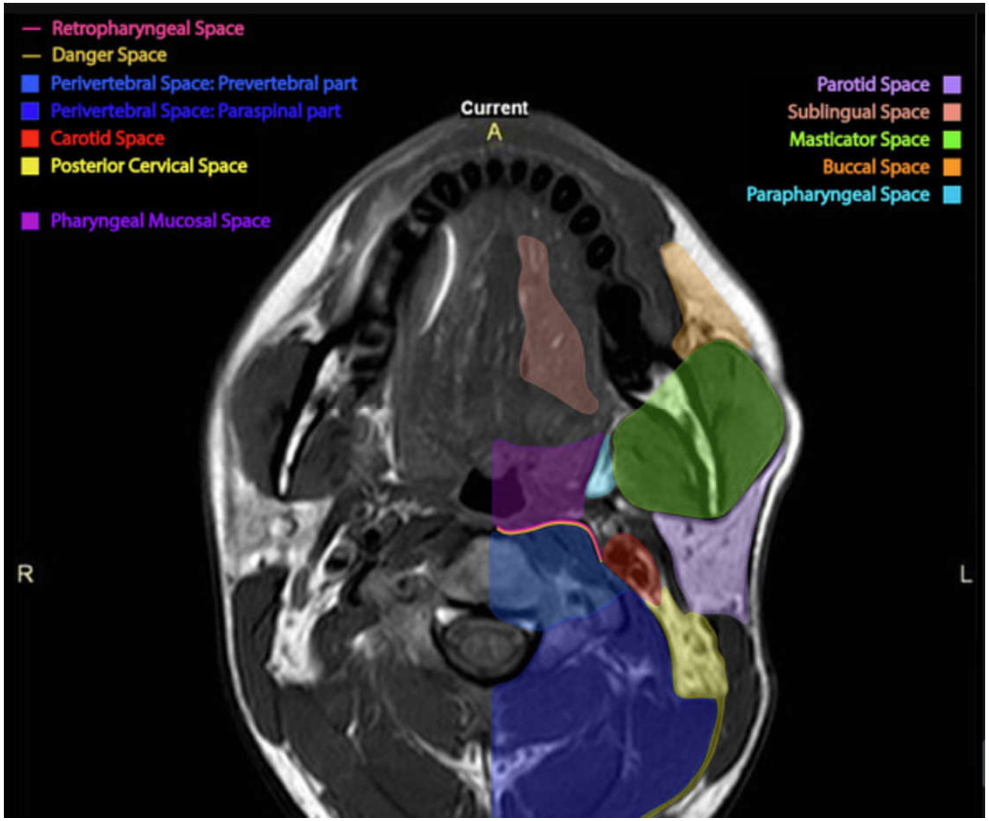

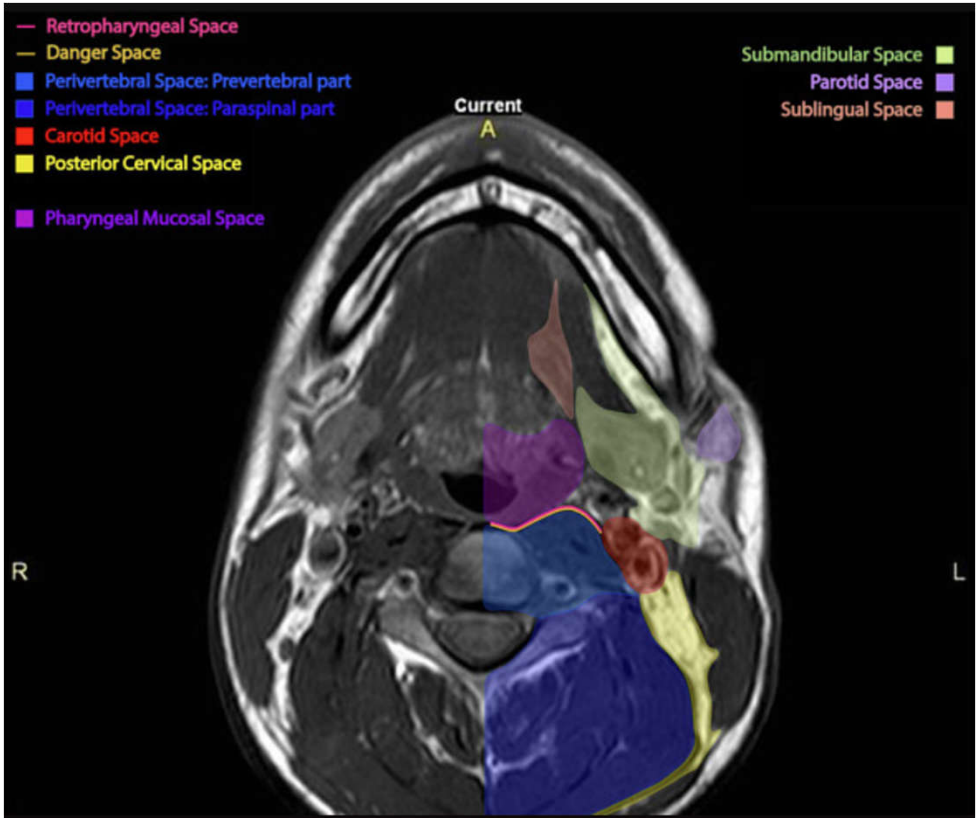

Jeffrey Hocking, University of Toronto - Deep spaces of the head and neck - annotated MRI / https://radiopaedia.org/cases/deep-spaces-of-the-head-and-neck-annotated-mri-1

NECK SPACES

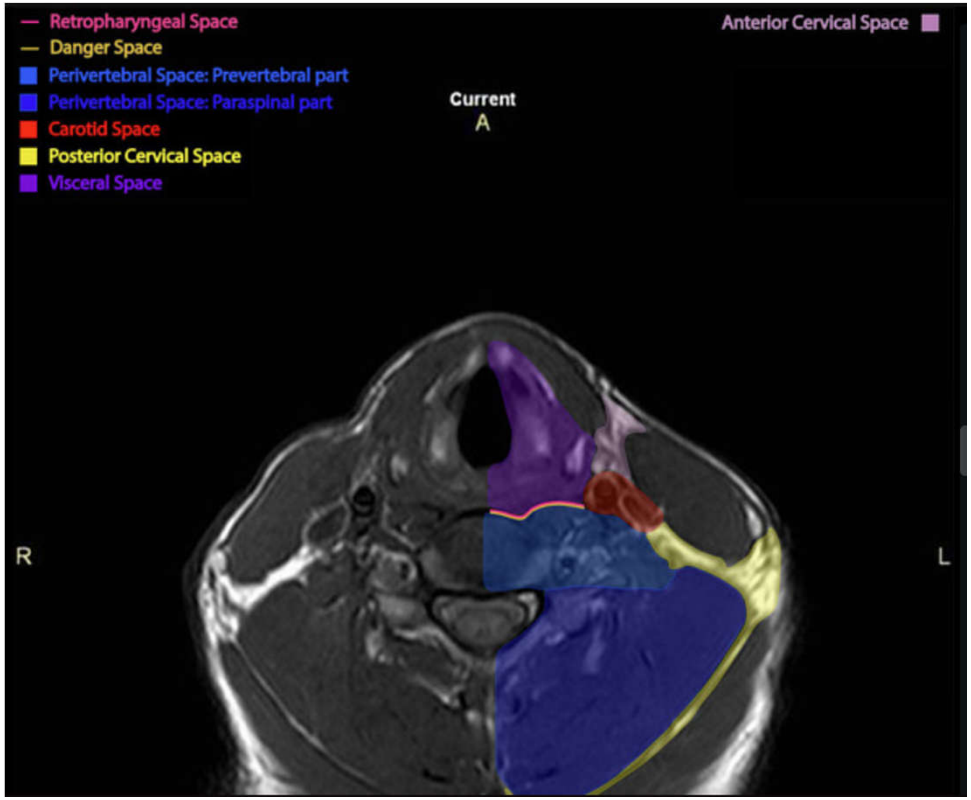

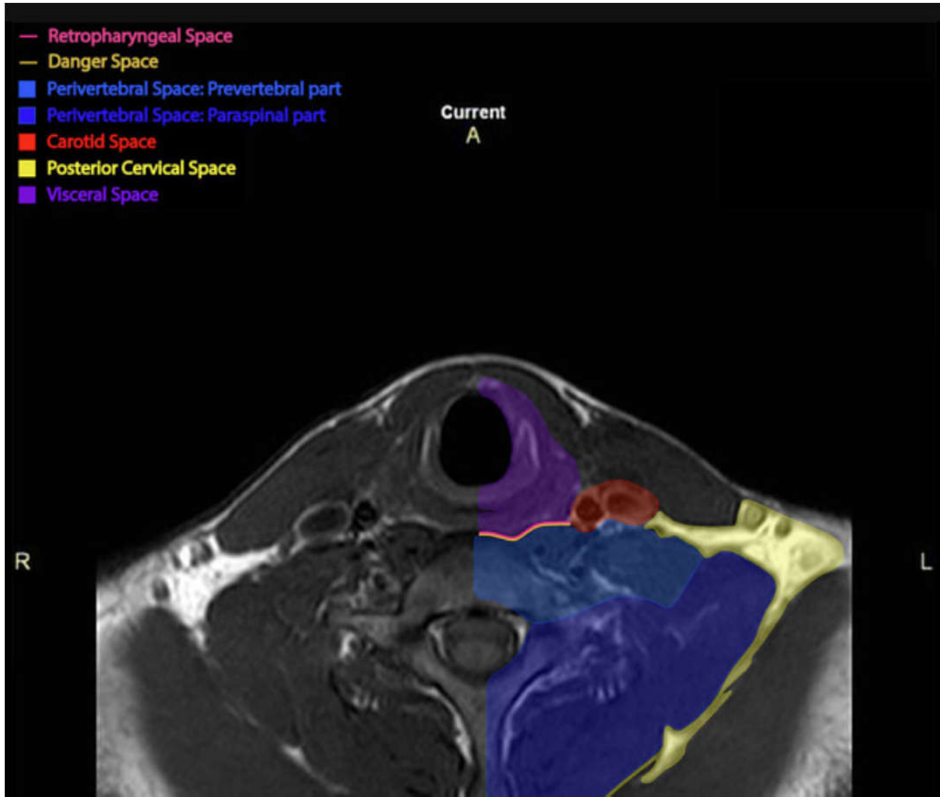

Jeffrey Hocking, University of Toronto - Deep spaces of the head and neck - annotated MRI / https://radiopaedia.org/cases/deep-spaces-of-the-head-and-neck-annotated-mri-1

NECK SPACE INFECTIONS

Neck infections can be broadly divided into superficial and deep infections.

1. **Superficial neck infections** typically involve the skin and subcutaneous tissue, including the superficial fascia.

These are further divided into non-necrotizing and necrotizing infections.

2. **Deep neck infections** involve the deeper neck tissues, which are surrounded by multiple layers of fascia with potential spaces between them.

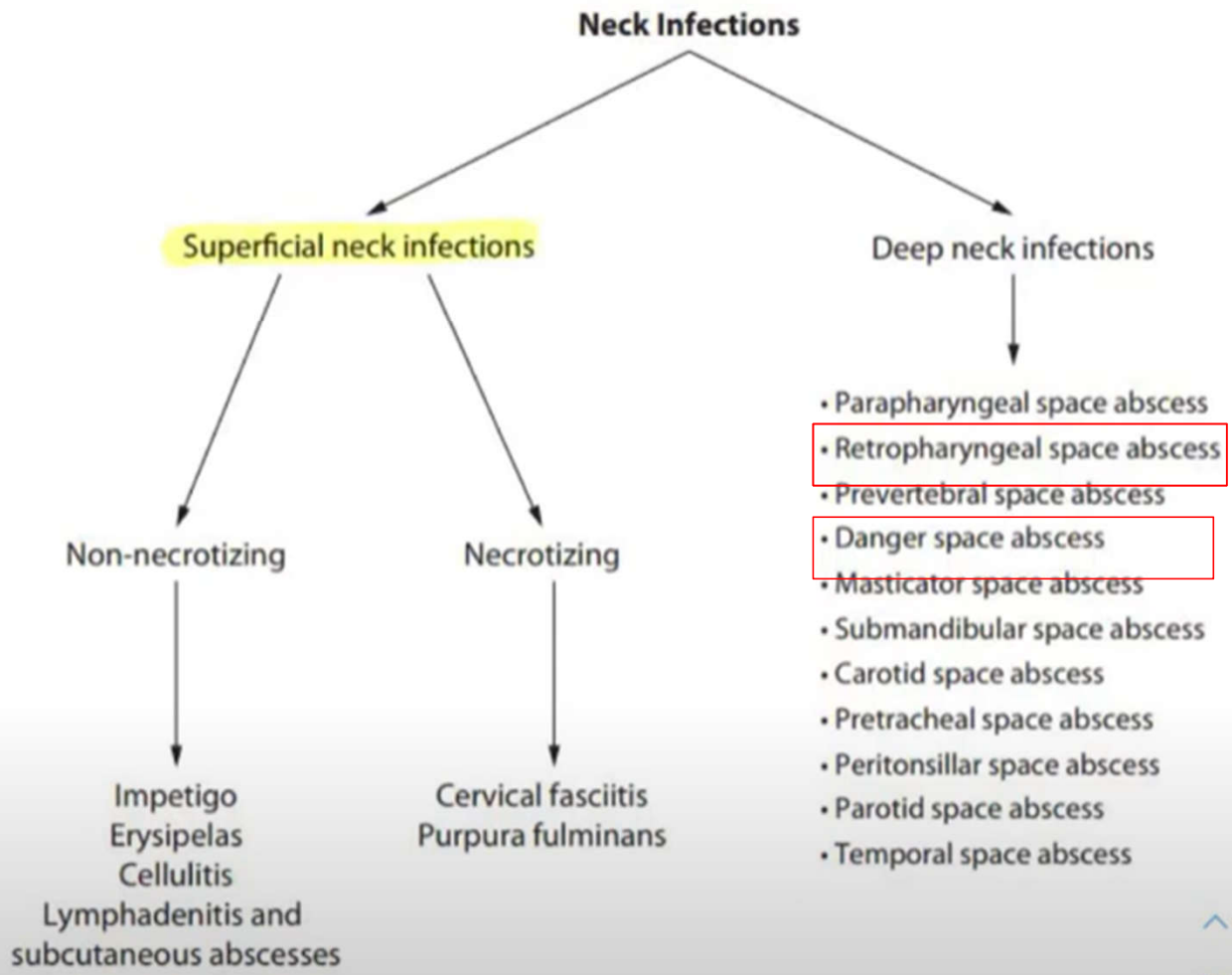

Mausumi Das - Gandhi Medical College, Hyderabad. Deep Cervical Fascia Anatomy - https://www.youtube.com/watch?v=zsguil3GN2o

PATHWAYS OF SPREAD

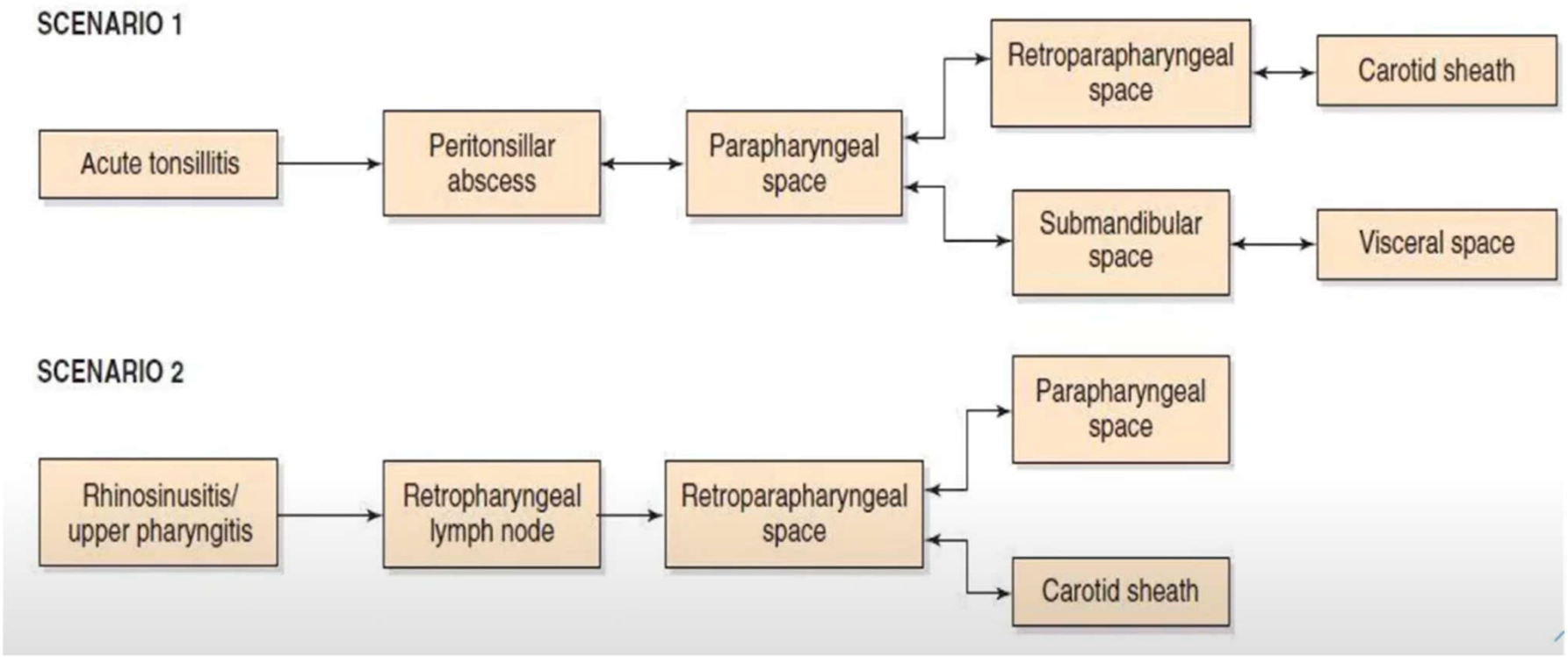

Mausumi Das - Gandhi Medical College, Hyderabad. Deep Cervical Fascia Anatomy - https://www.youtube.com/watch?v=zsguil3GN2o

PATHWAYS OF SPREAD

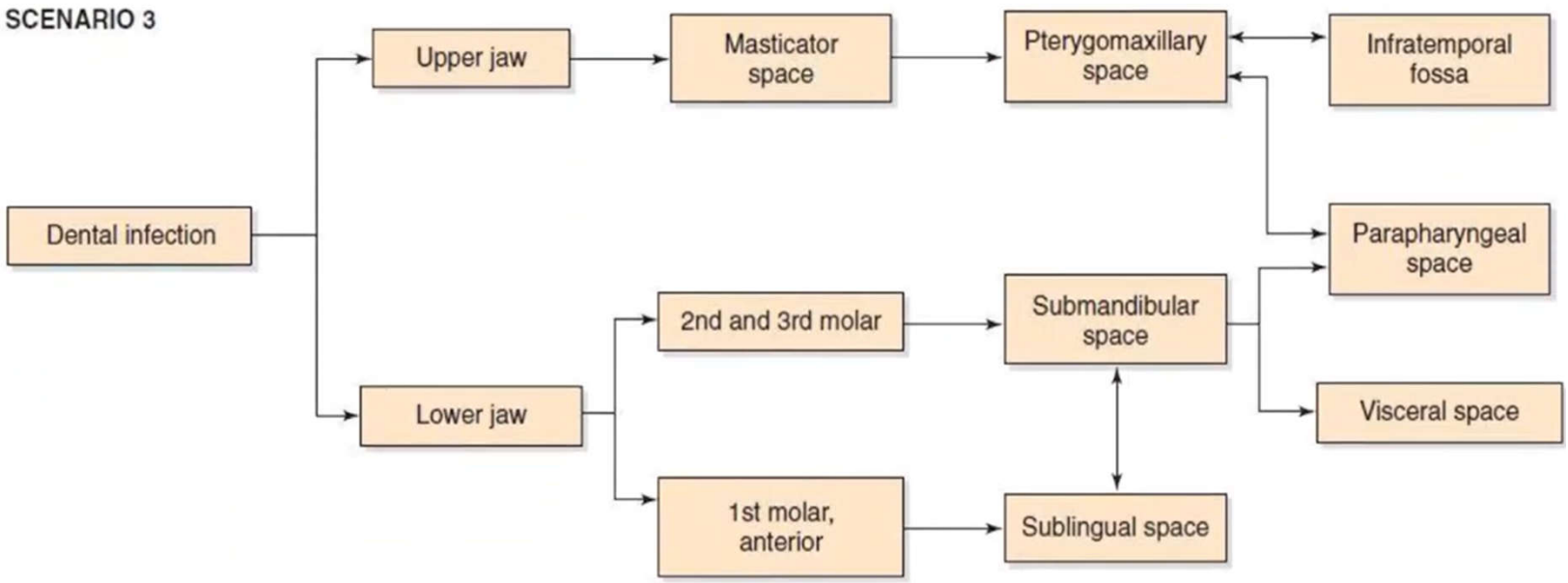

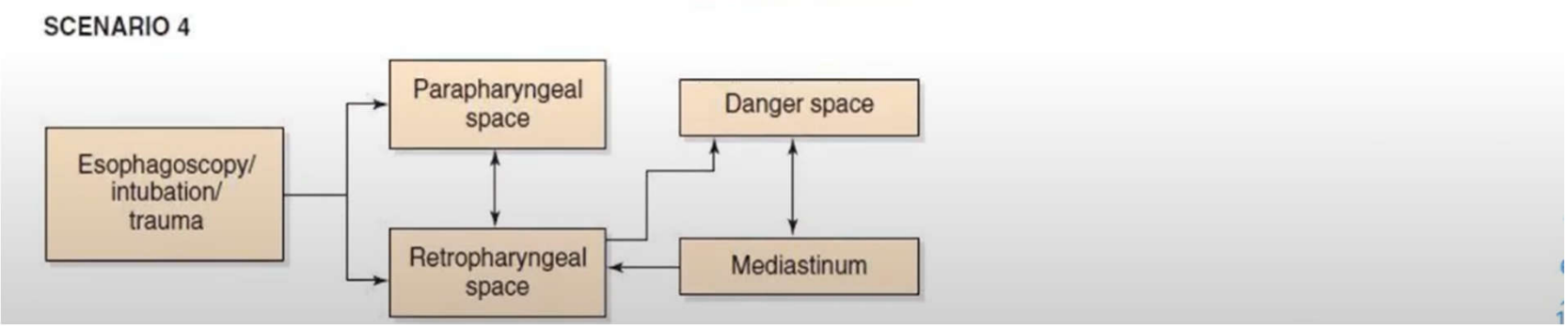

Mausumi Das - Gandhi Medical College, Hyderabad. Deep Cervical Fascia Anatomy - https://www.youtube.com/watch?v=zsguil3GN2o

ALONG THE ENTIRE LENGTH OF THE NECK

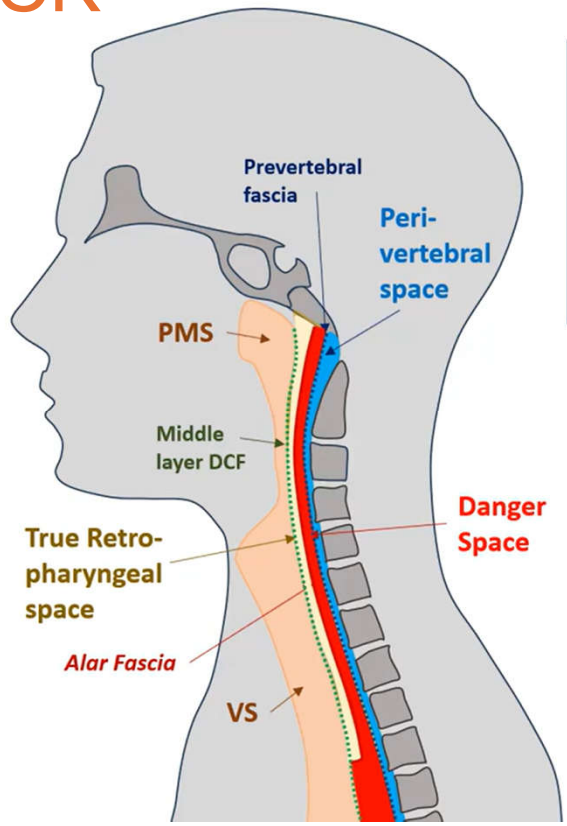

Pharyngeal mucosal space / visceral space

Middle layer DCF

Perivertebral Space

Prevertebral fascia

Retropharyngeal space

Alar fascia

"True retropharyngeal space"

Danger space

Lincoln highway of the body, it forms the pathway for the spread of infection to the posterior mediastinum .

Mausumi Das - Gandhi Medical College, Hyderabad. Deep Cervical Fascia Anatomy - https://www.youtube.com/watch?v=zsguil3GN2o

PATHOPHYSIOLOGY

Infection usually spreads to the deep space areas of the neck via **direct extension**. This includes oropharyngeal infections such as tonsillitis, dental infections or from skin infections. Direct primary extension from the oral cavity is demonstrated in tonsillitis in children and dental infections in adults. Neck **trauma** (both blunt and penetrating) can also introduce infection in the deep space neck regions.

Infection can also be caused by **lymphatic spread** from the oral cavity.

Cellulitis occurs which then develops into a **phlegmon** (acute inflammation of soft tissue) which if left untreated develops into an **abscess**.

Cervical lymphadenitis is the most common cause of deep space neck infections in **children** where infection suppurates in retropharyngeal or parapharyngeal lymph nodes. The most common cause in **adults** is tonsillar or dental pathology.

Sean Dolan. ENT surgery – Deep neck space infection August 15, 2022 https://geekymedics.com/deep-neck-space-infections/

CAUSATIVE ORGANISMS - RISK FACTOR

Deep space neck infections are usually **polymicrobial** with *streptococci, staphylococcus aureus* and anaerobes being the most common causative organisms.

Risk factors for deep neck space infections include:
Male
Recurrent tonsillitis/peri-tonsillar abscesses
Active smoker
Poor oral hygiene/poor dentition
Intravenous drug use
Immunocompromise: long-term steroid use/HIV (increased risk of multiple or more extensive deep space neck infection)
Type 2 diabetes mellitus

Sean Dolan. ENT surgery – Deep neck space infection August 15, 2022 https://geekymedics.com/deep-neck-space-infections/

1- Symtomp

Fever
Throat pain
Dysphagia/odynophagia
Neck swelling
Chest pain

2- History

Smoking
Recurrent throat infections and previous hospitalisations
Immunosuppressant medication (steroid)

3- Laboratory investigations

WBC, CRP, Blood Cultures

4- Imaging :

CT neck + CT chest
Ultrasond

Sean Dolan. ENT surgery – Deep neck space infection August 15, 2022 https://geekymedics.com/deep-neck-space-infections/

COMPLICATIONS

Complications of deep space neck infections include:

Sepsis
Acute airway obstruction: some patients require tracheostomy
Mediastinitis/mediastinal abscess: infection tracts inferiorly from the neck
Lemierre's syndrome: thrombophlebitis of the internal jugular vein
Carotid artery aneurysm

Sean Dolan. ENT surgery – Deep neck space infection August 15, 2022 https://geekymedics.com/deep-neck-space-infections/

MANAGEMENT

Immediate management

Deep space neck infections are **potentially life-threatening** and require immediate assessment due to the risk of **airway compromise**.

Anaesthetic and ENT surgical teams should be informed.

Broad spectrum **intravenous antibiotics** should be administered based on local anti-microbial prescribing guidelines.

CT neck and chest with contrast should be considered

Non-operative management

abscesses **<2.5cm** or non abscess

ultrasound neck with percutaneous drainage

closely monitored and **repeat imaging**

Surgical management

abscess >2.5cm in diameter

Transoral approach / Transcervical approach

mediastinal collection or abscess -> cardiothoracic surgical team

Sean Dolan. ENT surgery – Deep neck space infection August 15, 2022 https://geekymedics.com/deep-neck-space-infections/

Key Points

Deep neck infections affect the neck's cervical spaces and can rapidly progress to life-threatening complications

Knowledge of neck space (Along the entire length of the neck) anatomy is crucial for differential diagnosis of neck pathology. (**Alar Fascia – Danger space**)

Mainstay of imaging is with CT neck (+ chest) with intravenous contrast

Nearly all cases will require surgical drainage, and close observation in the post-operative period

References

1- Sean Dolan. ENT surgery – Deep neck space infection August 15, 2022 https://geekymedics.com/deep-neck-space-infections/
2- Mohamed Almuqamam; Francisco J. Gonzalez; Sanjeev Sharma; Noah P. Kondamudi – Deep neck infections 2024 https://www.ncbi.nlm.nih.gov/books/NBK513262/
3- Mausumi Das - Gandhi Medical College, Hyderabad. Deep Cervical Fascia Anatomy - https://www.youtube.com/watch?v=zsguil3GN2o
4- Jeffrey Hocking, University of Toronto - Deep spaces of the head and neck - annotated MRI / https://radiopaedia.org/cases/deep-spaces-of-the-head-and-neck-annotated-mri-1