

# INTERNET NEWS

BS Nguyễn Văn Công

# RADIO-ELASTOGRAPHY

- Traditionally, **elastography** (the non-invasive measurement of tissue stiffness or elasticity) has been the exclusive domain of ultrasound and MRI. However, recent breakthroughs in medical imaging physics have introduced **X-ray elastography** (specifically *radio-elastography*), successfully extending stiffness mapping into the realm of ionizing radiation imaging.
- This technique bridges a major technological gap, allowing clinicians to extract vital mechanical biomarkers simultaneously during routine X-ray examination

# How X-Ray Elastography Works

- Elastography is based on tracking the speed of physical waves passing through tissue: waves travel faster through stiff, scarred, or cancerous tissue and slower through healthy, soft tissue.
  - While ultrasound and MRI track these waves using sound or magnetic resonance pulses, X-ray elastography captures the precise physical displacement of tissue using high-frame-rate X-ray imaging and contrast agents.
- 1. Leveraging Natural Vibrations:** Instead of using an external mechanical shaker, advanced X-ray elastography utilizes the body's own mechanical forces—namely, the **flexural pulse waves** naturally generated by the heartbeat.
  - 2. Contrast Enhancement:** An X-ray contrast dye is introduced into the target area (e.g., via a catheter during standard angiography).
  - 3. High-Speed Tracking:** High-speed X-ray imaging tracks the physical bending and propagation of these pulse waves through the vessel walls or organ tissue.
  - 4. Computational Modeling:** An algorithm based on the elastic theory of materials analyzes the microscopic displacement from frame to frame, calculating a quantitative stiffness score (such as Young's modulus).

# Primary Clinical Applications

While still a developing technology rolling out of specialized research environments, X-ray elastography has highly specific clinical targets:

## 1. Cardiovascular Health & Coronary Angiography

Arterial stiffness is a critical risk factor for myocardial infarction and cardiovascular disease. During a standard coronary angiography, adding X-ray elastography allows cardiologists to evaluate the actual stiffness score of the coronary arteries alongside traditional visual tracking of arterial blockages.

## 2. Emerging Organ Imaging (Lungs and Brain)

Because standard ultrasound waves cannot effectively penetrate the air-filled spaces of the lung or the dense bone of the skull, ultrasound elastography is heavily limited in these regions. X-ray elastography bypasses these acoustic barriers, offering a pathway to evaluate:

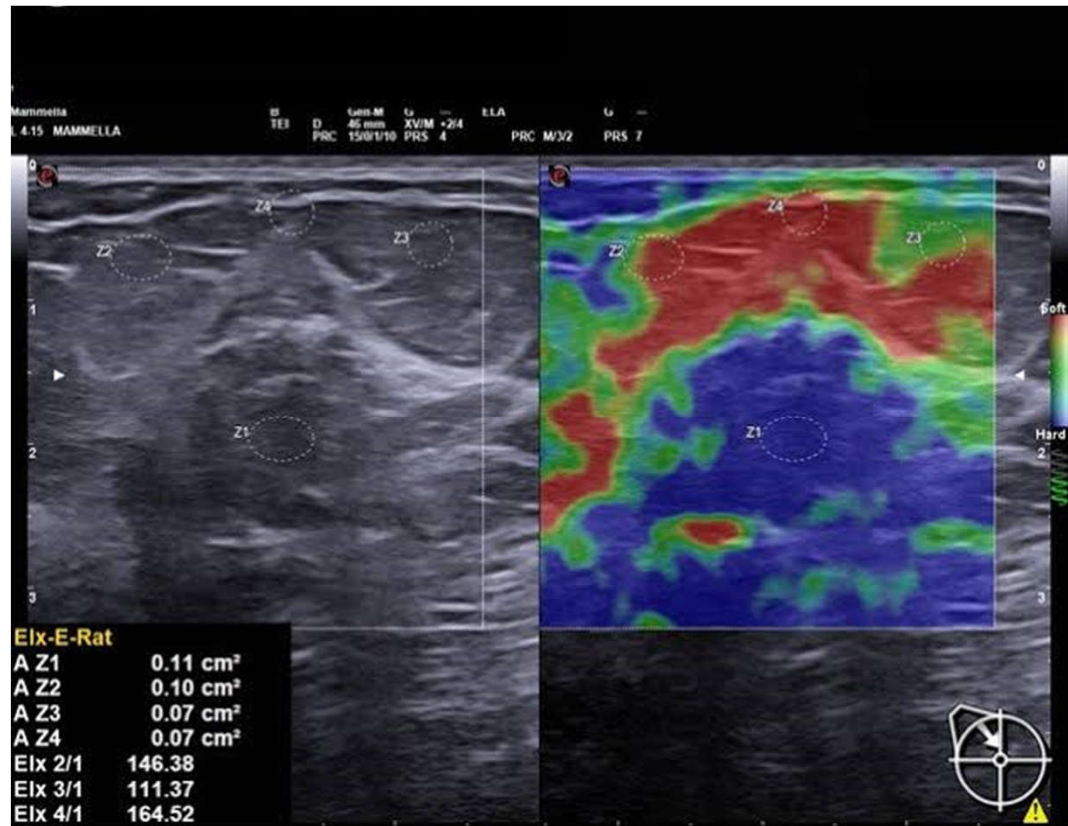
- Pulmonary Fibrosis:** Measuring regional lung stiffness changes during dynamic breathing cycles (e.g., across dual-phase inspiration and expiration imaging).
- Brain Tissue Mechanics:** Assessing structural variations through thin skull windows via advanced high-resolution imaging.

## Comparative Trade-offs

Feature	Ultrasound Elastography (USE) / MRE	X-Ray Elastography
<b>Primary Media</b>	Sound waves / Magnetic fields	Ionizing radiation (X-rays)
<b>Acoustic Barriers</b>	Blocked by air (lungs) or bone (skull)	Penetrates air and bone easily
<b>Workflow Integration</b>	Requires a standalone, dedicated scan	Can be calculated simultaneously during routine diagnostic X-rays or angiography
<b>Source of Wave</b>	External mechanical driver or acoustic push pulse	Natural physiological waves (heartbeats/vessels)

# Đại cương

- Vì X-ray elastography (hay radio-elastography) là một kỹ thuật hình ảnh y học tiên tiến đang trong giai đoạn phát triển chuyên sâu và ứng dụng lâm sàng chọn lọc, hình ảnh kết quả hiển thị của nó thường có dạng **bản đồ màu phân tích độ cứng** (stiffness map/elastogram) được chồng lên hình ảnh cấu trúc giải phẫu gốc.
- Để dễ hình dung về nguyên lý hiển thị bản đồ độ cứng trong chẩn đoán, bạn có thể tham khảo cách biểu diễn màu sắc tiêu chuẩn của kỹ thuật elastography nói chung dưới đây:



- **Cách đọc và phân tích hình ảnh Elastography**
- Khi bác sĩ quan sát một bản đồ radio-elastography (ví dụ: chụp mạch máu số hóa xóa nền kết hợp đo độ cứng thành mạch hoặc chụp X-quang phổi động), hình ảnh sẽ được phân tách thành hai vùng thông tin chính:
- **Thang màu chuẩn hóa (Color Map Bar):**
  - Ở cạnh bên của màn hình luôn có một thanh màu làm chuẩn.
  - Thông thường, các vùng màu **Đỏ/Cam** biểu thị cho mô mềm, có tính đàn hồi cao (Soft tissue).
  - Các vùng màu **Xanh dương/Tím** (hoặc ngược lại tùy cài đặt hệ thống) biểu thị cho mô cứng, xơ hóa hoặc có khối u (Hard tissue).
- **Hình ảnh chồng lớp (Overlay):**
  - Phần mềm xử lý đồ họa sẽ lấy hình ảnh cấu trúc X-quang động (đã được làm rõ bằng thuốc cản quang) làm nền.
  - Sau đó, thuật toán đo tốc độ sóng xung lực (flexural wave) chạy qua mô để tính toán mô-đun đàn hồi (Young's modulus), rồi tô màu trực tiếp lên các vị trí tương ứng.
- Ví dụ, trong chụp X-ray elastography mạch vành (coronary angiogram), nếu một đoạn thành mạch chuyển hẳn sang màu sắc biểu thị độ cứng cao (màu của mô cứng) so với các đoạn mạch mềm mại xung quanh, đó là dấu hiệu cảnh báo mảng xơ vữa nguy hiểm hoặc thành mạch đã bị xơ cứng nặng, giúp bác sĩ tiên lượng chính xác nguy cơ nhồi máu cơ tim.

## RADIO-ELASTOGRAPHY IN PULMONARY FIBROSIS

Ý tưởng dùng tia X (X-ray) để đo độ đàn hồi/độ xơ cứng của phổi là một hướng tiếp cận cực kỳ thông minh trong nghiên cứu chẩn đoán hình ảnh hiện đại.

Bản chất của phổi là một "quả bong bóng" liên tục co giãn. Khi phổi bị xơ hóa (như trong bệnh phổi kẽ - ILD, xơ phổi vô căn - IPF), các mô kẽ bị sẹo hóa, dày lên và mất đi tính đàn hồi tự nhiên.

Thay vì dùng sóng âm như siêu âm, X-quang đàn hồi kỹ thuật số (Digital Radiographic Elastography) hoặc các biến thể dựa trên CT/X-quang động sẽ đo độ xơ cứng của phổi thông qua 3 cơ chế cốt lõi sau:

### 1. Nguyên lý dịch chuyển thể tích (Dual-Phase Volume Shift)

Phương pháp này dựa trên việc so sánh hai bức ảnh X-quang kỹ thuật số chất lượng cao được chụp ở hai thời điểm đối lập: Hít vào hết sức (Full Inspiration) và Thở ra hết sức (Full Expiration).

Ở phổi khỏe mạnh: Khi hít vào/thở ra, các mạch máu, phế quản và nhu mô phổi di chuyển một khoảng cách rất lớn. Thuật toán máy tính sẽ theo dõi hàng ngàn "điểm ảnh mốc" (pixel landmarks) trên cấu trúc phổi.

Ở phổi bị xơ cứng: Các vùng mô bị xơ hóa sẽ dịch chuyển rất ít hoặc gần như "bất động" giữa hai thì hô hấp do cấu trúc vách phế nang đã bị xơ cứng bao bọc.

Bằng cách tính toán ma trận dịch chuyển (displacement vector field), máy tính sẽ lập ra một bản đồ phân bố độ giãn nở. Nơi nào độ dịch chuyển tiệm cận bằng 0, nơi đó được định vị là vùng xơ hóa sâu.

## 2. Kỹ thuật X-quang tương phản pha hoặc Thuật toán dòng quang học (Optical Flow)

Khi chụp X-quang động (Fluoroscopy hoặc quay video bằng tia X liều thấp), phổi chuyển động liên tục. Các nhà khoa học áp dụng một thuật toán thị giác máy tính gọi là Optical Flow (Dòng quang học) để phân tích sự thay đổi đậm độ và hình dạng của nhu mô phổi theo thời gian thực.

Thuật toán sẽ chia lá phổi trên ảnh X-quang thành một lưới các ô nhỏ (Grid).

Khi lồng ngực co bóp, nó tính toán áp lực tác động lên từng ô. Nếu một ô mô phổi cần một lực co bóp lồng ngực rất lớn từ cơ hoành nhưng cấu trúc bên trong ô đó thay đổi hình dạng rất ít, máy tính sẽ hiểu là "Độ cứng cục bộ" (Local Stiffness) tại vùng đó đang rất cao.

## 3. Lập bản đồ thông khí/tỷ trọng (X-ray Ventilation/Density Mapping)

Độ đàn hồi của phổi liên quan trực tiếp đến khả năng chứa và đẩy không khí ra ngoài. Tia X đi qua không khí sẽ cho màu đen (thấu quang), đi qua mô đặc/xơ sẽ cho màu trắng (mờ).

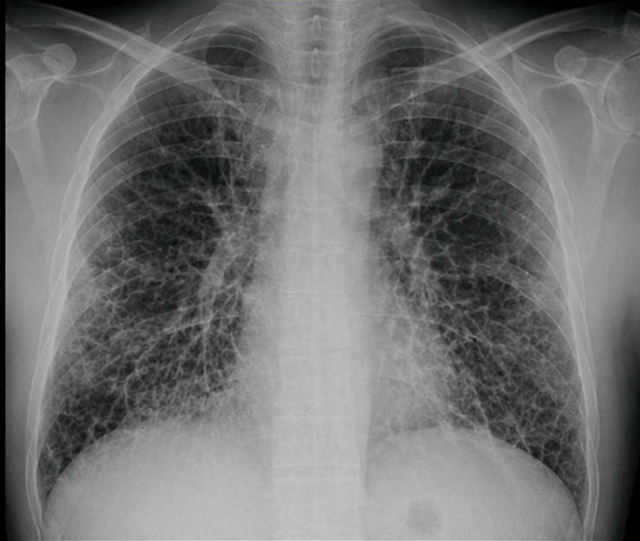Khi hít vào, phổi khỏe mạnh nạp đầy khí và trở nên tối hơn (đậm độ giảm) một cách đồng đều.

Vùng phổi bị xơ cứng không thể giãn ra để đón không khí, nên đậm độ của vùng này hầu như không đổi (vẫn giữ màu xám trắng) ở cả hai thì hít - thở.

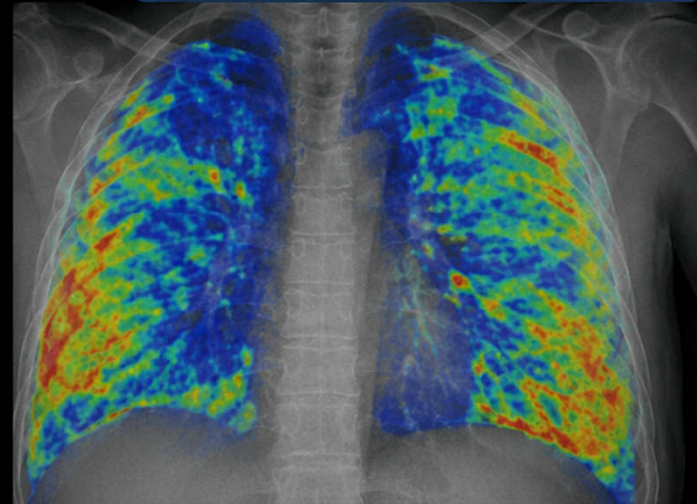
Máy tính thực hiện phép trừ ảnh (Image Subtraction) giữa 2 thì để tạo ra một bản đồ màu. Màu sắc thay đổi biểu thị mức độ đàn hồi và thông khí của nhu mô phổi.

# X RAY ELASTOGRAPHY – BỆNH XƠ PHỔI

X QUANG NGỰC



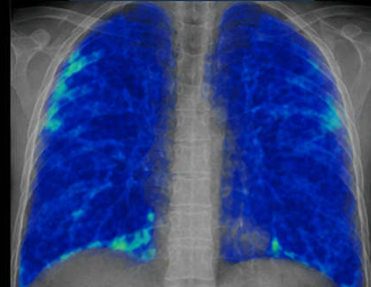
X RAY ELASTOGRAPHY (BẢN ĐỒ ĐỘ CỨNG)



## Ý NGHĨA

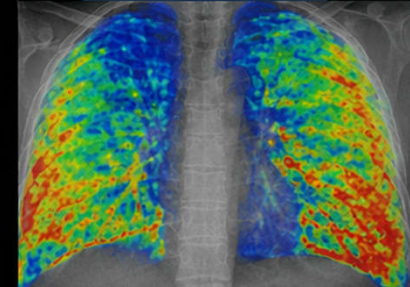
- Vùng màu đỏ, vàng: mô phổi tăng độ cứng (xơ hóa)
- Vùng màu xanh, tím: mô phổi mềm hơn (bình thường)

PHỔI BÌNH THƯỜNG



Độ cứng thấp (màu xanh)

XƠ PHỔI



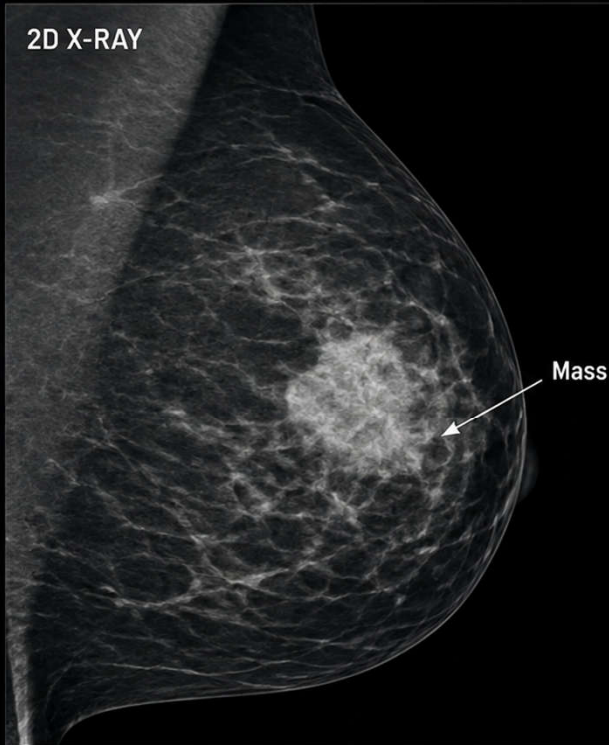
Độ cứng tăng (nhiều màu vàng, đỏ)

# Tình trạng thực tế tại lâm sàng

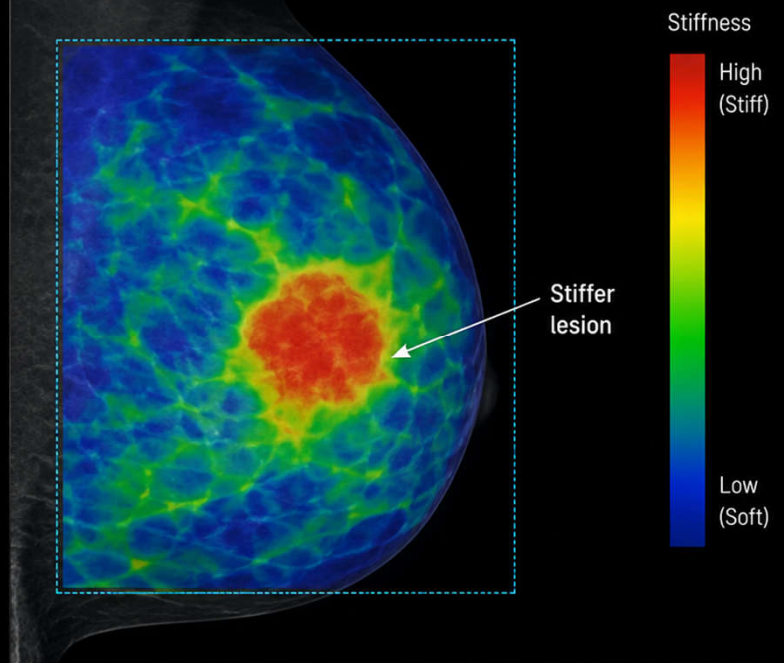
- Mặc dù nghe rất hứa hẹn, bạn cần lưu ý rằng việc đo đàn hồi phổi bằng X-quang khó hơn rất nhiều so với đo ở gan vì phổi chứa quá nhiều không khí (làm tán xạ các tín hiệu thông thường).
- Hiện nay, để đánh giá độ xơ cứng của phổi trên lâm sàng, các bác sĩ vẫn đang ưu tiên dùng:
  - **Đo chức năng hô hấp (PFTs):** Để biết toàn bộ phổi bị giảm độ giãn nở (compliance) bao nhiêu.
  - **Chụp CT độ phân giải cao (HRCT):** Tiêu chuẩn vàng để nhìn thấy trực tiếp các dải xơ, hình ảnh tổ ong.
  - **Siêu âm đàn hồi sóng biến dạng bề mặt (Lung Ultrasound SWE):** Kỹ thuật siêu âm mới áp dụng đầu dò lên kẽ sườn để đo độ cứng của vùng rìa phổi.
- Các phần mềm phân tích đàn hồi qua X-quang hai thì (Dual-phase X-ray) hiện tại chủ yếu đóng vai trò là **công cụ hỗ trợ AI (CAD - Computer-Aided Diagnosis)** giúp các bác sĩ lượng hóa (ra con số cụ thể) mức độ tổn thương của phổi kẽ, thay vì chỉ nhìn bằng mắt thường trên ảnh X-quang truyền thống.

# X-RAY ELASTOGRAPHY

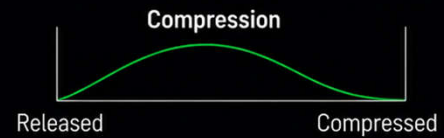
2D X-RAY



X-RAY ELASTOGRAPHY (Color-coded stiffness map)



- Based on tissue displacement under compression
- Red/Yellow = Stiffer tissue
- Blue = Softer tissue



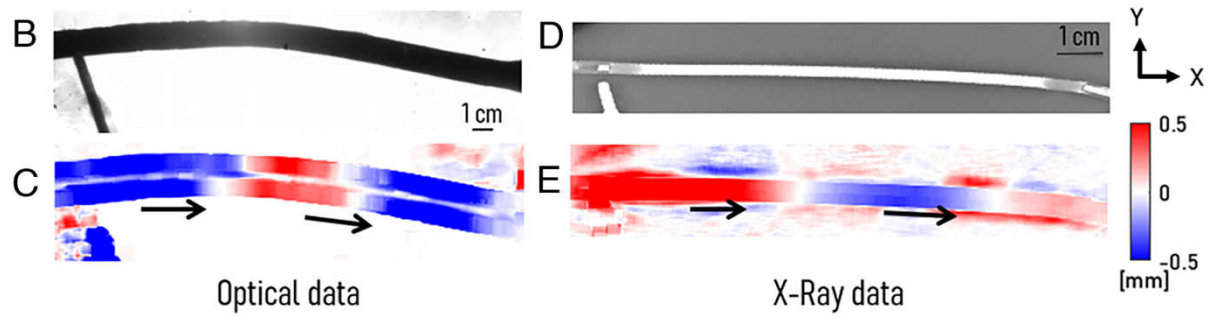
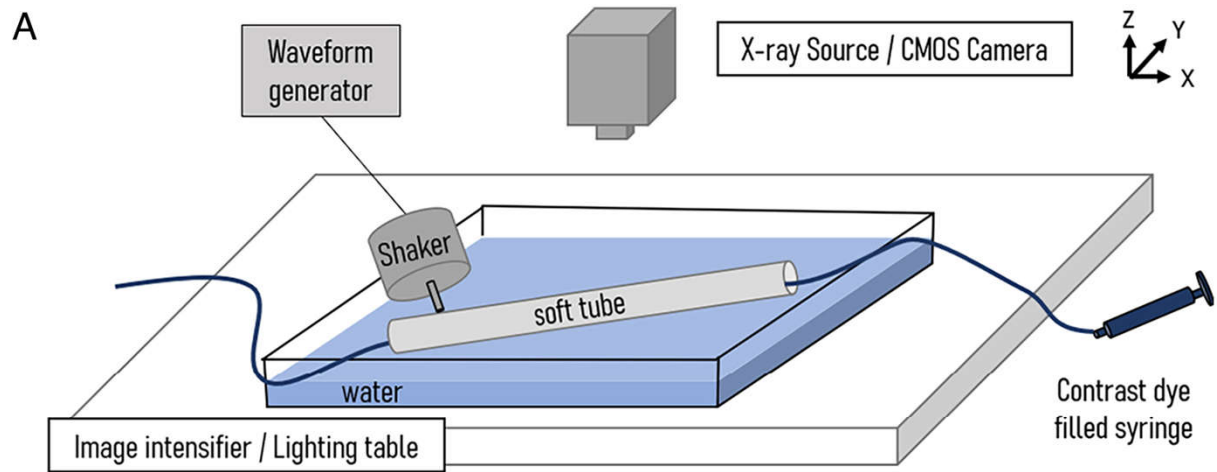
- **X-ray elastography mạch vành** (hay còn gọi là **Radio-elastography mạch vành**) là một bước tiến công nghệ đột phá và rất mới trong lĩnh vực chẩn đoán hình ảnh tim mạch.
- Thông thường, siêu âm đàn hồi (Ultrasound Elastography) hoặc cộng hưởng từ đàn hồi (MR Elastography) được dùng phổ biến để đo độ cứng của các mô tĩnh như gan hay tuyến vú. Tuy nhiên, việc đo độ cứng/độ đàn hồi của **động mạch vành** bằng X-quang lại là một thách thức cực kỳ lớn vì mạch vành vừa nhỏ, sâu, vừa di động liên tục theo nhịp đập của tim.
- Dưới đây là chi tiết về nguyên lý, giải pháp kỹ thuật và ý nghĩa lâm sàng của công nghệ này:
- **1. Nguyên lý và Giải pháp Kỹ thuật đột phá**
- Phương pháp này (vừa được các nhóm nghiên cứu, điển hình là tại Lyon - Pháp, công bố các bằng chứng khái niệm vững chắc) giải quyết rào cản kỹ thuật của tia X bằng một khám phá vật lý thú vị:
- **Hạn chế của X-quang thông thường:** Đo độ đàn hồi động (dynamic elastography) tiêu chuẩn thường đòi hỏi tốc độ lấy mẫu (khung hình/giây) rất cao để bắt được các sóng biến dạng (shear waves) di chuyển nhanh. Máy chụp mạch vành X-quang (X-ray angiography) thông thường có tốc độ quét quá chậm để làm điều này.
- **Giải pháp từ "Sóng uốn" (Flexural Pulse Waves):** Các nhà khoa học phát hiện ra bên trong mạch vành tồn tại một loại sóng mạch thứ hai gọi là **sóng uốn** (flexural wave). Sóng này lan truyền dọc theo thành mạch với tốc độ chậm hơn rất nhiều so với sóng mạch thông thường.
- **Cách thức vận hành:** Khi bệnh nhân được chụp mạch vành có bơm thuốc cản quang (coronary angiogram), thuật toán chuyên dụng sẽ phân tích sự dịch chuyển và hình dạng của thành mạch dưới tác động của sóng uốn này dựa trên hình ảnh X-quang phẳng 2D. Từ đó, phần mềm tính toán ra hệ số Young (Young's modulus) — đại diện cho độ cứng của thành mạch vành (ví dụ ở người bệnh, chỉ số này dao động trong khoảng vài chục kPa tùy mức độ xơ vữa).

- **2. Ý nghĩa lâm sàng trong bệnh lý mạch vành**

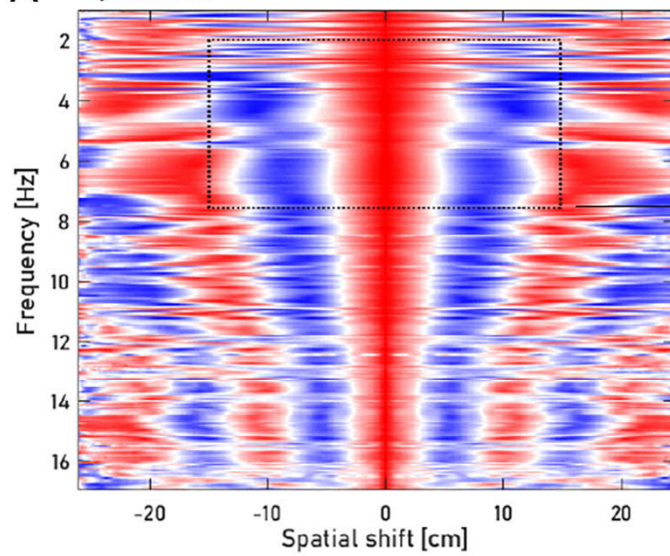
- Hiện nay, chụp mạch vành chuẩn vàng (X-ray Coronary Angiography) chỉ cung cấp thông tin về **hình thái học** (lòng mạch bị hẹp bao nhiêu %, vị trí tắc nghẽn ở đâu) chứ không đo được đặc tính cơ học của thành mạch. X-ray elastography ra đời mang lại các giá trị:
- **Đánh giá độ cứng thành mạch:** Thành mạch càng cứng chứng tỏ tình trạng xơ vữa động mạch càng nghiêm trọng, giúp tiên lượng nguy cơ biến cố tim mạch sớm ngay cả khi lòng mạch chưa bị hẹp nặng.
- **Nhận diện mảng xơ vữa dễ bong (Vulnerable Plaque):** Việc xác định được độ đàn hồi/độ cứng của từng phần đoạn mạch máu giúp bác sĩ nhận biết mảng xơ vữa nào có nguy cơ bị nứt vỡ (gây huyết khối cấp tính dẫn đến nhồi máu cơ tim).
- **Tích hợp trực tiếp, không xâm lấn thêm:** Kỹ thuật này sử dụng chính dữ liệu hình ảnh từ phòng bồi cảnh chụp mạch vành hiện tại (Cath-lab), chỉ cần tích hợp thêm thuật toán xử lý phần mềm, không yêu cầu bệnh nhân phải chịu thêm liều tia X hay thủ thuật xâm lấn nào khác.

- **3. Tình trạng phát triển hiện tại**

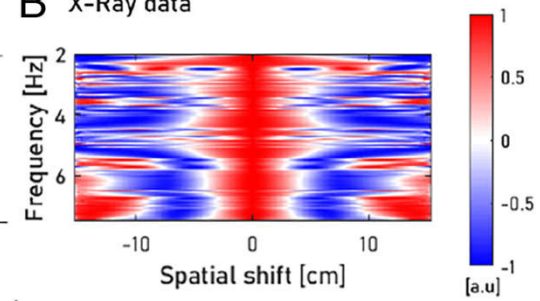
- **Giai đoạn:** Hiện tại công nghệ này đang nằm ở giai đoạn **Proof of Concept (Bằng chứng khái niệm)** và thử nghiệm lâm sàng quy mô nhỏ trên bệnh nhân.
- **Định hướng tương lai:** Các nhà nghiên cứu kỳ vọng trong tương lai, thuật toán này sẽ được tích hợp trực tiếp vào hệ thống máy chụp X-quang tầng sáng truyền hình (C-arm) của các hãng lớn. Khi bác sĩ tiến hành can thiệp/chụp mạch vành cho bệnh nhân, máy sẽ đồng thời trả về một "bản đồ độ cứng" (elastogram) của hệ mạch vành theo thời gian thực.
- Công nghệ này hứa hẹn sẽ là một trợ thủ đắc lực bên cạnh các phương pháp siêu âm trong lòng mạch (IVUS) hay cắt lớp quang học (OCT) vốn có chi phí rất cao và đòi hỏi luôn dây dẫn chuyên dụng vào sâu trong lòng mạch.



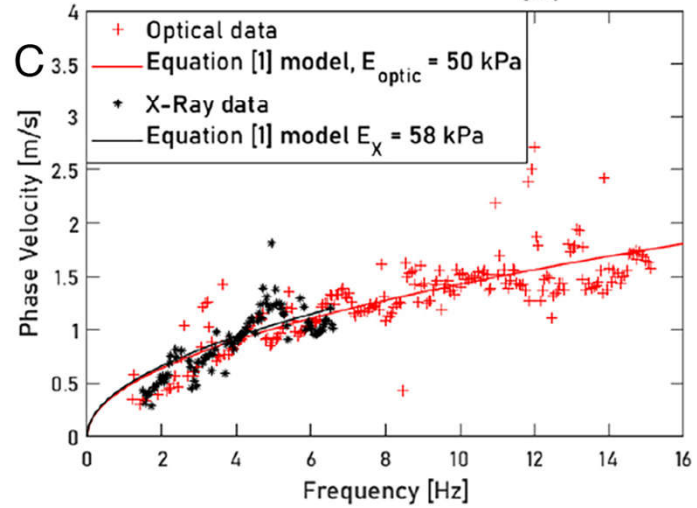
**A** Optical data



**B** X-Ray data

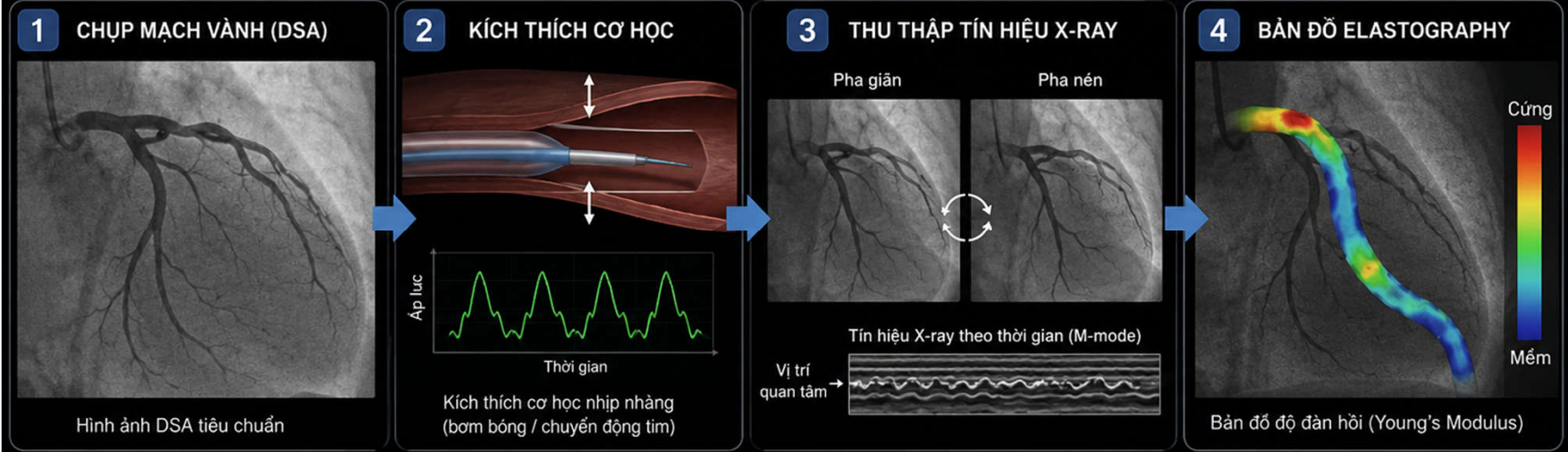


**C**



# X-RAY ELASTOGRAPHY MẠCH VÀNH

Đánh giá độ đàn hồi của thành mạch vành để xác định tổn thương dễ gây biến cố



## NGUYÊN LÝ

X-ray elastography đo sự biến dạng mô (strain) của thành mạch vành khi chịu kích thích cơ học và tính toán mô đun đàn hồi (Young's Modulus).

### CÔNG THỨC

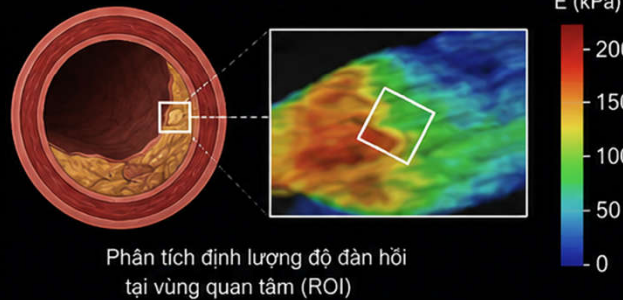
$$E = \sigma / \epsilon$$

E: mô đun đàn hồi (độ cứng)

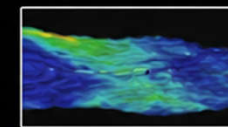
$\sigma$ : ứng suất

$\epsilon$ : biến dạng (strain)

## PHÂN TÍCH ĐỘ ĐÀN HỒI

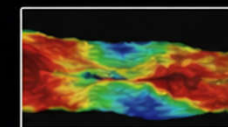


## Ý NGHĨA LÂM SÀNG



### Màng xơ cứng ổn định

Độ đàn hồi cao (cứng)  
Ít nguy cơ biến cố



### Màng dễ vỡ

Độ đàn hồi thấp (mềm)  
Nguy cơ biến cố cao

- X-ray elastography cung cấp thông tin cơ học bổ sung ngoài hình ảnh lòng mạch.
- Hỗ trợ phát hiện mảng xơ vữa dễ vỡ, tối ưu hóa chiến lược can thiệp và điều trị.

DSA: Digital Subtraction Angiography

ROI: Region of Interest

# "X-quang đàn hồi" (Radio-elastography)

- Ý tưởng cốt lõi của kỹ thuật này là sử dụng chùm tia X (thông qua chụp X-quang mạch máu hoặc cắt vi tính CT) kết hợp với các thuật toán xử lý hình ảnh tiên tiến để đo sự biến dạng hoặc sóng uôn của các cấu trúc bên trong cơ thể (như mạch máu, nhu mô phổi) khi có xung lực tác động.
- **Ứng dụng tiềm năng:** Gần đây, các nhà nghiên cứu (chẳng hạn tại Viện Inserm - Pháp) đã thử nghiệm áp dụng thuật toán đàn hồi vào kỹ thuật **chụp mạch vành (coronary angiography)** để đánh giá độ cứng của thành mạch máu. Kỹ thuật này cũng được kỳ vọng mở rộng sang đo độ đàn hồi của nhu mô phổi hoặc não.
- **Trạng thái hiện tại:** Mặc dù đã có những thành công bước đầu trên mô hình giả lập và một nhóm nhỏ bệnh nhân thử nghiệm, công nghệ này vẫn **cần thêm các nghiên cứu lâm sàng quy mô lớn** để chứng minh độ chính xác, an toàn bức xạ và tính khả thi trước khi được phê duyệt thành một danh mục khám chữa bệnh chính thức.
- Thuật ngữ **"X-quang đàn hồi" (Radio-elastography)** về mặt bản chất kỹ thuật sử dụng tia X để đo độ cứng/độ đàn hồi của mô hiện tại **vẫn đang ở giai đoạn nghiên cứu phát triển, thử nghiệm lâm sàng (Proof of concept) và chưa được ứng dụng rộng rãi trong y tế đại trà.**