



TÁN SỎI NỘI SOI LASER MÁY MỀM

BS. LÊ TUẤN KHUÊ

BS.TS.PGS. NGUYỄN TUẤN VINH



Case report 1: bn nữ SN: 1965 ID:7102728

► Tóm tắt:

- Bệnh nhân: k cổ tử cung, sỏi thận trái và niệu quản trái(2022): nội soi niệu quản trái ngược dòng tán sỏi thất bại, tán sỏi thận trái qua da thất bại. Đặt JJ niệu quản trái thất bại_ mở thận trái ra da.
- Khám Medic: đặt sonde JJ niệu quản trái khó khăn, rút sonde mono J bề thận trái (2023)- nong dần sonde JJ lớn dần, 2 sonde JJ 1 bên – tán sỏi nội soi niệu quản máy cứng thất bại.
- Vấn đề: thất bại khi tán sỏi nội soi máy cứng: xơ gập góc niệu quản chậu trái mặc dù đã đặt sonde niệu quản lên tới 12fr. Khi kích thước máy soi 9.5fr.



Chẩn đoán: sỏi niệu quản trái và sỏi
thận trái/ xơ hẹp niệu quản trái/ k CTC

Stent niệu quản trái nông rộng dần



CÔNG TY TNHH Y TẾ HÒA HẢO - PHÒNG KHÁM ĐA KHOA
(Tên cũ: TRUNG TÂM CHẨN ĐOÁN Y KHOA - MEDIC)
254 Hòa Hảo, P.4, Q.10, TP. Hồ Chí Minh
ĐT: 028.39279284 - 028.39272136, Mail: hoha254@medic.com.vn

Đăng ký khám trực tuyến :
http://medic.hh.athanh.vn
Hoặc app: Medic Hoa Hao

QRCode kết quả

QR code kết quả chẩn bệnh in của quý khách. Medic không chịu trách nhiệm nếu quý khách cung cấp QR code cho người khác.

PHIẾU THỦ THUẬT/PHẪU THUẬT

7102728

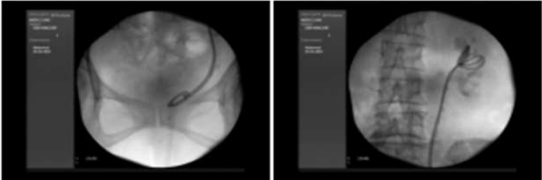
1. BỆNH NHÂN
Mã BN : **7102728** 58 tuổi - F Nam Nữ
Địa chỉ :
Nghề nghiệp :
BS chỉ định : PGS. TS. BS. NGUYỄN TUẤN VINH BV chỉ định : MEDIC

2. CHẨN ĐOÁN : THAY 2 SONDE JJ NIỆU QUẢN TRÁI

3. THỦ THUẬT : THAY JJ NIỆU QUẢN (T) 3 THÁNG

4. TƯƠNG TRÌNH THỦ THUẬT :
Vừa đặt máy vùi sỏi, nước tiểu ra trong. Trương lực bàng quang bình thường. Dung tích bàng quang 300 ml. Cổ bàng quang bình thường.
Niêm mạc bàng quang trơn láng, lòng bàng quang không sỏi, không bướu. Hai miệng niệu quản vị trí 4 giờ, 7 giờ, hình khe, phun nước tiểu trong.
Tiến hành luồn thông cùng guide wire lên miệng niệu quản TRÁI

Tiến hành thay lại bằng thông JJ mới ALWIN 6Fr, 26 cm. Kiểm tra thông đúng vị trí.



5. DẪN ĐÓ :
THAY SONDE SAU 3 THÁNG

Tp. Hồ Chí Minh, ngày 28/04/2023
BS THỰC HIỆN

PGS. TS. Bs. Nguyễn Tuấn Vinh

CÔNG TY TNHH Y TẾ HÒA HẢO - PHÒNG KHÁM ĐA KHOA
(Tên cũ: TRUNG TÂM CHẨN ĐOÁN Y KHOA - MEDIC)
254 Hòa Hảo, P.4, Q.10, TP. Hồ Chí Minh
ĐT: 028.39279284 - 028.39272136, Mail: hoha254@medic.com.vn

QRCode kết quả

QR code kết quả chẩn bệnh in của quý khách. Medic không chịu trách nhiệm nếu quý khách cung cấp QR code cho người khác.

PHIẾU THỦ THUẬT/PHẪU THUẬT

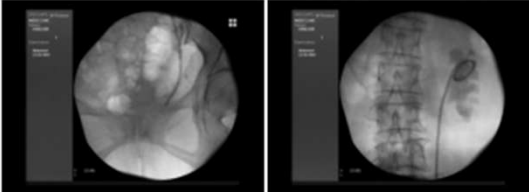
7102728

1. BỆNH NHÂN
Mã BN : **7102728** 59 tuổi - Đ Nam Nữ
Địa chỉ :
Nghề nghiệp :
BS chỉ định : PGS. TS. BS. NGUYỄN TUẤN VINH BV chỉ định : MEDIC

2. CHẨN ĐOÁN : HẸP NIỆU QUẢN TRÁI

3. THỦ THUẬT : THAY THÔNG MỎ THẬN RA DA (T)

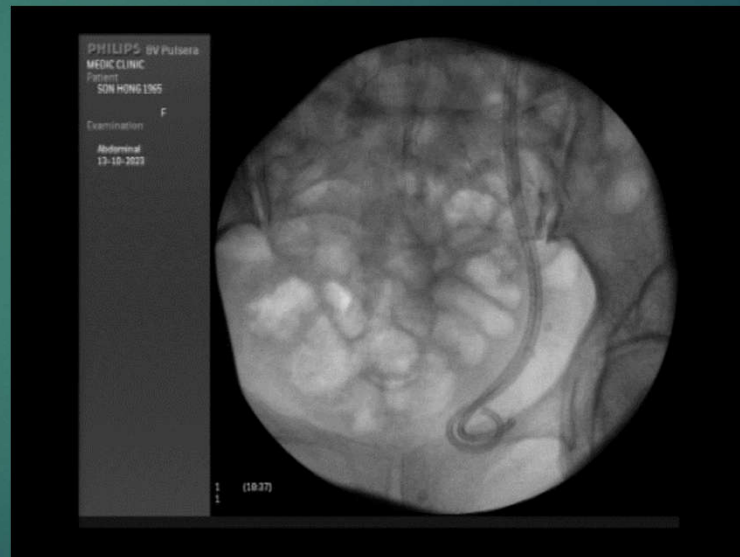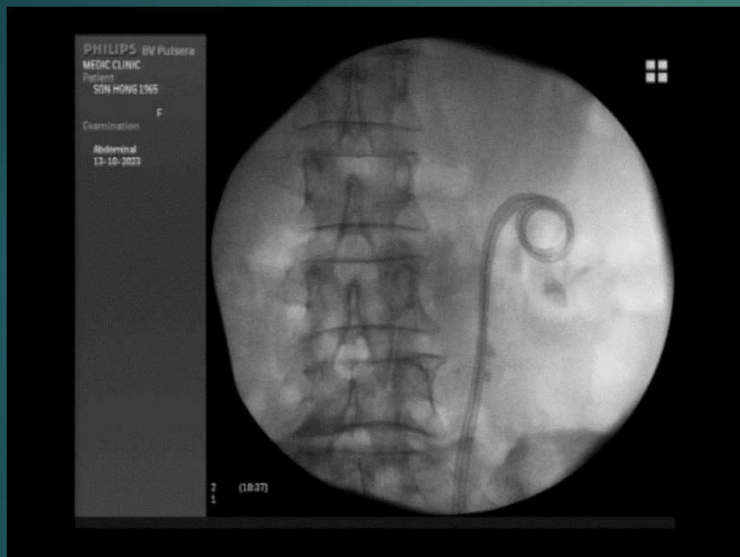4. TƯƠNG TRÌNH THỦ THUẬT :
Bệnh nhân nằm NGỦ TIẾN HÀNH SOI BÀNG QUANG THẤY CÓ 2 ĐÁU SONDE JJ LỎ RA MIỆNG NIỆU QUẢN TRÁI DỪNG KIM GẤP RA NGOÀI. TIẾN HÀNH THAY SONDE MONO J 9FR CẮT ĐOẠN BÀNG QUANG, KIỂM TRA THẤY ĐÁU SONDE JJ NẪM DỪNG TRONG BỂ THẬN.



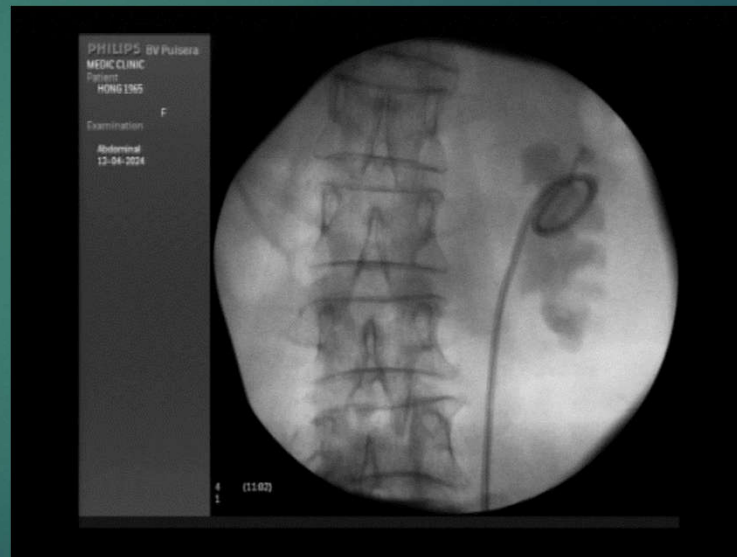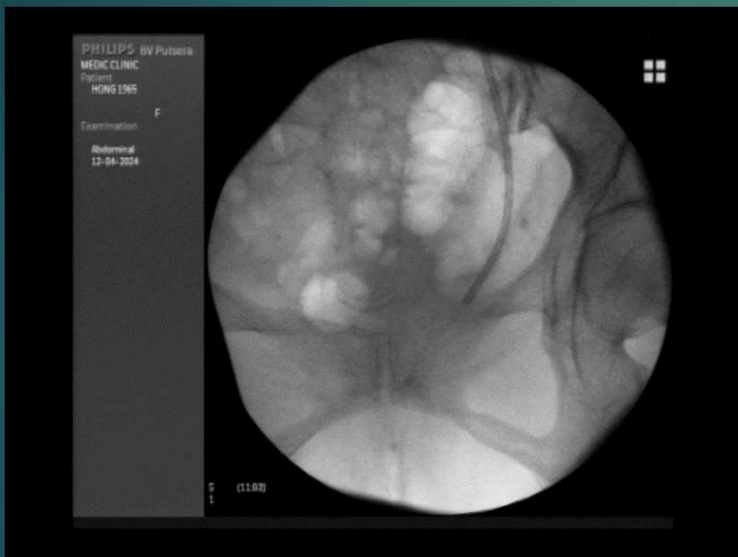5. DẪN ĐÓ :
THAY SONDE SAU 2 THÁNG

Tp. Hồ Chí Minh, ngày 12/04/2024
BS THỰC HIỆN

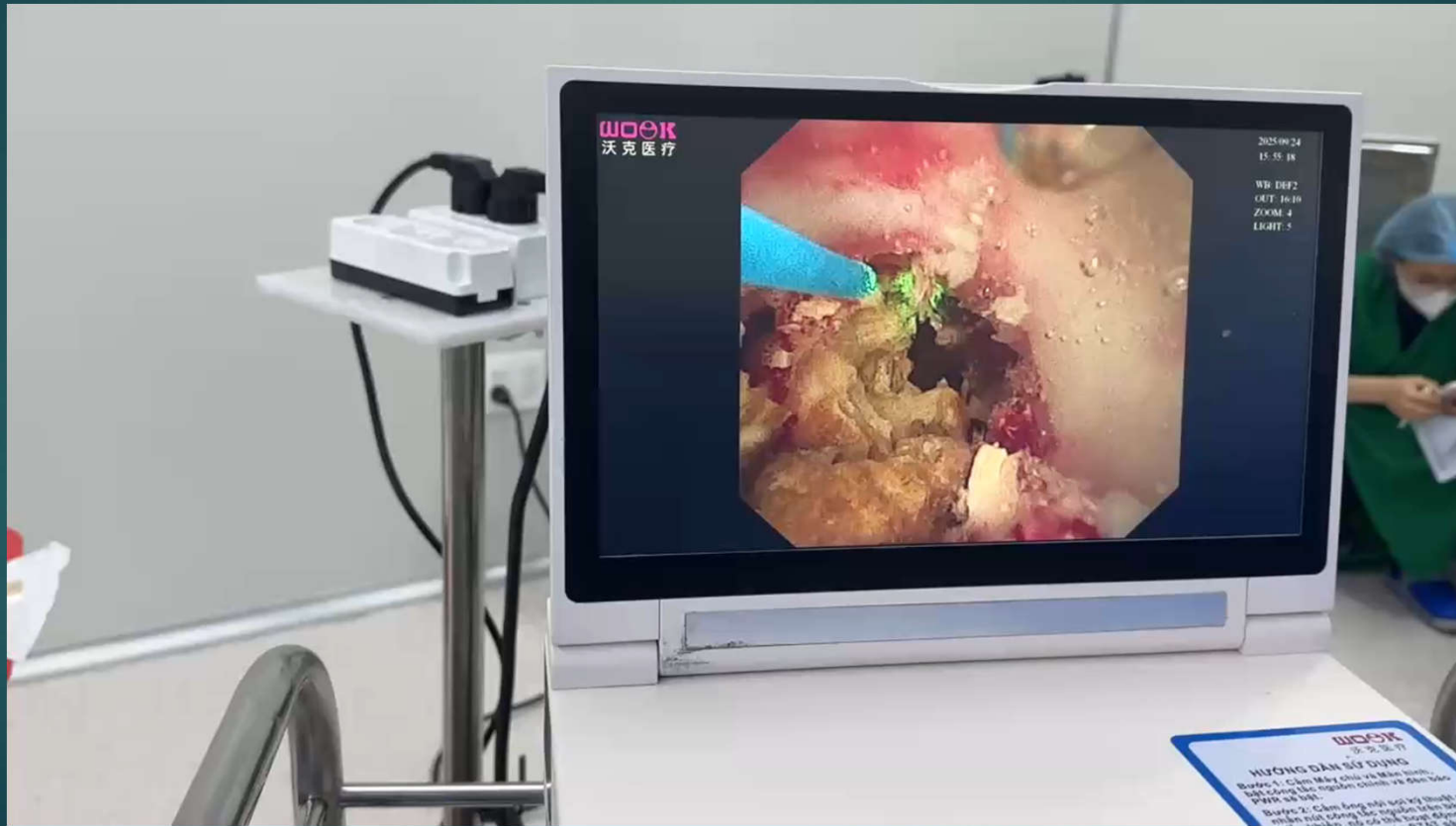
2 JJ niệu quản trái



Mono J niệu quản trái



Tán sỏi nội soi máy mềm



WOK
沃克医疗

HƯỚNG DẪN SỬ DỤNG
3-2-20-11

Bước 1: Cắm Máy vào bên ngoài.
Bước 2: Cắm ống nội soi kỹ thuật.
Bước 3: Cắm ống lực ngoài thận.
Bước 4: Cắm ống lực ngoài thận.
Bước 5: Cắm ống lực ngoài thận.

Sau tán sỏi nội soi máy mềm



CÔNG TY TNHH Y TẾ HÒA HẢO - PHÒNG KHÁM DA KHOA
(TRỤ SỞ: TRUNG TÂM CHẨN ĐOÁN Y KHOA - MEDIC)
254 Hòa Hảo, P. Vườn Lài, TP. Hồ Chí Minh
ĐT: 028.39278284 - 028.39272136, Mail: hohaao254@medic.com.vn

Tên và tải app "Medic Hoa Hao"
để đăng kí khám và xem kết quả
khám nhanh hơn

QR Code kết quả

QR code kết quả chẩn bệnh do của quý khách. Medic không chịu trách nhiệm nếu quý khách cung cấp QR code cho người khác.

PHIẾU THỦ THUẬT/PHẪU THUẬT

7102728

1. BỆNH NHÂN: [Redacted] Nam Nữ
Mã BN: *7102728* 60 tuổi - ĐT: 0908024564
Địa chỉ: 214 Võ Văn Kiệt, P. Cầu Ông Lãnh, Q. 1 TP. HCM
Nghề nghiệp: PGS. TS. BS. NGUYỄN TUẤN BV chỉ định: MEDIC
BS chỉ định: VINH

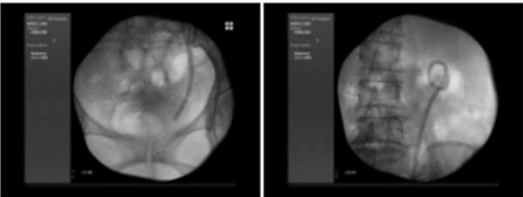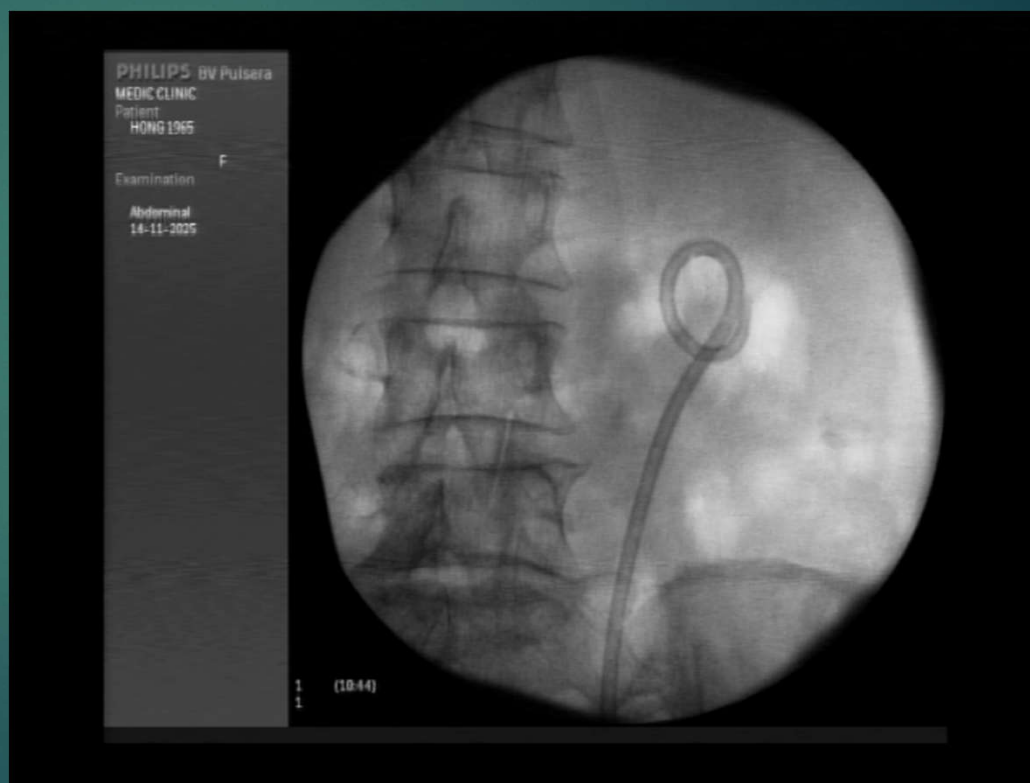
2. CHẨN ĐOÁN: K CTC

3. THỦ THUẬT: THAY THÔNG MỠ THẬN RA DA (T)

4. TƯỜNG TRÌNH THỦ THUẬT:
Bệnh nhân nằm TIẾN HÀNH SOI BÀNG QUANG THẤY CÓ ĐẦU SONDE MONO J LÒ RA MIỆNG
NIÊU QUẢN TRÁI DỪNG KIM GẤP RA NGOÀI, ĐẶT SONDE MONO J 12FR VÀO BỂ THẬN TRÁI
VÀ CẮT ĐOẠN MONO J LỎ VÀO LỒNG BÀNG QUANG, KIỂM TRA THẤY ĐẦU SONDE NẪM
ĐÚNG TRONG BỂ THẬN.

5. DẪN DÒ:
KTRA ĐẶT STENT KIM LOẠI SAU 2 TUẦN

Tp. Hồ Chí Minh, ngày 14/11/2025
BS THỰC HIỆN





Case report 2: bn nam SN: 1981 ID: 5011915

- ▶ Tóm tắt:
 - ▶ Ngày 26/06/2025. siêu âm: sỏi thận Phải.
 - ▶ ngày 14/10/2025.
 - ▶ CT: sỏi thận phải
 - ▶ Chẩn đoán: sỏi thận phải
 - ▶ Điều trị: đặt sonde JJ niệu quản phải chuẩn bị tán sỏi nội soi máy mềm sỏi thận phải sau 2 tuần

Siêu âm bụng 26/06/2025



CÔNG TY TNHH Y TẾ HOÀ HẢO - PHÒNG KHÁM ĐA KHOA
(Tên cũ: TRUNG TÂM CHẨN ĐOÁN Y KHOA - MEDIC)
254 Hòa Hảo, P.4, Q.10, TP. Hồ Chí Minh
ĐT: 028.39279284 - 028.39272138, Mail: hoahao254@medic.com.vn

Tên và tải app "Medic Hoa Hao"
để đăng kí khám và xem kết quả
khám nhanh hơn

QRCode kết quả

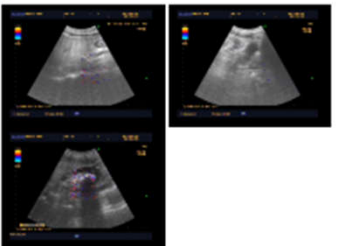
(Mã code kết quả chứa hình in của quý khách. Medic không chịu trách nhiệm nếu quý khách cung cấp cho người khác.)

Khoa : **SIÊU ÂM TỔNG QUÁT - Phòng 23**
Máy: **ALOKA - ProSound α10**
KẾT QUẢ SIÊU ÂM MÀU

ID : **5011915** Ngày EK: 26/06/2025 08:04
Họ và tên :
Địa chỉ :
Chẩn đoán sơ bộ :
BS chỉ định : **BS. CKI. DUONG QUANG TRIẾT** BV chỉ định : **MEDIC**

VÙNG KHẢO SÁT : SIÊU ÂM BỤNG TỔNG QUÁT MÀU

- GAN: Không to, bờ đều, cấu trúc đồng dạng, echo dày không sang thừng khu trú.
- MẬT: túi mật không sỏi, vách mỏng. Đường mật trong gan không giãn. Ống mật chủ không sỏi, không giãn.
- TỤY: Cấu trúc, kích thước bình thường. LÁCH: không to, đồng dạng.
- THẬN P: sỏi 31MM, không ứ nước. THẬN T: không sỏi, không ứ nước.
- BÀNG QUANG: không sỏi, không bèo, vách mỏng.
- Vùng chậu không u.
- Động mạch chủ bụng không phình.
- Ascites (-). Không hạch ổ bụng.
- Không tràn dịch màng phổi.



KẾT LUẬN: GAN NHIỄM MỜ
SỎI THẬN PHẢI

Đề nghị:

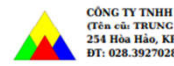Tp. Hồ Chí Minh, ngày 26/06/2025 09:57
(Bác sĩ đầu ký)

ALOKA MEDIC HCM No ID : Y 26-JUN-25 09:20:04



Mark end point. AIP

CT hệ niệu



CÔNG TY TNHH Y TẾ HOÀ HẢO - PHÒNG KHÁM ĐA KHOA
(Tên cũ: TRUNG TÂM CHẨN ĐOÁN Y KHOA - MEDIC)
234 Hòa Hảo, KP11, P.Vườn Lài, TP. Hồ Chí Minh
ĐT: 028.39270284 - 028.39272136, Mail: hoahao254@medic.com.vn

Tìm và tải app "Medic Hoa Hao"
để đăng kí khám và xem kết quả
khám nhanh hơn

QRCode kết quả

(QR code kết quả chứa bệnh án của quý khách. Medic không chịu trách nhiệm nếu quý khách cung cấp QR code cho người khác.)



5011915

MEDIC CT SCAN REPORT

STT : 251014056 Ngày ĐK : 14/10/2025 07:44
Bệnh nhân : Tuổi : 44 Nam - ĐT :
Địa chỉ :
BS chỉ định : BS. CKI. LÊ TUẤN KHUÊ BV : MEDIC Khoa : PK
Chẩn đoán sơ bộ :
Vùng : CT VÙNG BỤNG Máy : MSCT 640_1 Không tiêm tương phản
Kết quả : ** KỸ THUẬT:
Vùng bụng - chụp được khảo sát với các lát hình liên tục 1mm với máy MSCT Aquilion, không và có tiêm thuốc
cản quang.

** KẾT QUẢ:

Gan không to, bờ đều, nhu mô gan đồng nhất. Không thấy focal bất thường trong nhu mô gan.

Đường mật trong và ngoài gan không giãn. Túi mật thành mỏng, không sỏi cản quang.

Lách và tụy hình dạng kích thước bình thường.

Thận trái hình dạng kích thước bình thường, không sỏi cản quang, không ứ nước.

Dẫn đài thận phải. Vài sỏi đài bể thận phải dmax#16x24mm

Niệu quản hai bên không giãn, không sỏi cản quang.

Bàng quang hình dạng kích thước bình thường, vách mỏng.

Tiền liệt tuyến

Không thấy hạch trong vùng khảo sát.

Không thấy dịch tự do trong vùng khảo sát.

*** KẾT LUẬN:

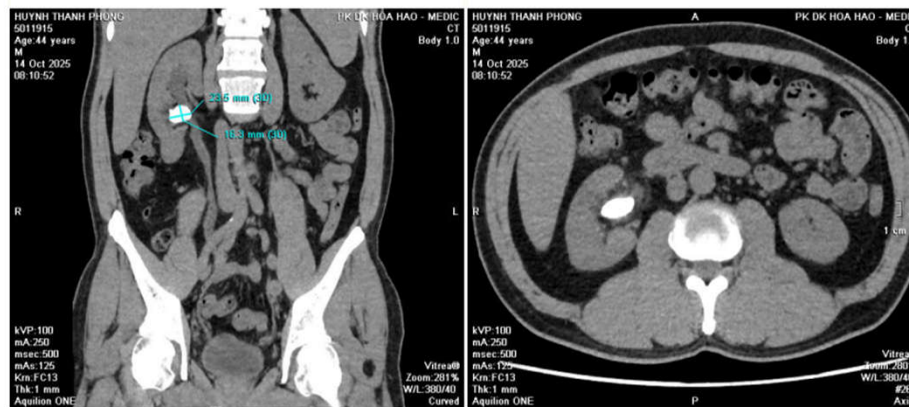
DẪN ĐÀI THẬN PHẢI. VAI SỎI ĐÀI BỂ THẬN PHẢI DMAX#16X24MM

Tp. Hồ Chí Minh, ngày 14/10/2025 10:22
(Bác sĩ đã ký)

PK DK HOA HAO - MEDIC

Patient ID: 5011915
Patient Name:
Date of Birth: 01 Jan 1981
Gender: M

Referring Physician:
Exam Type:
Scan Date: 14 Oct 2025
Report Date: 14 Oct 2025-10:19AM



Xét nghiệm nước tiểu



Họ tên:		Phái: Nam
Ngày tháng năm sinh: 1981		Quốc tịch:
Số CCCD/Hộ chiếu:		ĐT: 0909906716
Địa chỉ:		
Đơn vị: Medic		
Nơi lấy mẫu: Lâu 1	BS yêu cầu: BS. CKI. LÊ TUẤN KHUÊ	
Loại mẫu: Máu/N.Tiểu	Tình trạng mẫu: Đạt	

TÊN XÉT NGHIỆM	KẾT QUẢ	KHOẢNG THAM CHIẾU	MÃ QT
I. VI SINH/NƯỚC TIỂU/PHÂN/ĐÀM/DỊCH - MICROBIOLOGY/URINE/STOOL/SPUTUM/FLUID ANALYSIS			
URINARY ANALYSIS:	*		Q7VS044
1)Chemistry (Sinh Hóa) :	*		
Glucose	Âm tính	(mmol/L)	
Ketone	Âm tính	(<0.5 mmol/L)	
Bilirubin	Âm tính	(µmol/L)	
Urobilinogen	Âm tính	(µmol/L)	
Color	Vàng		
Clarity	Trong		
Spe-Gravity	1.019	(1.005-1.030)	
pH	6.5	(4.6-8.0)	
Albumin	150 H	(mg/L)	
Protein	1.0 H	(g/L)	
Alb/Creat ratio-ACR (bán định lượng)	300 H	(Bình thường < 30 mg/gCr)	
Pro/Creat ratio-PCR (bán định lượng)	500 H	(Bình thường < 150 mg/gCr)	
Blood	Dương tính	(Âm tính)	
Leucocytes	Dương tính	(Âm tính)	
Nitrite	Âm tính	(Âm tính)	
2)Urine Sediment (Cặn Lắng):	-	(particles/µL)	
Red Blood Cells	175	(0 - 15)	
Leucocytes	196	(0 - 15)	
Calcium oxalate monohydrate	0	(0 - 6)	
Calcium oxalate dihydrate	0	(0 - 6)	

Đặt sonde JJ



CÔNG TY TNHH Y TẾ HÒA HẢO - PHÒNG KHÁM ĐA KHOA
(Tên cũ: TRUNG TÂM CHẨN ĐOÁN Y KHOA - MEDIC)
214 Hòa Hảo, KP11, Phường Lợi, TP. Hồ Chí Minh
ĐT: 028.39270284 - 028.39272136, Mail: hohaao214@medic.com.vn

Tìm và tải app "Medic Hoa Hao"
để đăng kí khám và xem kết quả
khám nhanh hơn

QRCode kết quả

QR code kết quả chẩn bệnh án của quý khách. Medic không chịu trách nhiệm nếu quý khách cung cấp QR code cho người khác.)



5011915

PHIẾU THỦ THUẬT/PHẪU THUẬT

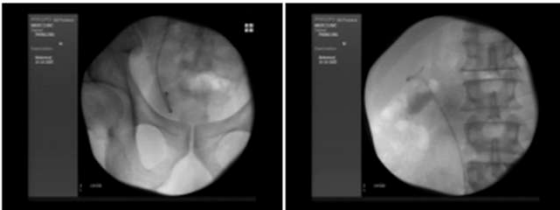
1. BỆNH NHÂN : _____ Nam Nữ
Mã BN : **5011915**
Địa chỉ : _____
Nghề nghiệp : Tự do
BS chỉ định : BS. CKI. LÊ TUẤN KHUÊ BV chỉ định : MEDIC

2. CHẨN ĐOÁN : SỎI THẬN PHẢI

3. THỦ THUẬT : ĐẶT JJ NIỆU QUẢN (P) 3 THÁNG

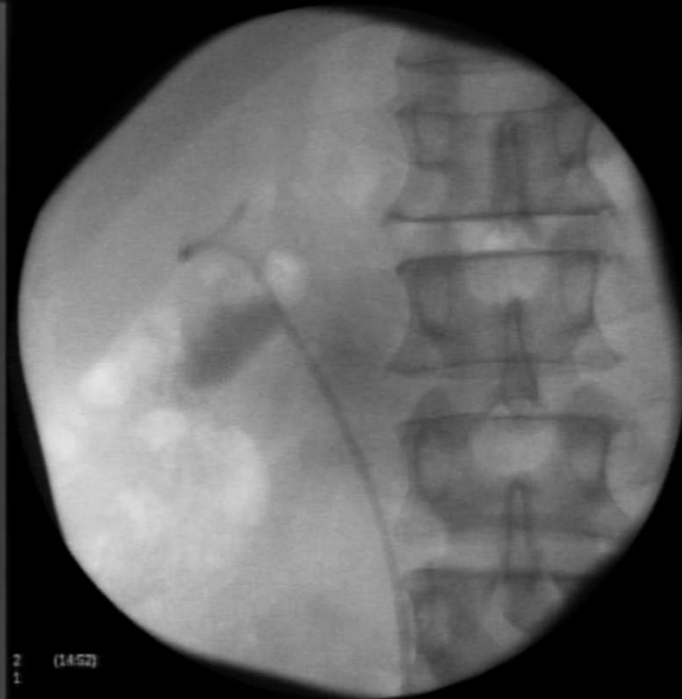4. TƯỜNG TRÌNH THỦ THUẬT :

Vừa đặt máy vừa soi, nước tiểu ra trong. Trương lực bàng quang bình thường. Dung tích bàng quang 300 ml. Cổ bàng quang bình thường.
Niêm mạc bàng quang VIÊM SANG HUYẾT, lòng bàng quang không sỏi, không bướu. Hai miệng niệu quản vị trí 4 giờ, 7 giờ, hình khe, phun nước tiểu trong.
Tiến hành luồn thông cùng guide wire lên miệng niệu quản phải, bơm thuốc chụp UPR thấy: Niệu quản thông thuốc tốt lên được đến bể thận. Không hình ảnh hẹp hay khuyết thuốc bất thường trong lòng niệu quản. CÓ HÌNH ẢNH CÁN QUANG NĂM ĐÀI BỂ THẬN PHẢI. Tiến hành ĐẶT thông JJ mới ALWIN 7Fr, 24cm. Kiểm tra thông đúng vị trí.



5. DẶN DÒ :
TÀN SỎI

PHILIPS BV Pulsara
MEDIC CLINIC
Patient:
PHÔNG 1981
M
Examination:
Abdominal
14-10-2025



2
1 (1452)

Tán sỏi máy mềm laser



Tổng quan.



- ▶ Định nghĩa: tán sỏi nội soi ngược dòng qua niệu đạo bằng máy nội soi mềm.
- ▶ Thuật ngữ:
 - ▶ fURS: flexible ureteroscopy
 - ▶ RIRS: retrograde intrarenal surgery

Tổng quan



- ▶ Ưu điểm:
 - ▶ Ít xâm lấn nhất trong các PP lấy sỏi thận.
 - ▶ Hiệu quả cao.
 - ▶ Ít mất máu, ít đau.
 - ▶ Thời gian nằm viện ngắn.
 - ▶ Tỷ lệ sạch sỏi cao khi đúng chỉ định

Tổng quan



- ▶ Nhược điểm:
 - ▶ Hiệu quả không cao khi sỏi lớn.
 - ▶ Đôi khi cần làm nhiều lần.
 - ▶ Thời gian tán kéo dài.
 - ▶ Chi phí cao.

Vị trí của RIRS theo EAU/AUA



- ▶ Sỏi thận <20mm: RIRS hoặc ESWL
- ▶ Sỏi cực dưới.
- ▶ Sỏi >20mm: ưu tiên PCNL nhưng vẫn có thể dùng RIRS nếu không làm được PCNL

Chỉ định



- ▶ Sỏi thận 5-20mm.
- ▶ Sỏi thận cực dưới thất bại ESWL.
- ▶ Bệnh nhân cần sạch sỏi nhanh.
- ▶ Sỏi tồn dư sau ESWL/ PCNL
- ▶ Béo phì, rối loạn đông máu(không phù hợp PCNL).
- ▶ Thận dị dạng.
- ▶ Sỏi nhỏ/ trẻ em.

Chống chỉ định:

- ▶ Nhiễm trùng niệu chưa kiểm soát.
- ▶ Hẹp niệu đạo hoặc hẹp niệu quản.
- ▶ Rối loạn đông máu nặng.



Chuẩn bị tiền phẫu



- ▶ Nước tiểu vô trùng.
- ▶ Soi niệu đạo bàng quang và chụp bể thận niệu quản ngược dòng nếu có chỉ định.
- ▶ Kháng sinh dự phòng.
- ▶ Đặt JJ niệu quản trước 1-2 tuần.

Kỹ thuật



- ▶ Rút JJ.
- ▶ Luồn guide wire lên đến bể thận.
- ▶ Luồn giá đỡ niệu quản theo guide wire.
- ▶ Luồn máy soi mềm lên bể thận theo giá đỡ.
- ▶ Bơm nước với áp lực chậm, tiếp cận sỏi và tán sỏi
- ▶ Hút nước liên tục thông qua giá đỡ niệu quản.
- ▶ Tán nát sỏi bằng laser và lấy sỏi bằng rọ(tùy kỹ thuật tán)
- ▶ Đặt lại JJ, đặt thông tiểu theo dõi.

Máy tán sỏi mềm



Single-use Digital Flexible Ureteroscope



TECHNICAL PARAMETER >>>

Model	9809.803
Pixel	A high definition of 160,000
Field angle	110°
Depth of field	2-50mm
Tip part	6.3Fr
Outer diameter of insert tube	13.5Fr
Inner diameter of working channel	≥6.3Fr
Bend angle	Upper bend ≥220° Lower bend ≥130°
Effective working length	380mm

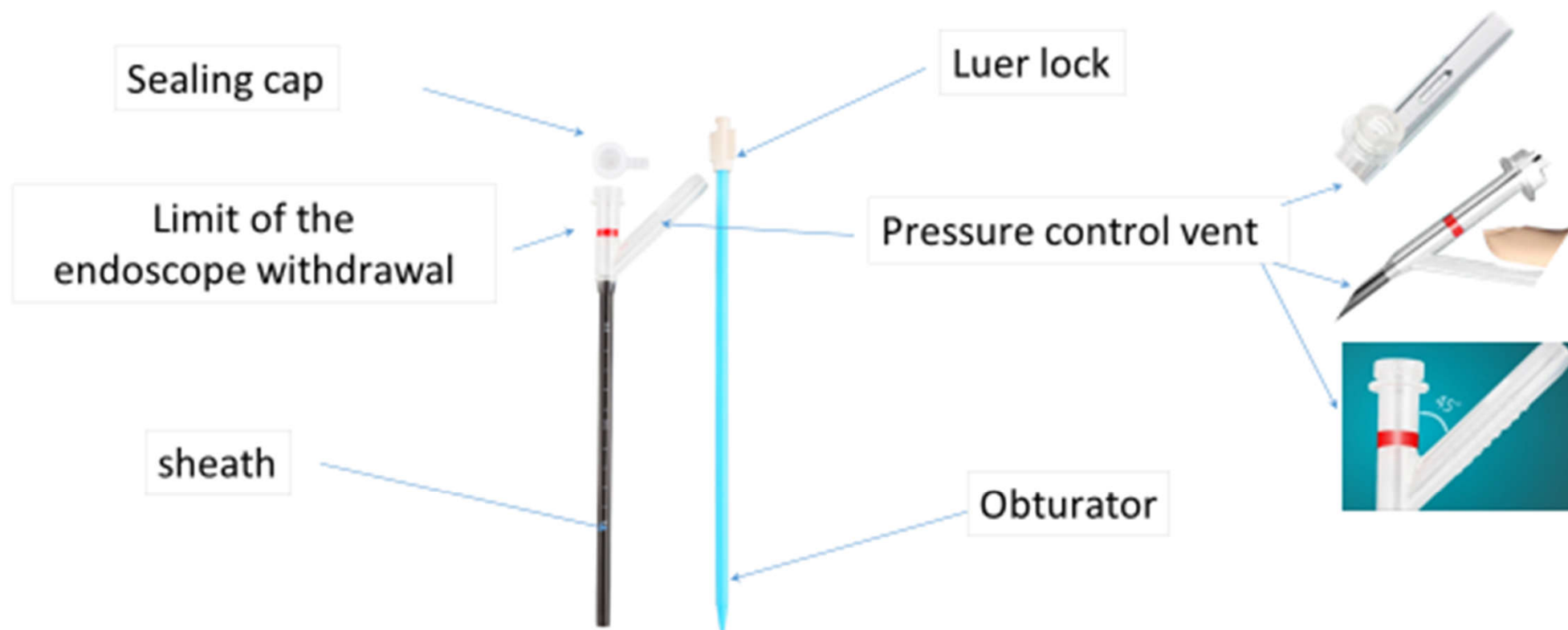


Bullet-shaped tip

功能特点 Function Characteristic

- > Compatible with Digital Endoscope Image Processor.
- > Can be used in the lithotripsy of upper ureter, renal pelvis and calices.
- > Ergonomic design and lightweight operating structure effectively relieve operator fatigue.
- > Bullet-shaped tip facilitates easy access into surgical instrument and human body.
- > Integrated video plug and rear cold light lighting to avoid tissue burns.
- > Independently packing tee adapter, with optical fiber locking device.
- > Suitable for the perfusion systems of international brands and domestic brands.
- > Individually sterile packaging.

SUAS: SUCTION URETERAL ACCESS SHEATH



Biến chứng: thường rất nặng



- ▶ Chảy máu: vỡ vòm thận.
- ▶ Nhiễm khuẩn huyết: trào ngược vào máu.
- ▶ Quá tải dịch: vấn đề tim mạch.
- ▶ Rối loạn đông máu
- ▶ Vấn đề nâng cao an toàn:
 - ▶ Đúng chỉ định.
 - ▶ Kiểm soát áp lực bơm nước.
 - ▶ Kiểm soát thời gian tan sỏi.

So sánh RIRS và ESWL



- ▶ RIRS cho tỉ lệ sạch sỏi cao hơn
- ▶ ESWL ít xâm lấn nhưng cần thực hiện nhiều lần.
- ▶ RIRS hiệu quả sỏi cực dưới.
- ▶ Độ cứng của sỏi.
 - ▶ HU <500 mềm: ESWL ưu tiên
 - ▶ HU 500-1000: trung bình
 - ▶ HU >1000: ưu tiên RIRS/ PCNL

So sánh RIRS và PCNL



- ▶ Sỏi >20mm ưu tiên PCNL.
- ▶ RIRS an toàn, ít biến chứng hơn.
- ▶ Có thể làm nhiều lần.

Kết luận



- ▶ RIRS lựa chọn tối ưu sỏi thận <20mm.
- ▶ Là kỹ thuật can thiệp sỏi thận ít xâm lấn.
- ▶ Thời gian nằm viện ngắn.
- ▶ Tỷ lệ sạch sỏi cao khoảng 90%(ĐHY Hà Nội)
- ▶ Ít biến chứng nhưng nếu xảy ra biến chứng thường rất nặng.
- ▶ Biến chứng thường liên quan: nhiễm trùng và áp lực bể thận khi đang tán sỏi.



Xin chân thành cảm ơn

- ▶ *Tài liệu tham khảo*
 - ▶ *Hướng dẫn điều trị sỏi tiết niệu VUNA.*
 - ▶ *Báo cáo tán sỏi nội soi mềm BV ĐHY Hà Nội.*
 - ▶ *Guideline: AUA, EAU.*
 - ▶ *Tài liệu internet*

Tái phát sỏi



- ▶ Phân nhóm nguy cơ cao:
 - ▶ Khởi phát sớm.
 - ▶ Sỏi cysteine, uric, brushite.
 - ▶ Nhiễm khuẩn niệu.
 - ▶ Dị dạng đường niệu.
 - ▶ Tăng Ca niệu, Oxalate

Tái phát sỏi



- ▶ Nguy cơ nội sinh:
 - ▶ Cường cận giáp
 - ▶ Bệnh đường ruột
 - ▶ Toan hóa ống thận (RTA).
 - ▶ Béo phì, CHA, hội chứng chuyển hóa.
- ▶ Nguy cơ ngoại sinh:
 - ▶ Uống ít nước.
 - ▶ Ăn mặn, nhiều đạm.
 - ▶ Nhiệt độ môi trường cao.
 - ▶ Ít vận động.

Sỏi calci



- ▶ Giảm muối
- ▶ Duy trì Calci ăn vào: 800-100mg/ ngày.
- ▶ Giảm Oxalate: chocolate, trà..
- ▶ Tăng Citrate: chanh cam bưởi..
- ▶ Thuốc: lợi tiểu thiazide, citrate kiềm(Potassium citrate)

Sỏi Uric acid



- ▶ Kiểm hóa nước tiểu: thuốc, ăn nhiều chanh, can bởi, dùng sodium bicarbonate
- ▶ Giảm thịt đỏ.
- ▶ Thuốc: kiềm citrate, thuốc điều trị Gout.

Sỏi nhiễm khuẩn(Struvite)



- ▶ Điều trị nhiễm khuẩn.
- ▶ Kiểm soát vi khuẩn sinh urease: proteus, Klebsiella...

Sỏi Cystine: di truyền



- ▶ Uống nhiều nước.
- ▶ Kiểm hóa nước tiểu.
- ▶ Giảm muối để giảm cysteine niệu.
- ▶ Thuốc: D-penicillin, tiopronin nếu nặng.

Dự phòng chung



- ▶ Uống nhiều nước.
- ▶ Giảm muối <5g/ngày.
- ▶ Giảm đạm.
- ▶ Giảm calcium
- ▶ Tăng rau, trái cây giàu citrate: chanh, cam, bưởi...
- ▶ Giảm nhiễm khuẩn niệu
- ▶ Tránh vitamin C liều cao >1g/ngày
- ▶ Hoạt động thể lực, giảm béo phì...