



CASE REPORT

XƯƠNG CÁ XUYÊN TRONG
CƠ HÀNH TÁ TRÀNG GIẢ U DƯỚI NIÊM

Bs Trần Lãm



Bệnh nhân: 1942F

Địa chỉ: Chợ Gạo – Tiền Giang

Lâm sàng:

Ngày 23/03/2026 bệnh nhân đau bụng, quặn từng cơn và tiêu chảy, không sốt, không nôn ói

→ Phòng khám Medic: Khám tiêu hóa:

Siêu âm bụng, nội soi dạ dày, nội soi đại tràng

****** Có ăn cá trước đó nhưng không nhớ có mắc xương hay không ?



CÔNG TY TNHH Y TẾ HÒA HẢO
PHÒNG KHÁM ĐA KHOA
KHOA XÉT NGHIỆM (MEDIC - LAB)
Hotline: (028) 3834 9593
254 Hòa Hảo, P.Vườn Lài, TP.HCM
Tel: (028) 3927 0284 (Ext: 1134)
Email: hoahaomediclab@gmail.com
www.medic-lab / www.medic-lab.com.vn

PID: 7956465 S.T.T.: 143209

Ngày giờ đăng ký: 07:45:42 21/03/2026

Ngày giờ lấy mẫu: 07:53:00 21/03/2026

Ngày giờ nhận mẫu: 07:55:00 21/03/2026

PHIẾU KẾT QUẢ XÉT NGHIỆM
(BM.KQ.22.1 - Ngày ban hành BM: 01/05/2024 - Phiên bản: 1.0)

Phái: **Nữ**

Quốc tịch:

Họ tên:

Ngày tháng năm sinh: **1942**

Số CCCD/Hộ chiếu:

Địa chỉ:

Đơn vị: **Medic**

Nơi lấy mẫu: **Lâu 4**

Loại mẫu: **Máu/N.Tiểu**

BS yêu cầu: **BS. CKI. TRƯƠNG ĐOÀN CHÍ TRUNG**

Tình trạng mẫu: **Đạt**

TÊN XÉT NGHIỆM	KẾT QUẢ	KHOẢNG THAM CHIẾU	MÃ QT
I. HUYẾT HỌC / ĐÔNG MÁU - HEMATOLOGY / COAGULATION			
NFS(C.B.C)(CÔNG THỨC MÁU)¹	*		
WBC	7.66	(4.0 - 10.5)10 ⁹ /L	QTHH019
% Neu	66.1	(40 - 74 %)	
% Lym	24.5	(19 - 48 %)	
% Mono	7.3	(3 - 9 %)	
% Eos	1.7	(0 - 7 %)	
% Baso	0.4	(0 - 1.5 %)	
# Neu	5.06	(1.7 - 7.0) 10 ⁹ /L	
# Lym	1.88	(1.0 - 4.0) 10 ⁹ /L	
# Mono	0.56	(0.1 - 1.0) 10 ⁹ /L	
# Eos	0.13	(0 - 0.5) 10 ⁹ /L	
# Baso	0.03	(0 - 0.2) 10 ⁹ /L	
RBC	4.90	(3.80 - 5.60)10 ¹² /L	QTHH020
Hb	14.3	(12.0 - 18.0 g/dL)	QTHH025
Hct	43.1	(35 - 52 %)	
MCV	88.0	(80 - 100 fL)	
MCH	29.2	(26 - 32 pg)	
MCHC	33.2	(32 - 36 g/dL)	
RDW	13.5	(11.0 - 15.7%)	
PLT	263	(150 - 400)10 ⁹ /L	QTHH021
MPV	10.0	(6.30 - 12.0 fL)	

II. VI SINH/NƯỚC TIỂU/PHÂN/ĐÀM/DỊCH - MICROBIOLOGY/URINE/STOOL/SPUTUM/FLUID ANALYSIS

Số trang: 1/4

* Đây là kết quả dạng số trả tự động từ hệ thống Medic. Bản giấy, khoa Xét nghiệm đã ký trả bệnh nhân
Mã QR phía trên chứa bệnh án của quý khách. Medic không chịu trách nhiệm nếu quý khách cung cấp cho người khác..

THỜI GIAN TRẢ KẾT QUẢ TRONG VÒNG:

- 70 Phút cho xét nghiệm thường qui (Sinh hóa, huyết học...)

- 100 Phút cho các xét nghiệm thường qui + miễn dịch

H: High - L: Low

Lấy máu tại nhà:

0707 032 052

1. Xét nghiệm đã được công nhận ISO 15189:2022

2. Xét nghiệm đã tham gia ngoại kiểm

3. (*) KQ đã kiểm tra lần 2 / (**) KQ báo động

4. KQ chỉ có giá trị trên mẫu xét nghiệm hiện tại



CÔNG TY TNHH Y TẾ HÒA HẢO
PHÒNG KHÁM ĐA KHOA
KHOA XÉT NGHIỆM (MEDIC - LAB)
Hotline: (028) 3834 9593
254 Hòa Hảo, P.Vườn Lài, TP.HCM
Tel: (028) 3927 0284 (Ext: 1134)
Email: hoahaomediclab@gmail.com
www.medic-lab / www.medic-lab.com.vn

PID: 7956465 S.T.T.: 143209
Ngày giờ đăng ký: 07:45:42 21/03/2026
Ngày giờ lấy mẫu: 07:53:00 21/03/2026
Ngày giờ nhận mẫu: 07:55:00 21/03/2026

PHIẾU KẾT QUẢ XÉT NGHIỆM
(BM.KQ.22.1 - Ngày ban hành BM: 01/05/2024 - Phiên bản: 1.0)

Phái: **Nữ**

Quốc tịch:

Họ tên:

Ngày tháng năm sinh: **1942**

Số CCCD/Hộ chiếu:

Địa chỉ:

Đơn vị: **Medic**

Nơi lấy mẫu: **Lâu 4**

Loại mẫu: **Máu/N.Tiểu**

BS yêu cầu: **BS. CKI. TRƯƠNG ĐOÀN CHÍ TRUNG**

Tình trạng mẫu: **Đạt**

TÊN XÉT NGHIỆM	KẾT QUẢ	KHOẢNG THAM CHIẾU	MÃ QT
URINARY ANALYSIS:			
1)Chemistry (Sinh Hóa) :	*		QTVS044
Glucose	Âm tính	(mmol/L)	
Ketone	Âm tính	(<0.5 mmol/L)	
Bilirubin	Âm tính	(µmol/L)	
Urobilinogen	Âm tính	(µmol/L)	
Color	Vàng		
Clarity	Trong		
Spe-Gravity	1.017	(1.005-1.030)	
pH	5.0	(4.6-8.0)	
Albumin	Âm tính	(mg/L)	
Protein	Âm tính	(g/L)	
Alb/Creat ratio-ACR (bán định lượng)	Bình thường	(Bình thường < 30 mg/gCr)	
Pro/Creat ratio-PCR (bán định lượng)	Bình thường	(Bình thường < 150 mg/gCr)	
Blood	Âm tính	(Âm tính)	
Leucocytes	Âm tính	(Âm tính)	
Nitrite	Âm tính	(Âm tính)	
2)Urine Sediment (Cặn Lắng):	.	(particles/µL)	
Red Blood Cells	1	(0 - 15)	
Leucocytes	3	(0 - 15)	
Calcium oxalate monohydrate	0	(0 - 6)	
Calcium oxalate dihydrate	0	(0 - 6)	
Amor.Phosphate	0	(0 - 6)	
Uric acid	0	(0 - 6)	

Số trang: 2/4

* Đây là kết quả dạng số trả tự động từ hệ thống Medic. Bản giấy, khoa Xét nghiệm đã ký trả bệnh nhân
Mã QR phía trên chứa bệnh án của quý khách. Medic không chịu trách nhiệm nếu quý khách cung cấp cho người khác..

THỜI GIAN TRẢ KẾT QUẢ TRONG VÒNG:

- 70 Phút cho xét nghiệm thường qui (Sinh hóa, huyết học...)

- 100 Phút cho các xét nghiệm thường qui + miễn dịch

H: High - L: Low

Lấy máu tại nhà:

0707 032 052

1. Xét nghiệm đã được công nhận ISO 15189:2022

2. Xét nghiệm đã tham gia ngoại kiểm

3. (*) KQ đã kiểm tra lần 2 / (**) KQ báo động

4. KQ chỉ có giá trị trên mẫu xét nghiệm hiện tại



CÔNG TY TNHH Y TẾ HÒA HẢO
PHÒNG KHÁM ĐA KHOA
KHOA XÉT NGHIỆM (MEDIC - LAB)
Hotline: (028) 3834 9593
254 Hòa Hảo, P.Vườn Lài, TP.HCM
Tel: (028) 3927 0284 (Ext: 1134)
Email: hoahaomediclab@gmail.com
www.medic-lab / www.medic-lab.com.vn

PID: 7956465 S.T.T.: 143209
Ngày giờ đăng ký: 07:45:42 21/03/2026
Ngày giờ lấy mẫu: 07:53:00 21/03/2026
Ngày giờ nhận mẫu: 07:55:00 21/03/2026

PHIẾU KẾT QUẢ XÉT NGHIỆM
(BM.KQ.22.1 - Ngày ban hành BM: 01/05/2024 - Phiên bản: 1.0)

Họ tên:
Ngày tháng năm sinh: 1942
Số CCCD/Hộ chiếu:
Địa chỉ:
Đơn vị: Medic
Nơi lấy mẫu: Lâu 4
Loại mẫu: Máu/N.Tiểu

Phái: Nữ
Quốc tịch:

BS yêu cầu: BS. CKI. TRƯƠNG ĐOÀN CHÍ TRUNG
Tình trạng mẫu: Đạt

TÊN XÉT NGHIỆM	KẾT QUẢ	KHOẢNG THAM CHIẾU	MÃ QT
Casts	0	(0 - 6)	
Epithelial Cells	5	(0 - 10)	
Bacteria	26	(0 - 130)	
III. SINH HOÁ - BIOCHEMISTRY			
HbA1C (HPLC) ¹ :	*		QTSH012
HbA1c (IFCC)	47.21	(20 - 38.80 mmol/mol)	
HbA1c (NGSP)	6.47	(4.0 - 5.70 %A1c)	
Glucose (mmol/L) (FPG) ¹	6.90	(3.90 - 5.60 mmol/L)	QTSH001
Glucose (mg/dL)	124.2	(70.2 - 100.8 mg/dL)	
Bilirubin T ²	0.701	(0.10 - 1.10 mg/dL)	QTSH063
Bilirubin D ²	0.188	(0.10 - 0.40 mg/dL)	QTSH063
Bilirubin I	0.513	(0.20 - 0.70 mg/dL)	QTSH063
IONOGRAMME ² :	*		QTSH067
Na	136.9	(130 - 145 mmol/L)	
K	5.35 H	(3.40 - 5.1 mmol/L)	
Ca	2.11	(2.1 - 2.80 mmol/L)	
Cl	103.4	(96 - 108 mmol/L)	
Uric Acid/Serum ¹	5.42	(Nam: 3.4 - 7.0; Nữ: 2.4 - 5.7 mg/dL)	QTSH014
hs CRP	1.17	(≤ 3 mg/L)	QTSH028
*Độ Lọc Cầu Thận (CKD-EPI)	*		
Creatinin/Serum ²	0.627	(Nam: 0.6 - 1.3; Nữ: 0.5 - 1.1 mg/dL)	QTSH027
eGFR (CKD-EPI)	88	(≥ 90 mL/min/1.73 m ²)	
LDL Cholesterol ²	2.37	(<2.59; Ngưỡng: 2.59-4.13 mmol/L)	QTSH093
	.	(Cao: 4.14 - 4.91; Rất cao ≥ 4.92)	

Số trang:

* Đây là kết quả dạng số trả tự động từ hệ thống Medic. Bản giấy, khoa Xét nghiệm đã ký trả bệnh nhân
Mã QR phía trên chứa bệnh án của quý khách. Medic không chịu trách nhiệm nếu quý khách cung cấp cho người khác..

THỜI GIAN TRẢ KẾT QUẢ TRONG VÒNG:

- 70 Phút cho xét nghiệm thường qui (Sinh hóa, huyết học...)
- 100 Phút cho các xét nghiệm thường qui + miễn dịch
H: High - L: Low

- Xét nghiệm đã được công nhận ISO 15189:2022
- Xét nghiệm đã tham gia ngoại kiểm
- (*) KQ đã kiểm tra lần 2 / (**) KQ báo động
- KQ chỉ có giá trị trên mẫu xét nghiệm hiện tại

Lấy máu tại nhà:
0707 032 052



CÔNG TY TNHH Y TẾ HÒA HẢO
PHÒNG KHÁM ĐA KHOA
KHOA XÉT NGHIỆM (MEDIC - LAB)
Hotline: (028) 3834 9593
254 Hòa Hảo, P.Vườn Lài, TP.HCM
Tel: (028) 3927 0284 (Ext: 1134)
Email: hoahaomediclab@gmail.com
www.medic-lab / www.medic-lab.com.vn

PID: 7956465 S.T.T.: 143209
Ngày giờ đăng ký: 07:45:42 21/03/2026
Ngày giờ lấy mẫu: 07:53:00 21/03/2026
Ngày giờ nhận mẫu: 07:55:00 21/03/2026

PHIẾU KẾT QUẢ XÉT NGHIỆM
(BM.KQ.22.1 - Ngày ban hành BM: 01/05/2024 - Phiên bản: 1.0)

Họ tên: l
Ngày tháng năm sinh: 1942
Số CCCD/Hộ chiếu:
Địa chỉ:
Đơn vị: Medic
Nơi lấy mẫu: Lâu 4
Loại mẫu: Máu/N.Tiểu

Phái: Nữ
Quốc tịch:

BS yêu cầu: BS. CKI. TRƯƠNG ĐOÀN CHÍ TRUNG
Tình trạng mẫu: Đạt

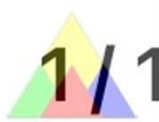TÊN XÉT NGHIỆM	KẾT QUẢ	KHOẢNG THAM CHIẾU	MÃ QT
Triglycerides ¹	2.66 H	(<1.70; Ngưỡng: 1.70-2.25 mmol/L)	QTSH015
	.	(Cao: 2.26 - 5.64; Rất cao ≥ 5.65)	
SGOT (AST) ¹	49.00 H	(< 35 U/L)	QTSH005
SGPT (ALT) ¹	21.10	(< 30 U/L)	QTSH013
IV. MIỄN DỊCH - IMMUNOLOGY			
Cortisol/Blood/Morning ² (µg/dL)	11.50	(6.02 -18.4 µg/dL)	QTMD033
Cortisol (nmol/L)	317.2	(166.1 - 507.6 nmol/L)	
TSH u.sensitive (3rd G) ¹	1.60	(0.32 -5 µIU/ml)	QTMD009
Free T4 ² (Roche)	1.19	(0.92 - 1.68 ng/dL)	QTMD036

Thời gian duyệt: 08:28:15 21/03/2026
Người duyệt: Bs.Hà Thị Hồng Nhung

In lần 1: 08:28:21 21/03/2026
Trưởng khoa xét nghiệm

Khuyến nghị lâm sàng:
Theo QĐ 5481 /QĐ - BYT/2020
HbA1C: (< 5.7; Tiền Tiểu đường 5.7-6.4 ; Tiểu đường ≥ 6.5%)
Glucose đói: (< 100; Tiền Tiểu đường 100 - 125 ; Tiểu đường ≥ 125 mg/dL)

ThS. Bs. Nguyễn Bảo Toàn



CÔNG TY TNHH Y TẾ HÒA HẢO - PHÒNG KHÁM ĐA KHOA
(Tên cũ: TRUNG TÂM CHẨN ĐOÁN Y KHOA - MEDIC)
254 Hòa Hảo, P.Vườn Lài, TP. Hồ Chí Minh
ĐT: 028.39270284 - 028.39272136, Mail: hoahao254@medic.com.vn

Tìm và tải app "Medic Hoa Hao"
để đăng kí khám và xem kết quả
khám nhanh hơn

QRCode kết quả

(Qr code kết quả chứa bệnh án của quý khách. Medic không chịu trách nhiệm nếu quý khách cung cấp cho người khác.)



7956465

KẾT QUẢ X QUANG

Họ và tên :

Tuổi : **84**

Phái : **Nữ**

Số KTC : **1**

ID: **7956465**

Địa chỉ :

Số TT : **366**

BS chỉ định : **Bs. Trương Công Thành**

Ngày ĐK : 21/03/2026

Giờ ĐK : 08:32 AM KQ : 08:51 AM

Chẩn đoán sơ bộ :

XQ Lồng Ngực Thẳng [In Giấy]

Thành ngực	: Không có ảnh bất thường
Màng phổi	: Không có ảnh bất thường
Trung thất	: Không có ảnh bất thường
Tim	: Không có ảnh bất thường
Động mạch chủ	: bụng rộng
Huyết phế quản	: Không có ảnh bất thường
Phổi	: Không có ảnh bất thường
Cơ hoành	: Không có ảnh bất thường

Cảm nghĩ : **BỆNH TIM MẠCH DO XƠ ĐỘNG MẠCH VÀ/HAY CAO HUYẾT ÁP**

Đề nghị : **kết hợp siêu âm tim, ECG**

Ngày 21 tháng 03 năm 2026

Bác sĩ X Quang



CÔNG TY TNHH Y TẾ HÒA HẢO - PHÒNG KHÁM ĐA KHOA
(Tên cũ: TRUNG TÂM CHẨN ĐOÁN Y KHOA - MEDIC)
254 Hòa Hảo, P.Vườn Lài, TP. Hồ Chí Minh
ĐT: 028.39270284 - 028.39272136, Mail: hoahao254@medic.com.vn

Tìm và tải app "Medic Hoa Hao"
để đăng kí khám và xem kết quả
khám nhanh hơn

QRCode kết quả

(QR code kết quả chứa bệnh án của quý khách. Medic không chịu trách nhiệm nếu quý khách cung cấp QR code cho người khác.)



7956465

DIỆN TÂM ĐỒ - ĐIỆN TOÁN (DIGITAL ELECTRO CARDIOGRAPHY)

ID : 7956465

STT : 103

Bệnh nhân :

Tuổi : 84 Nữ

Địa chỉ :

ĐT :

Bác sĩ chỉ định : Bs. Trương Công Thành

Ngày ĐK : 21/03/2026 08:41

Chẩn đoán sơ bộ :

PHÂN TÍCH ECG (ANALYSIS) :

aQRS: **-45** Rhythm: **XOANG** Rate: **80** Interval : PR: **0.14** QRS: **0.08** QT: **0.36**

PWave : Ext. Leads **BT**

: Pre. Leads **BT**

QRS Complex : Ext. Leads **BT**

: Pre. Leads **BT**

ST Segments : Ext. Leads **BT**

: Pre. Leads **BT**

TWave : Ext. Leads **BT**

: Pre. Leads **<1/8R**


UWave : Ext. Leads **BT**

: Pre. Leads **BT**

KẾT LUẬN : THEO DÕI TĂNG GÁNH THẤT TRÁI, THIỂU NĂNG VÀNH

Tp. Hồ Chí Minh, ngày 21/03/2026 09:25

(Bác sĩ đã ký)



CÔNG TY TNHH Y TẾ HÒA HẢO - PHÒNG KHÁM ĐA KHOA
(Tên cũ: TRUNG TÂM CHẨN ĐOÁN Y KHOA - MEDIC)
254 Hòa Hảo, P. Vườn Lài, TP. Hồ Chí Minh
ĐT: 028.39270284 - 028.39272136, Mail: hoahao254@medic.com.vn

Tìm và tải app "Medic Hoa Hao"
để đăng kí khám và xem kết quả
khám nhanh hơn

QRCode kết quả

(Qr code kết quả chứa bệnh án của quý khách. Medic không chịu trách nhiệm nếu quý khách cung cấp cho người khác.)



7956465

Khoa : **Siêu Âm Gan - Mạch Máu D4** - Phòng Gan 4

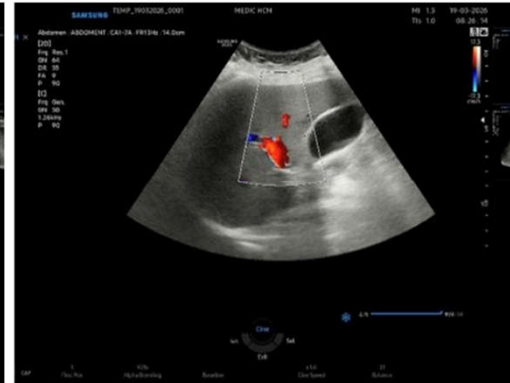
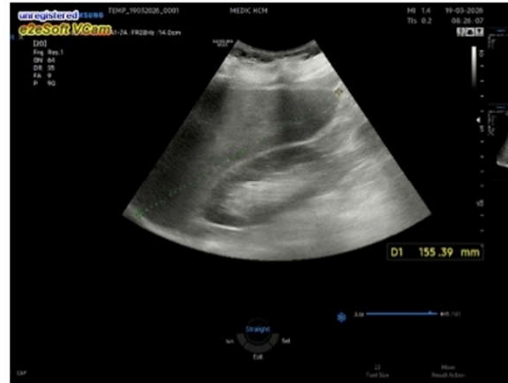Máy: **Samsung RS85A**

KẾT QUẢ SIÊU ÂM MÀU

ID : **7956465** Ngày ĐK: 21/03/2026 08:01
Họ và tên :
Địa chỉ :
Chẩn đoán sơ bộ :
BS chỉ định : BS. CKI. TRƯƠNG ĐOÀN CHÍ TRUNG BV chỉ định : MEDIC

VÙNG KHẢO SÁT : SIÊU ÂM BỤNG TỔNG QUÁT MÀU


- GAN: Không to, bờ đều, cấu trúc phản âm dày, giảm âm vùng sâu, đồng dạng, không sang thương khu trú.
- MẬT: túi mật có sỏi 7mm, vách mỏng. Đường mật trong gan không giãn. Ống mật chủ không sỏi, không giãn.
- TỤY: Cấu trúc, kích thước bình thường. LÁCH: không to, đồng dạng.
- THẬN P: không sỏi, không ứ nước. THẬN T: không sỏi, không ứ nước.
- BÀNG QUANG: không sỏi, không bướu, vách mỏng.
- Vùng chậu không u.
- Động mạch chủ bụng không phình.
- Ascites (-). Không hạch ổ bụng.
- Không tràn dịch màng phổi.



KẾT LUẬN : Gan nhiễm mỡ. Sỏi túi mật

Đề nghị :

Tp. Hồ Chí Minh, ngày 21/03/2026 08:16
(Bác sĩ đã ký)



CÔNG TY TNHH Y TẾ HÒA HẢO - PHÒNG KHÁM ĐA KHOA
(Tên cũ: TRUNG TÂM CHẨN ĐOÁN Y KHOA - MEDIC)
254 Hòa Hảo, P.Vườn Lài, TP. Hồ Chí Minh
ĐT: 028.39270284 - 028.39272136, Mail: hoahao254@medic.com.vn

Tìm và tải app "Medic Hoa Hao"
để đăng kí khám và xem kết quả
khám nhanh hơn

QRCode kết quả

(QR code kết quả chứa bệnh án của quý khách. Medic không chịu trách nhiệm nếu quý khách cung cấp QR code cho người khác.)



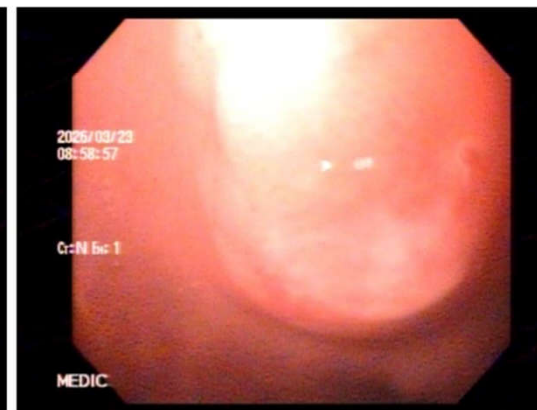
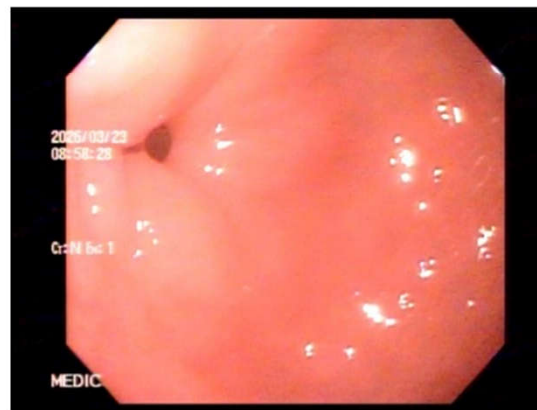
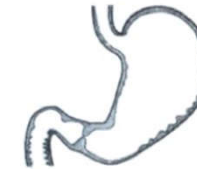
7956465

Máy: OLYMPUS CF-Q160AI
KẾT QUẢ NỘI SOI

ID : 7956465 Ngày ĐK: 23/03/2026
Họ và tên :
Địa chỉ :
Chẩn đoán sơ : RLTH
bộ
Bác sĩ chỉ định : CÔNG THÀNH BV chỉ định : MEDIC

VÙNG KHẢO SÁT : NS DẠ DÀY MÊ (KẾT HỢP)

1. Thực quản: bình thường.
2. Đường z cách cung răng : 40 cm.
3. Dạ dày:
 - Tâm vị: bình thường.
 - Phình vị: bình thường.
 - Thân dạ dày: bình thường.
 - Hang vị: VIÊM SUNG HUYẾT ĐỎ (PHOTO 1)
 - Tiền môn vị: bình thường.
 - Môn vị: tròn đều, không hẹp.
 - Bờ cong nhỏ: bình thường.
 - Bờ cong lớn: bình thường.
4. Hành tá tràng: SANG THƯƠNG KHÁ TO, ĐỘI NIÊM MẠC VÀO, BỀ MẶT TRƠN LÁNG (PHOTO 2)



KẾT LUẬN : VIÊM SUNG HUYẾT HANG VỊ
U DƯỚI NIÊM HÀNH TÁ TRÀNG

Tp. Hồ Chí Minh, ngày 23/03/2026
(Bác sĩ đã ký)



CÔNG TY TNHH Y TẾ HÒA HẢO - PHÒNG KHÁM ĐA KHOA
(Tên cũ: TRUNG TÂM CHẨN ĐOÁN Y KHOA - MEDIC)
254 Hòa Hảo, P.Vườn Lài, TP. Hồ Chí Minh
ĐT: 028.39270284 - 028.39272136, Mail: hoahao254@medic.com.vn

Tìm và tải app "Medic Hoa Hao"
để đăng kí khám và xem kết quả
khám nhanh hơn

QRCode kết quả

(QR code kết quả chứa bệnh án của quý khách. Medic không chịu trách nhiệm nếu quý khách cung cấp QR code cho người khác.)



7956465

Máy: ALOKA -ProSound α6

KẾT QUẢ NỘI SOI

ID : 7956465 Ngày ĐK: 23/03/2026

Họ và tên :

Địa chỉ :

Chẩn đoán sơ : RLTH

bộ

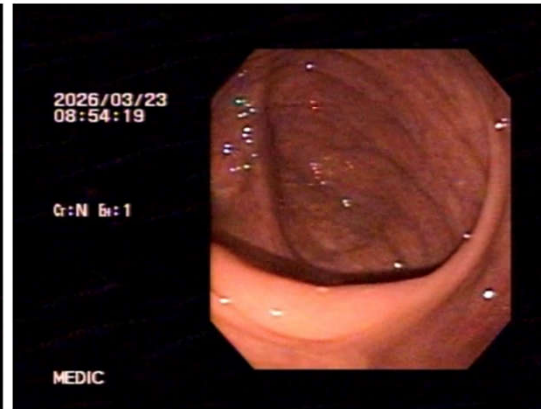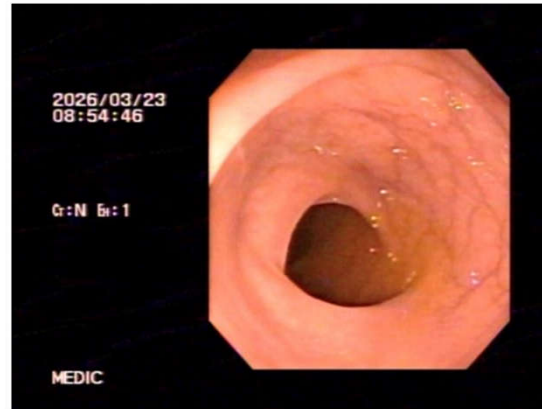
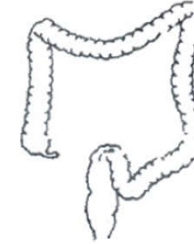
Bác sĩ chỉ định : CÔNG THÀNH

BV chỉ định : MD

VÙNG KHẢO SÁT : NS ĐẠI TRÀNG MÊ (KẾT HỢP)

Soi tới manh tràng (PHOTO1)

1. Miệng hồi tràng : bình thường.
2. Manh tràng : bình thường.
3. Đại tràng lên : bình thường.
4. Đại tràng góc gan : bình thường.
5. Đại tràng ngang : bình thường.
6. Đại tràng góc lách : bình thường.
7. Đại tràng xuống : bình thường.
8. Đại tràng sigma : bình thường.
9. Trực tràng : bình thường.
10. Hậu môn : bình thường.



KẾT LUẬN : NỘI SOI KHUNG ĐẠI TRÀNG: BÌNH THƯỜNG.

Tp. Hồ Chí Minh, ngày 23/03/2026

(Bác sĩ đã ký)



99-C

Y TỈNH Y TẾ HÒA HẢO - PHÒNG KHÁM ĐA KHOA
(TRUNG TÂM CHẨN ĐOÁN Y KHOA - MEDIC)
Hòa Hảo, P. Vườn Lài, TP. Hồ Chí Minh
028.39270284 - 028.39272136



QRCode kết quả

260401-93 (2)

ĐƠN THUỐC

(Phòng khám TIÊU HÓA)

NS: 1942 Nam Nữ

146/74 Mạch: 70 Cao: 154 cm Nặng: 68.00 kg

thẻ bảo hiểm y tế (nếu có) : Điện thoại: (.....)

Địa chỉ liên hệ: (.....)

Lý do khám: Rối loạn tiêu hóa

Chẩn đoán: Viêm dạ dày , U DƯỚI NIÊM HÀNG TÁ TRÀNG, Hội chứng đại tràng kích thích , Gan nhiễm mỡ , SÔI TỬ MẬT , ĐANG TRỊ THOÁI HÓA KHỚP TRONG TOA CÓ PPI

Thuốc điều trị: (1 trang với 2 loại thuốc)

1. **Refix-550** (Rifaximin 550mg) 30 viên 0
Ngày uống 03 lần, lần 01 viên (sáng + trưa + chiều, sau ăn)
2. **Swecon 100ml** (Hydrotalcite 100mg/ml) 03 lọ
Ngày uống 03 lần, lần 10 ml (sáng + trưa + chiều, sau ăn 2 tiếng)

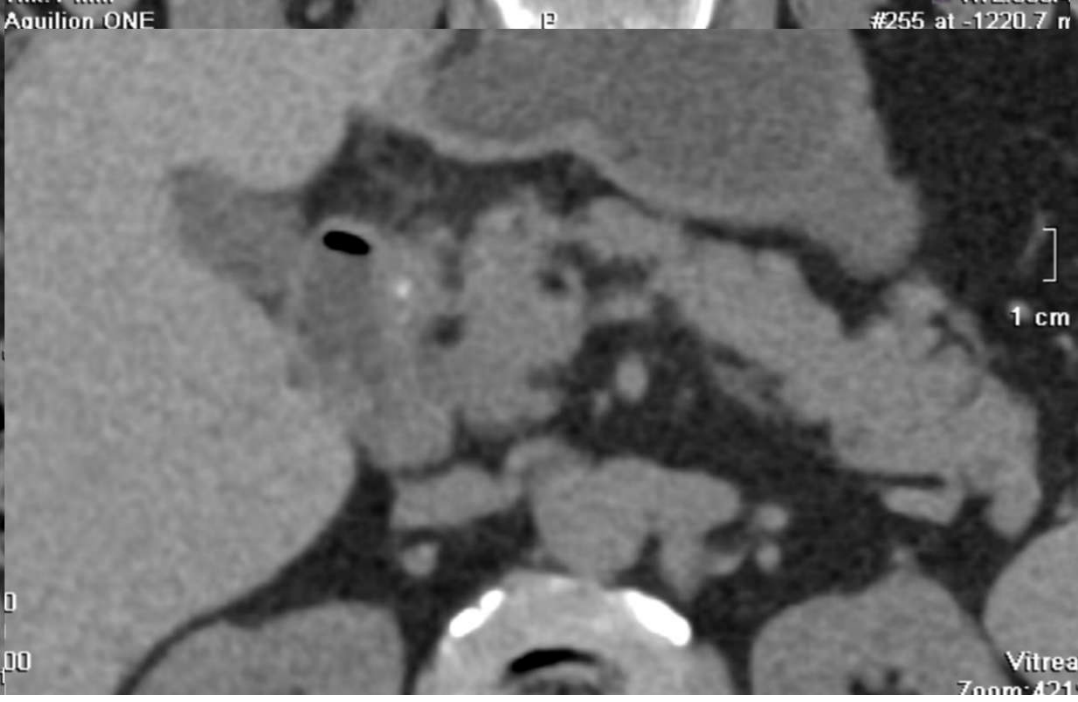
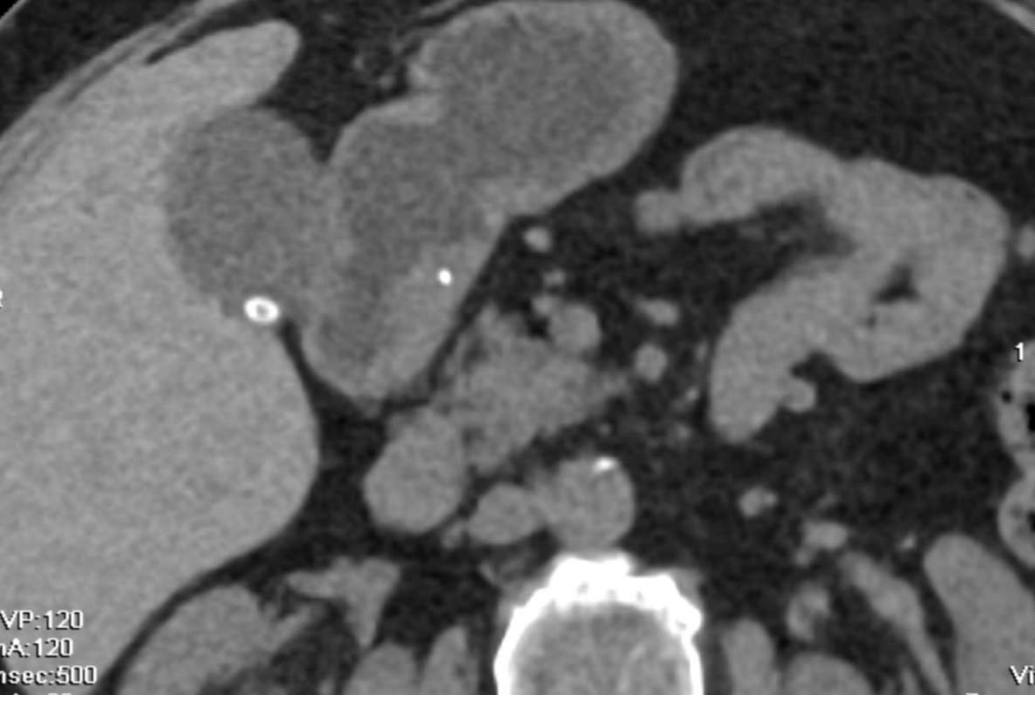
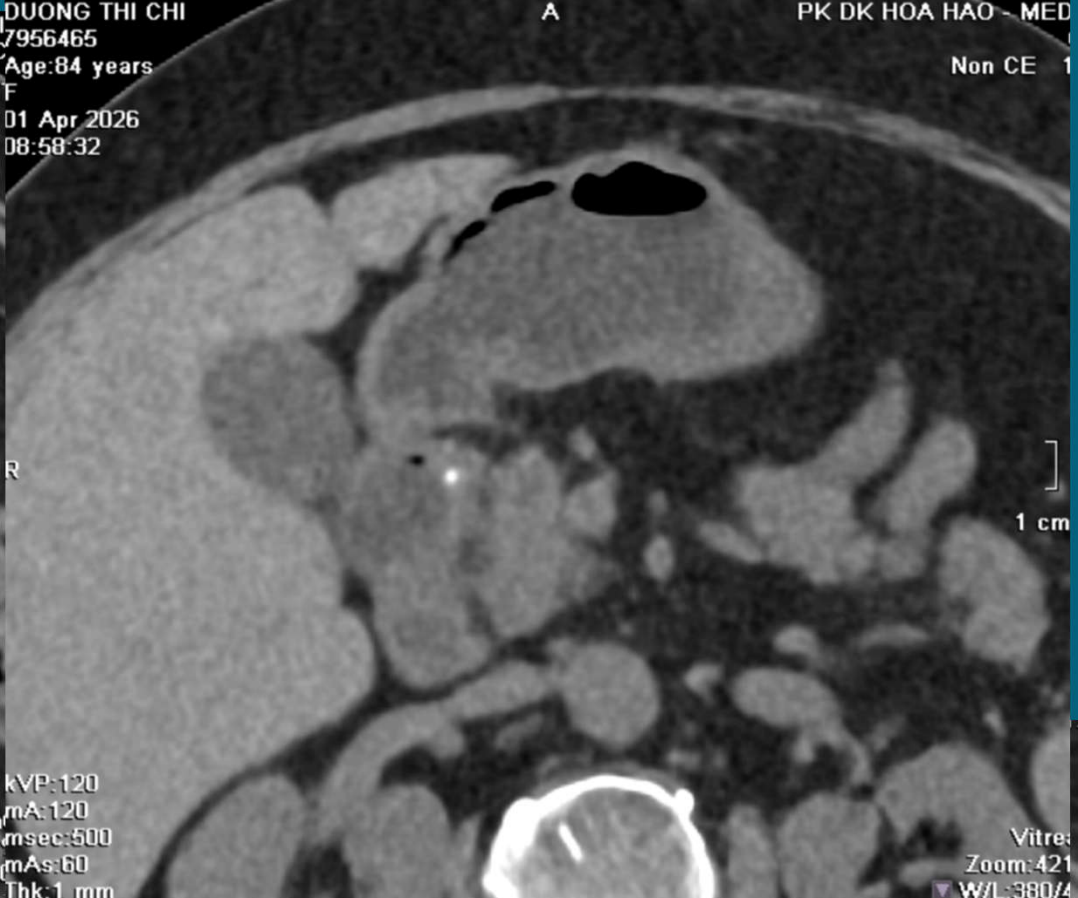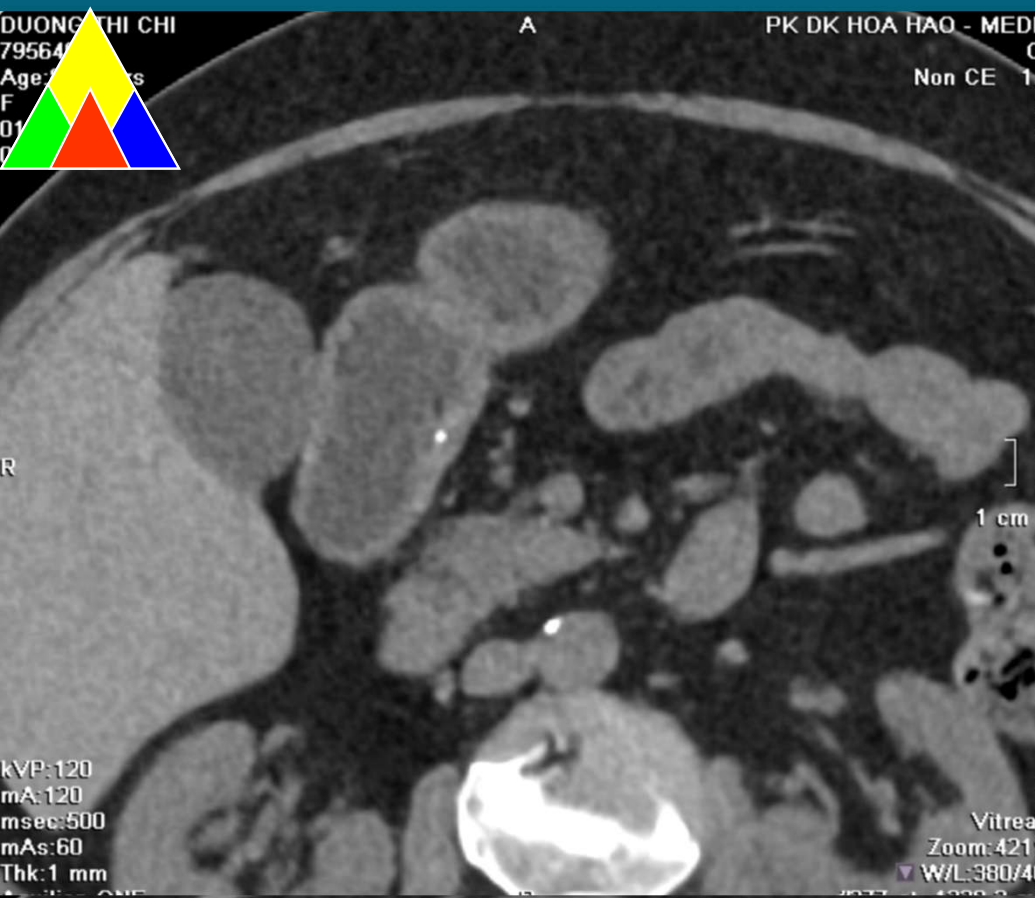
Lời dặn:
TIẾP TỤC TRỊ Tăng huyết áp , Thiếu năng
và ĐÃ CÓ
- Hạn chế dùng đồ chua, cay, cà phê, trà, nước

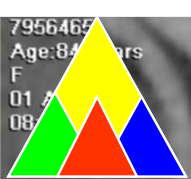Ngày 23 tháng 03 năm 2026 10:25
Bác sỹ/Y sỹ khám bệnh
(Ký, ghi rõ họ tên)



Trong thời gian điều trị, bệnh nhân hết tiêu chảy nhưng vẫn còn đau bụng

Ngày 01/04/2026 → Chụp MSCT bụng





7956465
Age: 84 years
F
01
08

Delay - 3 minutes 1.0
1 Apr 2026
8:58:32

A

kVP: 120
mA: 207
msec: 500
mAs: 103
Krn: Body+ BHC
Thk: 1 mm
Aquilion ONE

Vitreac
Zoom: 780%
W/L: 418/52
Curved

P

DUON
7956465
Age: 84
kVP: 120
mA: 207
msec: 500
mAs: 103
Krn: Body+ BHC
Thk: 1 mm
Aquilion ONE

0.50

Viti
Zoom: 6
W/L: 418/52
Cor

R

kVP: 120
mA: 207
msec: 500
mAs: 103
Krn: Body+ BHC
Thk: 1 mm
Aquilion ONE


Vitreac
Zoom: 707%
W/L: 418/52
+ BHC
ONE

0.50 cm

33.2 mm
4.1 mm

0.50 cm

Vitreac
Zoom: 707%
W/L: 418/52
Coron



DUONG THI CHI
7956465
Age:84 years
F
01 Apr 2026
08:58:32

S

PK DK HOA HAO - MEDIC
CT
Delay - 3 minutes 1.0

P

S

PK DK H
Delay

kVP:120
mA:207
msec:500
mAs:103
Krn:Body+ BHC
Thk:1 mm

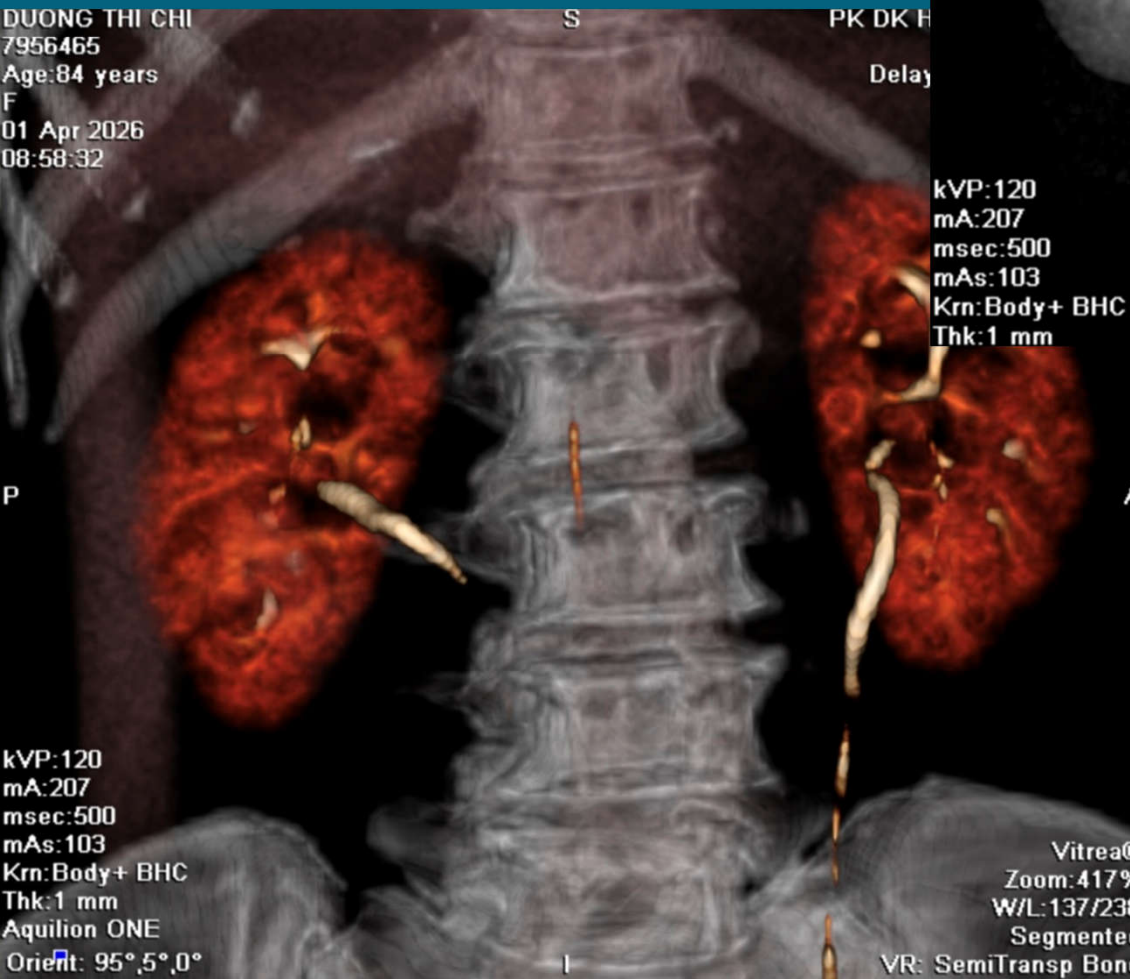
Vitreac
Zoom:431%
W/L:239/230

DUONG THI CHI
7956465
Age:84 years
F
01 Apr 2026
08:58:32

P

kVP:120
mA:207
msec:500
mAs:103
Krn:Body+ BHC
Thk:1 mm
Aquilion ONE
Orient: 95°,5°,0°

Vitreac
Zoom:417%
W/L:137/230
Segmented
VR: SemiTransp Bone

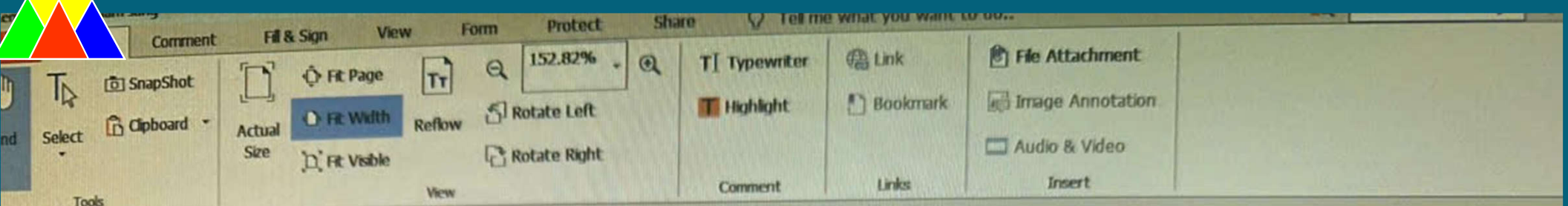




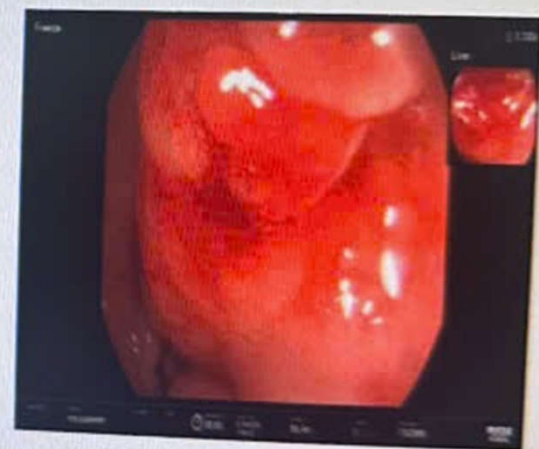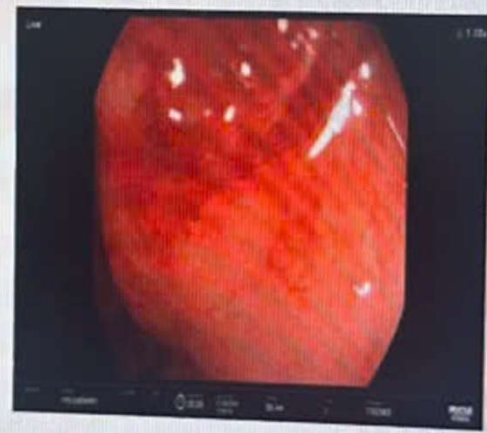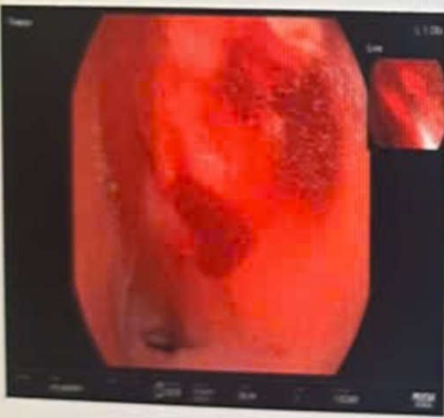THEO DÕI DỊ VẬT (XƯƠNG CÁ ?)
XUYÊN HÀNH TÁ TRÀNG



Bệnh nhân → Bệnh viện Bình Dân



- GUC ĐC.N: Bình thường.
- HANG VỊ: BÌNH THƯỜNG
- MÔN VỊ: Bình thường.
- + TÁ TRÀNG:
- HÀNH TÁ TRÀNG: NGAY SAU LỖ MÔN VỊ THÀNH SAU TRÊN TÁ TRÀNG NIÊM MẠC VIÊM PHỦ NỀ, CÓ VẾT LOÉT SÂU D# 3-4MM, KHÔNG THẤY DỊ VẬT NGHI ĐÃ XUYỀN THÀNH
- TÁ TRÀNG D2: Bình thường.



Kết luận :
TD DỊ VẬT XUYỀN THÀNH HÀNH TÁ TRÀNG

Ngày 01 tháng 04 năm 2026
Bác sĩ thực hiện
ThS.BS. Nguyễn Phước Thanh Sang



Sở Y Tế Thành Phố Hồ Chí Minh

Bệnh viện Bình Dân

Khoa: Tổng Quát 1

Mã hồ sơ : 701412260400492

Mã nhập viện : 26018555

Đối tượng : BH

TƯỜNG TRÌNH PHẪU THUẬT

Tên bệnh nhân :

Phái: Nữ - Năm sinh: 1942

Địa chỉ :

Ngày vào viện : 01/04/2026

Ngày bắt đầu PT : 08/04/2026 TG bắt đầu PT : 14:00

Ngày kết thúc PT : 08/04/2026 TG kết thúc PT : 16:00

- Chẩn đoán trước phẫu thuật : Dị vật xương cá ở hành tá tràng

- Chẩn đoán sau phẫu thuật : Dị vật xương cá ở hành tá tràng

- Phương pháp phẫu thuật : **Mở ruột non lấy dị vật (bã thức ăn, giun, mảnh kim loại,...)**

- Mã phẫu thuật : **1 MO0061 + 1 : CHI082**

- Phương pháp vô cảm : Mê NKQ

- Bác sĩ phẫu thuật : - ThS.BSCKII. Nguyễn Phúc Minh

- Bác sĩ phụ phẫu thuật : - BSCKII. Bùi Minh Tín

- BSCKI. Tạ Thanh Duy

- Bác sĩ tham vấn gây mê :

- Bác sĩ gây mê : BSCKII. Cao Phi Loan

- Điều dưỡng gây mê : Nguyễn Thị Nguyệt Diễm

- Y CỤ trong /ngoài : Trần Kim Tùng

Đặng Thị Thảo

LƯỢC ĐỒ PHẪU THUẬT / THỦ THUẬT

- Lý do phẫu thuật: Dị vật xương cá ở hành tá tràng

- Phương pháp vô cảm: mê nội khí quản

- Tư thế bệnh nhân: nằm ngửa

- Đường rạch da, đường vào : 4 trocar thám sát

- Mô tả sang thương và cơ quan khác : ổ bụng không dịch. Vùng mặt bên hành tá tràng viêm sưng mạc nổi lớn, không thấy ổ áp xe hay giả mạc. Phẫu tích xung quanh hành tá tràng và dạ dày không thấy dị vật. Mô viêm sưng, dễ chảy máu quyết định mổ mở đường giữa trên rốn dài 15 cm.

- Xử trí: Xé hành tá tràng. Thám sát lòng dạ dày và tá tràng ghi nhận đường viêm sưng dài 2 cm, dọc theo mặt bên hành tá tràng, chưa xuyên thành. Lấy dị vật. Đặt sonde mũi qua tá tràng. Khâu lại hành tá tràng 2 lớp. Kiểm tra cầm máu kỹ.

Có sử dụng trocar X-cel, Sonicision.

- Đặt ống dẫn lưu dưới gan bằng thông Pezzer. Cố định dẫn lưu.

- Kiểm tra đủ gạc và dụng cụ.

- Khâu đóng các lớp cân cơ, Khâu da.

- Lượng máu mất: 20 ml

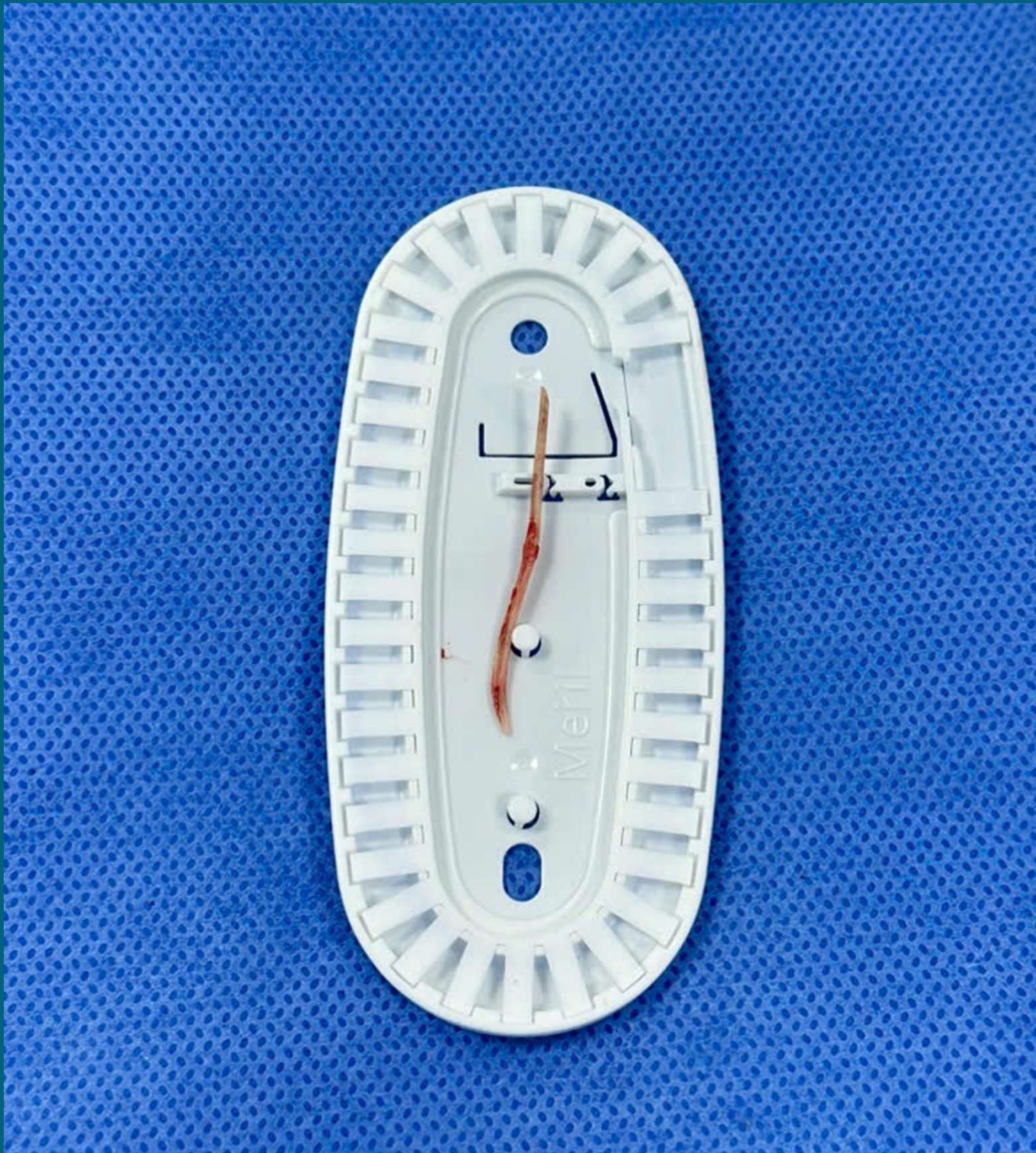
- Dự kiến rút các ống DL: khi bệnh ổn

- Soi cấy – KSĐ: không

- Gửi GPB: không

- Tiên lượng: chảy máu, tụ dịch, xì rò tiêu hóa

LƯU SONDE MŨI ĐẾN KHI CÓ Y LỆNH CỦA PHẪU THUẬT VIÊN



An underwater photograph showing sunlight filtering through the water, creating a shimmering path of light. The water is a deep blue color, and the light rays are bright and clear.

XIN CHÂN THÀNH CẢM ƠN